مجله علمی پژوهشی دانشگاه علوم پزشکی شهید صدوقی یزد
دوره ۱۷، شماره ۵، زمستان ۱۳۸۸
صفحه: ۳۷۹-۳۷۵

Journal of Shaheed Sadoughi University of Medical Sciences
Vol 17, No 5, Winter 2010
Pages: 375-379

CASE REPORT

معرفی یک مورد تومور توپر- پاپیلری پانکرآس

طاهره اسلام منش[*1]، حسین نیکپور[2]

۱- دستیار گروه پاتولوژی، دانشگاه علوم پزشکی و خدمات بهداشتی درمانی کرمان
۲- متخصص گروه پاتولوژی، دانشگاه علوم پزشکی و خدمات بهداشتی درمانی کرمان

تاریخ ارسال: ۱۳۸۸/۵/۴ تاریخ پذیرش:۱۳۸۸/۱۰/۲۴

چکیده

تومور توپر– پاپیلری پانکرآس تومور بسیار نادر پانکرآس با درجه بدخیمی کم می‌باشد که عمدتاً در دختران نوجوان و زنان جوان دیده می‌شود. بیمار معرفی شده دختر ۱۸ ساله‌ای است که با درد در ناحیه اپی‌گاستر، تب، تهوع، استفراغ، سیری زودرس وتوده شکمی مراجعه کرده است. در سونوگرافی و سی‌تی‌اسکن توده هیپودنس بزرگ در خلف معده و با منشأ احتمالی پانکرآس دیده شد. وی تحت عمل جراحی لاپاراتومی و پانکرآتکتومی دیستال قرار گرفت. با بررسی‌های میکروسکوپی و ایمونوهیستوشیمی، تشخیص نهایی تومور توپر- پاپیلری پانکرآس برای وی مطرح شد.

واژه‌های کلیدی: تومور توپر پاپیلری- تومور پانکرآس- پانکرآتکتومی دیستال

[*](نویسنده مسئول)؛ تلفن: ۳۲۲۲۲۱۲-۰۳۴۱، نمابر: ۳۲۲۱۶۷۱-۰۳۴۱، پست الکترونیکی: dr.eslammanesh@yahoo.com

[Downloaded from jssu.ssu.ac.ir on 2026-11-24]

مقدمه

تومور توپر- پاپیلری، یک تومور نا شایع پانکرآس با درجه بدخیمی کم است که نامهای دیگرش نئوپلاسم اپی‌تلیالی پاپیلاری و توپر، نئوپلاسم پاپیلاری کیستیک وکارسینوم پاپیلاری کیستیک- توپر می‌باشد. اکثرا در زنان جوان و دختران نوجوان دیده می‌شود(۱). تشخیص قطعی آن با بررسی هیستوپاتولوژی و در صورت نیاز ایمونوهیستوشیمی ضایعه است. برداشت جراحی درمان انتخابی است. بعضی از این تومورها به طور موضعی مهاجم هستند ولی در صورت برداشت کامل جراحی اکثراً سیر خوش خیمی دارند(۲). با این وجود پیگیری دقیق بیماران به ویژه زمانی که نمای هیستولوژیک آن دال بر تومور مهاجم‌تر است توصیه می‌شود(۳).

معرفی بیمار: بیمار دختر ۱۸ ساله‌ای است که با شکایت تب، تهوع، استفراغ، سیری زودرس، کاهش وزن، کاهش اشتها و درد اپی‌گاستر مراجعه کرده است. درد وی با غذا خوردن تشدید می‌شده است. علائم وی از ۵ ماه قبل از مراجعه به این مرکز شروع شده، به داروهای تسکینی جواب نداده و سیر پیشرونده داشته است. در لمس عمقی، توده‌ای در ناحیه اپی‌گاستر داشت. در سونوگرافی و سی‌تی اسکن توده هیپودنس در سمت خلفی معده و با اثر فشاری بر آن دیده شد. آزمایشات انجام شده از بیمار شامل بیلیروبین مستقیم و غیرمستقیم، آلکالن فسفاتاز، آمیلاز سرم AST و ALT طبیعی بود. سرانجام بیمار تحت لاپاراتومی و پانکرآتکتومی دیستال قرار گرفت. در مشاهده ماکروسکوپی توده تقریباً کروی کپسولدار به رنگ خاکستری قهوه‌ای لبوله به ابعاد ۵.۵ ×۷.۵ ×۸ دیده شد. در سطح برش کیست‌های متعدد کوچک به قطر۰/۵ تا ۱ سانتی متر دیده شد که اغلب آنها با لخته خون پر شده بود. علاوه بر آن نواحی توپر قهوه‌ای رنگ و مناطقی با پاپیلاهای بسیار ریز کرمی رنگ وجود داشت. کانون‌های خونریزی و نکروز نیز مشاهده گردید.

در بررسی میکروسکوپیک توده، نماهای توپر، کیستیک و پاپیلاری وجود داشت. سلول‌های توموری اندازه کوچک تا متوسط، هسته گرد و سیتوپلاسم ائوزینوفیلیک داشتند و نسبتاً متحدالشکل بودند. در بعضی مناطق نماهای شبه روزت دیده شد. کانونهای نکروز و خونریزی به چشم می‌خورد. ماکروفاژهای حاوی هموسیدرین به صورت پراکنده در تومور دیده می‌شد. میتوز، تهاجم عروقی واطراف عصب وآتیپی سلولی وجود نداشت. در بعضی مناطق بافت طبیعی پانکرآس وجود داشت که با واسطه کپسول فیبروز از تومور جدا شده بود(شکل۱ و۲). در رنگ‌آمیزی ایمونوهیستوشیمی در بعضی مناطق تومور، سیناپتوفیزین مثبت قوی بود ولی برای کروموگرانین کاملاً منفی بود(شکل ۳).

یافته‌های ماکروسکوپی، میکروسکوپی و ایمونوهیستوشیمی به نفع تشخیص تومور توپر- پاپیلری پانکرآس بود.

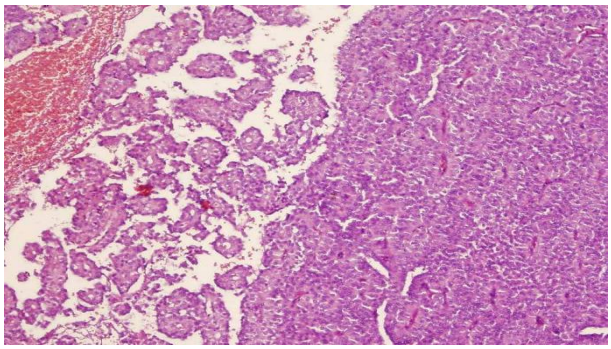

شکل۱: نواحی توپروپاپیلاری تومور در مجاور هم دیده می شود.

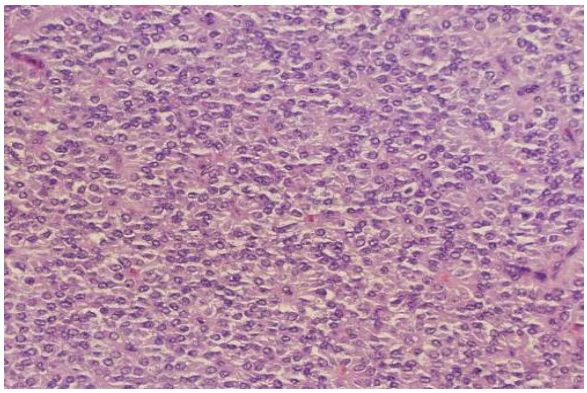

شکل ۲: در نواحی توپر تومور نماهای شبه روزت دیده می شود.

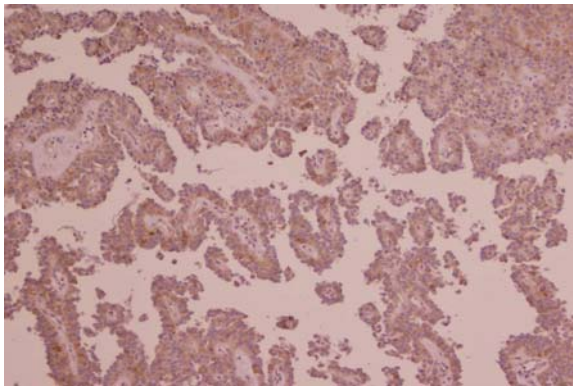

شکل۳: در رنگ‌آمیزی ایمونوهیستوشیمی، سیناپتوفیزین مثبت بود.

[Downloaded from jssu.ssu.ac.ir on 2026-11-24]

بحث

اکثریت تومورهای پانکرآس آدنوکارسینوم های با منشأ مجرا هستند، ولی تومورهای غیر مجرایی با تمایز غددی، اندوکرین، مخلوط یا با تمایز نامشخص نیز دیده می‌شوند(۴). تومور توپر- پاپیلری یک تومور بسیار نادر می‌باشد که ۰/۱۳ درصد تا حداکثر ۵ درصد همه تومورهای پانکرآس را شامل می‌شود(۴،۳). منشأ تومور هنوز به خوبی مشخص نشده است ولی اپی‌تلیوم مجرا، سلولهای غددی، سلولهای اندوکرین و سلولهای جنینی چند ظرفیتی مورد شک هستند(۵). اکثر بیماران گزارش شده دارای تومور خوش خیم‌اند. بعضی از این تومورها به طور موضعی مهاجم‌اند و در بعضی مقالات ذکر شده که حداکثر تا ۱۵ درصد موارد متاستاز می‌دهند. متاستازها بیشتر به کبد، مزانتر، امنتوم و صفاق است. متاستاز به غده لنفی بسیار نادر می‌باشد(۵،۴). در کل، پیش آگهی‌اش عالی است(۶). بیماری اکثرا زنان جوان را درگیر می‌کند(متوسط سن ۲۶ سال). نسبت مرد به زن ۱ به ۹ می‌باشد. موارد اندکی نیز در بچه‌ها گزارش شده است(۳،۵،۷). با مصرف قرصهای ضد بارداری خوراکی ارتباطی ندارد(۳).

اکثریت موارد در پانکرآس وجود دارد ولی در بافت نابجای مزوکولون، رتروپریتوئن، امنتوم و کبد هم دیده شده است که نباید با متاستاز اشتباه شود(۵،۸). در هر ناحیه از پانکرآس(سر،تنه و دم) دیده می‌شود(۳).

اغلب بدون علامت است و یا علائم غیر اختصاصی دارد، به همین دلیل معمولا با توده نسبتا بزرگ شکمی مراجعه می‌کنند(۴،۳). پری ناحیه اپی‌گاستر، توده قابل لمس شکمی، شکم حاد، درد ناگهانی به علت خونریزی داخل تومور، علائم فشاری، پانکرآتیت حاد و ندرتاً پارگی تومور و هموپریتوئن تهدید کننده حیات، از علائم دیگر است. معمولاً علائم نارسایی پانکرآس ندارد(۵-۳).

در سونوگرافی و سی تی اسکن شکمی با ماده حاجب به صورت توده کیستیک با اجزای توپر متعدد است که معمولاً ارگانهای مجاور را نیز جابجا کرده است. گاهی در محیط توده کلسیفیکاسیون دیده می‌شود(۳). برای تشخیص این تومورها MRI نسبت به CT ارجحیت دارد(۹). در بررسی آزمایشگاهی نتایج تستهای عملکرد کبدی، آنزیمهای پانکرآسی و مارکرهای توموری در حد نرمال است. انتشار متاستاتیک با تروما رابطه دارد به همین دلیل بیوپسی توصیه نمی شود . گاهی FNAC برای تشخیص قبل از عمل جراحی استفاده می‌شود(۳،۱۰).

در بررسی ظاهری به صورت توده منفرد گرد و کپسولدار است که در بعضی قسمتها کیستیک و در بعضی قسمتها توپر می‌باشد. نسبت این دو جز متفاوت است و می‌تواند کاملاً توپر یا کاملاً کیستیک باشد و شبیه کیستهای کاذب پانکرآس شود. کیست‌ها حاوی ماده نکروتیک یا لخته خون است. اغلب نواحی خونریزی و نکروز نیز دیده می‌شود(۳،۴). در نواحی توپر بسیار نرم، شکننده و خونریزی دهنده است. در بعضی موارد فیبروز استروما زیاد است و قوام سفتی دارد(۴). چند کانونی بودن نادر است(۱۱).

در بررسی میکروسکوپی نمای هیستولوژیکی بسیار مشخص و ویژه‌ای دارد. توموری کپسولدار با نواحی سلولار توپرو تغییرات دژنراتیو وسیع دیده می‌شود. نواحی دژنرسانس، ساختارهای پاپیلاری تشکیل می‌دهد. تشکیل غده نمی‌دهد. نکروز و خونریزی وجود دارد که دال بر بدخیمی نیست. گاهی کانونهای کلسیفیکاسیون، تجمع ماکروفاژهای فومی، گلبول‌های هیالینی، تغییر میگزوئید نواحی توپرو عروق فراوان دیده می‌شود. میتوز بسیار نادر است(۵-۳). پیش بینی رفتار تومور فقط با نمای مورفولوژی امکانپذیر نیست(۵).

معیارهای هیستولوژیک بدخیمی به خوبی مشخص نشده است ولی تهاجم عروقی، تهاجم اطراف عصب، تهاجم عمقی به داخل بافت پانکرآس و ارگانهای مجاور، آتیپی هسته‌ای، میتوز، سن بالای ۴۰ سال، جنس مذکر و در سی‌تی اسکن، وجود دیواره و چند حفره‌ای بودن کیست هشدار دهنده است(۵).

در ایمونوهیستوشیمی اکثرا برای ویمنتین، CD10, CD56 ،NSE، سیناپتوفیزین، رسپتور پروژسترونی، سایتوکراتین مثبت و همیشه برای کروموگرانین منفی است. این الگوی رنگ آمیزی مشخصه هیچکدام از سلولهای اپی‌تلیالی طبیعی پانکرآس نیست(۵-۳).

در بررسی مولکولی تقریباً همگی موتاسیون ژن بتاکاتئین دارند

[Downloaded from jssu.ssu.ac.ir on 2026-11-24]

و ۷۵٪ مـوارد سـیکلین D1 را بـروز مـی‌دهنـد(۱۳،۱۲). در میکروسکوپ الکترونی تمایز اپی تلیـالی دارد و در بعـضی مـوارد هم تمایز سلول مجرائی، غددی و سلول اندوکرین گـزارش شـده است(۱۴،۴). درمان اصلی بیمار جراحـی اسـت کـه باعـث عـلاج قطعی می‌شود. حتی در حضور متاستاز با برداشت جراحـی کـافی تومور اولیه و متاستازش بقای طولانی مدت دیده می‌شـود. تجربـه درمانی استفاده از شیمی درمانی و پرتوتـابی محـدود اسـت(۵،۳). بیماری در زنان جوان نسبتاً خوش خیم است ولی در مردان با سـن بالاتر رفتار مهاجم‌تری دارد(۳). پیش آگهـی بیمـاری متاسـتاتیک در اطفال بهتر و برای سن بالای ۴۰ سال ضعیف است(۵).

نتیجه‌گیری

در دختران و زنان جوانی که با علائم مبهم شکمی و گوارشـی مراجعه می‌کنند و به درمانهای طبی پاسخ نمی‌دهند، بایـد بـه فکـر این تومور بود واقدامات تشخیصی و درمانی مناسب را بـرای آنهـا ترتیب داد.

منابع:

1- Juan R. ***Rosai and ackerman's surgical pathology.*** 9th ed. Mosby; 2004:1083-91.

2- Lee WJ, Park YT, Choi JS. Chi HS, Kim BR. ***Solid and papillary neoplasm of the pancreas***. Yonsei Med J 1996; 199:707-11.

3- Klimstra DS. ***nonductal neoplasms of the pancreas.*** Modern Pathology 2007; 20:94-112.

4- Shaikh S, Arya S, Ramadwar M, Barreto SG, Shukla PJ, Shrikhande SV. ***Three cases of unusual solid pseudopapillary tumors. can radiology and histology aid decision-making?*** JOP 2008 Mar 8; 9(2):150-9.

5- Mohammadi Tofigh A, Rahmani Sh, Mozaffar M, Abdollahi SM, Nemati Honar B. ***solid pseudopapillary tumor of pancreas: presentations and management.*** Shiraz E-Medical Journal 2008 Jul; 9(3): 149-57.

6- Jeng LB, Chen MF, Tang RP. ***Solid and papillary neoplasm of the pancreas. Emphasis on surgical treatment***. Arch Surg 1993;128: 433-36.

7- Meshikhes AW, Atassi R. ***Pancreatic pseudopapillary tumor in a male child***. JOP 2004; 5(6):505-11.

8- Kloppel G, Maurer R, Hoffman E, Luthold K, Oscarson J, Forsby N, et al. ***Solid-cystic(papillary-cystic) tumors within and outside the pancreas in men.Report of two patients.*** Virchows Arch [A] 1991, 418: 179-83.

9- Petrakis I, Vrachassotakis N, Kogerakis N, Hatzidakis A, Zoras O, Chalkiadakis G. ***Solid pseudopapillary neoplasm of the pancreas: Report of a case after a 10-year follow-up and review of the literature.*** Pancreatology 2001;1:123-28.

10- Huang HL, Shih SC, Chang WH, Wang TE, Chen MJ, Chan YJ. ***Solid-pseudopapillary tumor of the pancreas: clinical experience and literature review.*** World J Gastroenterol 2005; 11: 1403-9.

11- Orlando CA, Bowman RL, Loose JH. ***Multicentric papillary-cystic neoplasm of the pancreas***. Arch Pathol Lab Med 1991;115: 958-60.

12- Grant LD, Lauwers GY, Meloni AM, Stone JF, Betz JL, Vogel S, et al. ***Unbalanced chromosomal translocation,***

[Downloaded from jssu.ssu.ac.ir on 2026-11-24]

der(17)t(13;17)(q14;p11) in a solid and cystic papillary epithelial neoplasm of the pancreas. Am J Surg Pathol 1996;20:339-45.

13- Abraham SC, Klimstra DS, Wilentz RE, Yeo CJ, Conlon K, Brennan M, Cameron JL, Wu T-T, Hruban RH. ***Solid-pseudopapillary tumors of the pancreas are genetically distict from pancreatic ductal adenocarcinomas and almost always harbor beta-catenin mutations***. Am J Pathol 2002;160: 1361-9.

14- Jorgensen LJ, Hansen AB, Burcharth F, Philipsen E, Horn T. ***Solid and papillary neoplasm of the pancreas.*** Ultrastruct Pathol 1992; 16: 659-66.

[Downloaded from jssu.ssu.ac.ir on 2026-11-24]