

CASE REPORT

تشخیص و درمان ترومای نافذ قلب یکسال پس از وارد شدن ضربه چاقو

دکتر سیدخلیل فروزان نیا^{1*}، دکتر فرهاد پیرابه حداد²، دکتر محمد حسین سلطانی³، دکتر صمد زارع⁴

چکیده

در هر بیمار با سابقه ترومای نفوذی قفسه صدري باید به فکر آسیب قلب بود. بیمار معرفی شده خانم 36 ساله ای است که با درد قفسه صدري به بیمارستان مراجعه و با تشخیص انفارکتوس حاد میوکارد تحت درمان با استرپتوکیناز قرار گرفته و متعاقباً دچار افت فشار خون و کاهش سطح هوشیاری گردید. پس از انجام اکوکاردیوگرافی تشخیص تامپوناد قلبی داده شده و با مشاهده تیغه چاقو در گرافی قفسه صدري و مراجعه مجدد به تاریخچه بیمار تشخیص تامپوناد تأخیری ناشی از آسیب نفوذی قلب توسط ضربه چاقو، متعاقب نزاع خانوادگی برای بیمار داده شد. بیمار بلافاصله تحت عمل جراحی استرنوتومی اورژانسی قرار گرفت و تیغه چاقو که در هنگام اصابت ضربه از دسته آن جدا شده و در داخل بطن راست بیمار باقی مانده بود خارج گردید و پارگی جدار قدامی بطن راست ترمیم شد و پس از 6 روز بیمار با حال عمومی خوب از بیمارستان ترخیص گردید. لذا با توجه بیشتر به شرح حال و معاینه فیزیکی بیماران مراجعه کننده با درد قفسه صدري و تشخیص به موقع ضایعات تأخیری در ترومای نافذ قلب و درمان صحیح آنها می توان جان بیمار را نجات داد.

واژه های کلیدی: ترومای نافذ قلب - تامپوناد قلبی

مقدمه

قلب را تشکیل می دهد و به همین دلیل در ترومای نفوذی قلب بطن راست بیش از سایر حفرات (به تنهایی در 35% موارد) آسیب می بیند و به طور کلی درصد آسیب حفرات قلب به ترتیب شیوع شامل: بطن راست 46%، بطن چپ 35%، دهلیز راست 26% و دهلیز چپ در 6% موارد می باشد (4).

تظاهر آسیب نفوذی قلب به دو صورت تامپوناد قلبی و شوک هموراژیک می باشد (5). به صورتی که (Stab wound) معمولاً باعث ایجاد تامپوناد می شود (2) و چنانچه بیماری با شوک بدون علائمی از خونریزی مراجعه کند باید به تامپوناد مشکوک شد (6). در حالی که در ترومای ناشی از گلوله بیمار غالباً با شوک هموراژیک به مراکز درمانی آورده می شود (1). میزان بهبودی بعد از عمل جراحی در آسیب های ناشی از گلوله 35%

آسیب قلب با دو مکانیسم نافذ و غیر نافذ ایجاد می شود (1) و آسیبهای نفوذی قلب می تواند در نتیجه اجسام برنده مثل چاقو (Stab wound) و یا گلوله (Gun shot) ایجاد شوند (2). میزان شیوع ترومای نافذ و غیر نافذ قلب در حال حاضر تقریباً به یک میزان می باشد ولی میزان شیوع ترومای نافذ سالیانه رو به افزایش است (3) بطن راست قسمت اعظم دیواره قدامی

*1- نویسنده مسئول: استادیار گروه جراحی قلب و عروق

تلفن: 0351 5254067 Email: drforouzan_nia@yahoo.com

2- متخصص جراحی عمومی

3- استادیار گروه بیماریهای قلب و عروق

4- پزشک عمومی

1384-12-84 - دانشگاه علوم پزشکی و خدمات بهداشتی - درمانی شهید صدوقی یزد

تاریخ دریافت 84/2/10 تاریخ پذیرش: 84/9/3

است. بیمار پس از گذشت حدود یک سال به علت تشدید درد قفسه صدري به درمانگاه مراجعه نموده و تحت درمان سرپایی (مسکن خوراکی و آنتی اسید) قرار گرفته است. متعاقباً 3 روز بعد پس از افزایش درد ناحیه قفسه صدري با انتشار بین دو کتف، و کاهش سطح هوشیاری و تعریق سرد و علائم حیاتی:

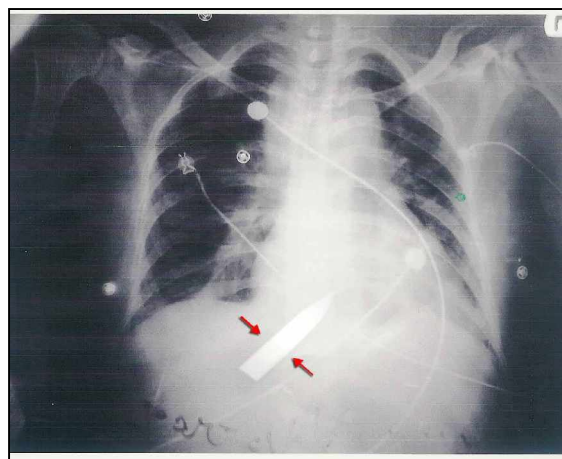
به $RR=30$, $T=37.0$ C, $BP=$, $PR=110/$ $\frac{75}{35}$ mmHg اورژانس اعزام شده و با توجه به تغییرات موجود در ECG (ST-elevation در لیدهای تحتانی و V5 و V6) با تشخیص انفارکتوس حاد میوکارد تحت درمان با استرپتوکیناز قرار گرفته است. سپس به علت سقوط فشار خون و افت بیشتر سطح هوشیاری اکو کاردیوگرافی انجام شده و با تشخیص تامپوناد قلبی و درحالت شوک (فشار خون غیرقابل اندازه گیری، ورید گردنی برجسته و نبض Filliform) جهت انجام عمل جراحی به بیمارستان افشار منتقل می شود در آنجا با رؤیت جسم خارجی (تیغه چاقو) در گرافی قفسه صدري (شکل 1) و با تشخیص آسیب قلبی تأخیری تحت عمل جراحی اورژانسی قرار گرفته و پس از انجام استرنوتومی و تخلیه حدود 1000cc خون لخته داخل پریکارد، تیغه چاقو (شکل 2) که درون بطن راست بود و فقط $\frac{1}{5}$ طول آن بیرون از قلب قرار داشت خارج شد و با فشار انگشت روی محل پارگی در سطح قدامی بطن راست خونریزی کنترل گردید و محل پارگی قلب با پرولن 3 صفر پلدجت دار و



شکل 2: تیغه چاقو بعد از خارج شدن از قلب بیمار

به روش Mattress suture ترمیم شد. پریکارد باز گذاشته شد و با قرار دادن 2 عدد درن داخل مدیاستن توراکس بسته شد و

تا 50% موارد می باشد. که در صورت تأخیر در انتقال بیمار به بیمارستان با کاهش چشمگیری همراه خواهد بود⁽⁵⁾. در حالی که در (Stab wound) این میزان بین 75% تا 85% است⁽³⁾. در برخی از موارد آسیب های قلبی ناشی از (Stab wound) به دلیل اینکه میزان آسیب قلبی کم و به علت تشکیل لخته در محل پارگی، خونریزی قطع می شود بیمار با حال عمومی خوب و بدون اختلال همودینامیک مراجعه می کند ولی گاه به دلیل جدا شدن لخته از محل، با علائم تامپوناد حاد می آید⁽³⁾ این حالت در بیمار مورد بحث ما نیز صدق می کند، که شرح آن در زیر آمده است.



شکل 1: گرافی قفسه صدري بیمار قبل از عمل جراحی (فلشها نشان دهنده محل تیغه چاقو می باشند)

معرفی بیمار

بیمار خانم 36 ساله ای است که حدود یک سال قبل به دنبال نزاع با همسرش مورد اصابت ضربه چاقو در طرف راست قفسه صدري در فضای بین دنده ای پنجم در خط پاراسترنال قرار گرفته است و پس از اعزام به بیمارستان در بخش جراحی بستری گردیده و زخم پوست بیمار به صورت ساده ترمیم و بعد از 12 روز مرخص شده است. پس از ترخیص حدود یک ماه درد شدید ناحیه قفسه صدري داشته و بعد از آن از شدت درد کاسته شده ولی به طور مداوم احساس درد خفیف ناحیه قفسه صدري را داشته و در زمان فعالیت دچار تنگی نفس می شده است. همچنین هنگام خوابیدن به پهلو راست و پشت شدت درد افزایش یافته و تنها قادر به خوابیدن به پهلو چپ بوده

باید سریعاً بیمار به اطاق عمل منتقل شود و محل پارگی قلب ترمیم شود زیرا انجام هر گونه اقدام تشخیصی باعث اتلاف وقت می شود که به ضرر بیمار بوده و ممکن است باعث به خطر افتادن جان بیمار گردد^(۲). حتی گاهی در بعضی از موارد وضعیت همودینامیک بیمار آنقدر نامساعد است که با آن وضعیت انتقال بیمار به اطاق عمل مقدور نمی باشد مانند مواردی که در اثر خونریزی شدید بیمار بی هوش است و علایم حیاتی وی قابل اندازه گیری نمی باشد و یا زمانی که سطح هوشیاری بیمار کاهش یافته و نبض های محیطی به طور ضعیف قابل لمس است ولی فشار خون قابل اندازه گیری نمی باشد. در چنین مواردی در صورتی که وسایل مورد نیاز در اورژانس موجود باشد باید سریعاً توراوتومی در همان محل اورژانس انجام شود و محل خونریزی را به طور موقت کنترل کرد و سپس بیمار را به اطاق عمل منتقل کرد. در مواردی هم که امکانات لازم جهت انجام توراوتومی در اورژانس فراهم نباشد انجام اسپیراسیون مقداری از خون داخل پریکارد به طور موقتی باعث بهبودی نسبی وضعیت بیمار شده (حتی اسپیراسیون 40cc تا 50 cc خون) و امکان انتقال بیمار به اطاق عمل فراهم می شود^(۱).

از طرف دیگر در مواردی که علایم همودینامیک بیمار پایدار است و بیمار مشکوک به آسیب قلبی است ابتدا باید اقدام تشخیصی صورت پذیرد که انجام اکوکاردیوگرافی به خصوص از نوع ترانس ازوفازیاال روش تشخیصی مناسبی است^(۱). همچنین ایجاد دریچه پریکارد هم روش خوبی است که در صورت عدم وجود خون داخل پریکارد می توان وجود آسیب قلبی را رد نمود. در حال حاضر نقش پریکاردیوستز در تشخیص آسیب قلبی مورد بحث است و به ندرت از آن استفاده می شود زیرا در صورتی که خون در داخل پریکارد لخته شده باشد نتیجه آن به طور کاذب منفی می شود^(۲). در مورد بیمار مورد بحث هم در همان مرحله اول که مراجعه نموده است می بایست با توجه به شرح حال ترومای نافذ قفسه صدري و رؤیت تیغه چاقو بر روی سایه قلب در گرافی قفسه صدري علی الرغم حال عمومی خوب و وضعیت همودینامیک طبیعی با احتمال وجود آسیب قلبی اقدام تشخیصی و درمانی لازم به عمل

بیمار به ICU جراحی قلب و پس از 24 ساعت به بخش جراحی قلب منتقل گردید و بعد از 5 روز با حال عمومی خوب و اکوکاردیوگرافی طبیعی مرخص شد و در پیگیری 6 ماه پس از عمل، هیچگونه مشکلی نداشته است.

بحث و نتیجه گیری

از آنجا که ترومای غیر نافذ قلب طیف وسیعی از آسیب های قلبی، از ایجاد خونریزی داخل عضله قلب تا پارگی جدار قلب را ایجاد می کند، تعیین شیوع دقیق آن امکان پذیر نمی باشد^(۴). ولی در بررسی های انجام شده به طور تقریبی برآورد شده است که میزان شیوع آن با شیوع آسیب نفوذی قلب برابر می باشد. هر چند میزان شیوع آسیب های نفوذی قلب سالیانه رو به افزایش است که ناشی از افزایش رفتارهای خشونت آمیز در میان افراد جامعه می باشد^(۳). لذا در حال حاضر با توجه به شیوع بالای ترومای نفوذی قلب لازم است رسیدگی دقیق و بررسی های مورد نیاز را در جهت تشخیص اینگونه آسیب های قلبی به عمل آورد. همچنین باید در نظر داشت بیماران با ترومای نافذ قلب از نوع Stab wound معمولاً با علامت تامپوناد قلبی و گاهی با شوک هموراژیک مراجعه می کنند^(۲). ولی در بعضی از موارد هم (مانند بیمار مورد بحث) ممکن است بدون علامت خاصی و با وضعیت همودینامیک طبیعی مراجعه کنند که در نتیجه قطع خونریزی از محل آسیب قلبی به علت تشکیل لخته می باشد. در این بیماران مسئله ی مهم تشخیص آسیب قلبی است. زیرا در غیر این صورت پس از مدتی بیمار مجدداً به علت خونریزی ثانویه از محل آسیب قلبی در وضعیت اورژانسی و با اختلال همودینامیک مراجعه می کند که در این حالت نتیجه اقدامات درمانی به علت وضعیت نامساعد بیمار ممکن است موفقیت آمیز نباشد. به همین دلیل در هر بیمار با ترومای نافذ قفسه صدري به خصوص در صورتی که مسیر ضربه به طرف قلب باشد لازم است اقدامات مورد نیاز در جهت تشخیص آسیب قلبی احتمالی انجام شود^(۱). البته گاهی در این بیماران به علت خونریزی شدید علایم همودینامیک بیمار ناپایدار می باشد. در چنین مواردی اقدام تشخیصی خاصی لازم نیست و

با خطر کمتری همراه بود ولی این بیمار در وضعیت اورژانسی و با حال عمومی نا مساعد تحت عمل جراحی قرار گرفت. همچنین باید توجه داشت با وجودی که قبل از عمل جراحی بیمار تحت درمان با استرپتوکیناز قرار داشته است ولی به دلیل وضعیت اورژانسی بیمار عمل جراحی انجام گرفت و مسلماً در مواردی که انجام عمل جراحی الزامی است تجویز قلبی استرپتوکیناز سبب ممنوعیت انجام عمل نمی شود.

نکات آموزشی

در هر بیمار با سابقه ترومای قفسه صدری مخصوصاً در صورتی که ضربه مجاور قلب و مسیر ضربه به طرف قلب باشد حتی در صورتی که بیمار از نظر همودینامیک پایدار باشد باز باید احتمال ایجاد آسیب قلبی را در نظر داشت و اقدامات تشخیصی و درمانی لازم را انجام داد.

انجام گرافی قفسه صدری در ترومای نافذ قفسه صدری در صورتی که وضعیت همودینامیک بیمار پایدار باشد کمک کننده است. زیرا علاوه بر تشخیص هموتوراکس و یا تامپوناد (از طریق wide شدن مدیاستن و بزرگ شدن سایه قلب) در صورتی که مانند این بیمار تیغه برنده داخل قفسه صدری باقی مانده باشد می توان آن را مشخص کرد و همچنین مسیر ضربه و میزان مجاورت با قلب را مشخص نمود. بنابراین بایستی پس از شرح حال و معاینه بالینی گرافی های انجام شده را به دقت مورد ارزیابی قرار داد.

در مواردی که بیمار مدتها پس از ترومای نفوذی قفسه صدری با علایم خونریزی و یا تامپوناد مراجعه کند، حتی در صورتی که مدت زیادی از آن گذشته باشد باید احتمال ایجاد آسیب قلبی و خونریزی ثانویه را در نظر داشت و در اسرع وقت اقدامات تشخیصی لازم را انجام داد و در صورت وجود آسیب قلبی آن را ترمیم نمود زیرا با تشخیص به موقع ضایعات تأخیری در ترومای نافذ قلب و درمان صحیح می توان جان بیمار را نجات داد.

جهت تجویز استرپتوکیناز در درمان انفارکتوس حاد میوکارد بایستی ابتدا براساس یافته های کلینیکی و پاراکلینیکی تشخیص را تأیید و سپس اقدام به تجویز استرپتوکیناز نمود.

می آمد^(۱) همچنین در مرحله بعدی هم که حدود یک سال بعد بیمار با تامپوناد ثانویه به آسیب قلبی مراجعه نموده است باید با توجه به شرح حال و مشاهده دقیق گرافی قفسه صدری و انجام اکوکاردیو گرافی تشخیص آسیب قلبی داده می شد، ولی باز هم در وحله اول با تشخیص انفارکتوس حاد میوکارد تحت درمان قرار گرفته است و نهایتاً پس از گذشت چندین ساعت با انجام اکوکاردیوگرافی، تشخیص تامپوناد داده شده است.

لذا در هر بیمار با سابقه قلبی ترومای نافذ قفسه صدری (چند روز و یا حتی چند ماه قبل) که با اختلال همودینامیک مراجعه می کند در درجه اول باید به فکر آسیب قلبی و خونریزی ثانویه ناشی از آن بود^(۱).

در مواردی که آسیب قلبی ایجاد شده باشد. باید همزمان با انجام اقدامات احیاء (شامل جایگزینی مایعات و در صورت لزوم کنترل مجرای هوایی و گذاشتن Chest tube) بیمار تحت عمل جراحی استرنوتومی یا توراکوتومی آنتروترال چپ قرار گیرد و با کنترل موقت خونریزی (با فشار انگشت دست روی محل آسیب بطنی و یا نزدیک کردن لبه های پارگی دهلیز به کمک ابزارهای جراحی از قبیل آلیس) وضعیت همودینامیک بیمار را اصلاح نمود و بعد از آن اقدام به ترمیم محل پارگی کرد ترمیم پارگی بطن به روش Mattress suture و با نخ پرولن و یا پلی استر ۲ صفرو یا ۳ صفر پلدجت دار صورت می گیرد و در پارگی های دهلیز به روش Continue و با نخ پرولن ۴ صفر و یا ۵ صفر می باشد. همچنین در مواردی که جسم برنده هنوز در محل باقی مانده باشد تا زمانی که انسزیون جراحی داده می شود و حتی المقدور تا زمانی که پریکارد باز می شود نباید آن را خارج نمود^(۱) که در مورد این بیمار هم کلیه موارد فوق به مرحله اجرا در آمده و اقدام درمانی مؤثر واقع شده و باعث بهبودی بیمار گردیده است و بعد از حدود ۶ روز با حال عمومی خوب مرخص شده است و در پیگیری ۶ ماهه بعد از ترخیص مشکل خاصی جهت بیمار به وجود نیامده است. البته مجدداً لازم به ذکر است در صورتی که در همان مرحله اول یعنی زمانی که بیمار بلافاصله پس از اصابت ضربه چاقو مراجعه نموده بود تشخیص آسیب قلبی داده می شد به مراتب درمان آن آسان تر و

درمان نتیجه ای نمی گیرد بایستی به فکر این بود که بیماری اصلی تشخیص داده نشده است و پزشک با استفاده از یک شرح حال و معاینه فیزیکی دقیق و اقدامات پاراکلینیک آنرا کشف نماید.

انجام اکوکاردیوگرافی در صورتی که امکان انجام آن بدون اتلاف وقت وجود داشته باشد روش مناسبی در تشخیص آسیب قلبی تأخیری در ترومای نفوذی قفسه صدری می باشد. در هر بیماری که به صورت مکرر به پزشک مراجعه می نماید و از

References

1. John W Kirklin. *Cardiac surgery. "cardiac trauma"*. 3th Ed. Churchill livingstone 2003- vol 2 : 1671-1673.
2. Courtney M, Townsend Jr, John Wh, *Sabiston textbook of surgery. "trauma and critical care"*. 16th Ed. Sanders, 2001: 329-330.
3. Lawrence W way, Gerard M Doherty. *Current surgical diagnosis & treatment. " management of the injured patient "*. 11th Ed. McGraw-Hill 2003: 238-239 & 246-247.
4. BlackWell RA, symbas PW. *Delayed traumatic aorta. Pulmonary artery fistula*. J Trauma, 1998 Jan, 44(1), 212-3.
5. Campbell N C, Thomson S R, Mac kart D, *Review of 1198 cases of penetrating cardiac trauma*. Durban-south Africa. Br J Surg, 1997 Dec, 84(12): 1737-40.
6. Brunicardi F.C, Anderson D, Billiar Timothy R, *Schwartz principles of surgery. "trauma"*. 8th Ed. McGraw Hill. 2005: 158-159.
7. Arthur E. Rane. *Glenn's thoracic and cardio-vascular surgery. "thoracic trauma"* . 5th Ed. Appleton & Lange 1991: 92-94.