

CASE REPORT

معرفی یک مورد بیماری هیرشپرونک با بیماری مادرزادی قلب نقص بین بطنی، آترزی شریان ریوی و کانال شریانی باز

دکتر مصطفی بهجتی اردکانی*

چکیده

یک شیرخوار مذکر چهار ماهگی جهت بررسی سیانوز به درمانگاه تخصصی بیمارستان افشار یزد ارجاع شد. در معاینه قلب، نبض‌ها طبیعی بود، سیانوز مرکزی وجود داشت، صدای اول قلب طبیعی ولی صدای دوم واحد بود یک سوفل مداوم درجه دو در ناحیه کلاویکل چپ شنیده شد. در معاینه شکم یک توده نرم و متحرک به ابعاد چهار در ده سانتیمتر در ربع فوقانی و راست شکم لمس شد، شکم نفاخ بود، رادیوگرافی ساده شکم وجود چنین توده‌ای را تأیید کرد ولی کلسیفیکاسیون وجود نداشت، سونوگرافی شکم وجود توده‌ای به ابعاد پنج در ده سانتیمتر که بیان‌کننده فکالوم بود تأیید کرد. انما با آب و صابون انجام شد و دیستانسیون شکم بهبود یافت و فکالوم از بین رفت. اکوکاردیوگرافی نقص بین بطنی (VSD)، آترزی شریان ریوی (PUL. Atresia) و کانال شریانی باز (PDA) نشان داد. ده روز بعد Barium enema انجام شد که مؤید بیماری هیرشپرونک لوکالیزه در ناحیه رکتوسیگموئید بود. در بیوپسی رکتوم 5 سانتیمتر از Anal Verge، سلول‌های گانگلیون وجود نداشت، لگن در 10، 12، 15 سانتیمتری دیده شد و در پایان تشخیص نهایی بیماری هیرشپرونک با VSD، آترزی پولمونر و PDA داده شد. در ابتدا بیمار تحت عمل جراحی شنت سیستمیک به ریوی (Modified Blaoock - Taussing shunt) قرار گرفت و سیانوز بیمار به طور قابل ملاحظه‌ای بهبود یافت و یک ماه بعد عمل کولوستومی موقت انجام گرفت. با بررسی مراجع علمی در دسترس Medline کلاسیک و شبکه اینترنت نتوانستم بیماری هیرشپرونک را همراه با VSD، آترزی پولمونر و PDA پیدا نمایم.

واژه‌های کلیدی: بیماری هیرشپرونک، نقص بین بطنی، آترزی پولمونر، کانال شریانی باز، شنت سیستمیک به ریوی کولوستومی

مقدمه

آترزی پولمونر همراه با نقص دیواره بین بطنی (VSD) بیماری کمیابی است که حدود 2 درصد بیماری‌های مادرزادی قلب را تشکیل می‌دهد منشأ مشروب شدن ریه‌ها تماماً از جریان خون سیستمیک است. این منشأها عبارتند از: کانال شریانی باز (PDA)، شراین کولترال سیستمیک به ریوی و به ندرت شریان کرونر، شبکه برونکیال و شراین پلورال⁽²⁾.

بیماری هیرشپرونک یا مگا کولون آگانگلیونیک مادرزادی در اثر اختلال عصبی شدن روده بزرگ ایجاد می‌شود، ابتدای گرفتاری اسفنکتر مقعد بوده و می‌تواند درجات مختلفی از روده بزرگ را درگیر سازد، این بیماری ممکن است همراه با سایر نقص‌های مادرزادی چون سندرم‌های داون، لورنس مون‌بیدل و واندنبرگ باشد⁽¹⁾.

گزارش مورد

بیمار پسر بچه چهار ماهه ای است که توسط یکی از همکاران متخصص کودکان جهت بررسی علت سیانوز به

* استادیار گروه بیماریهای کودکان، فوق تخصص قلب اطفال

تلفن: 0351 5256011-12 نامبر: 0351 5253335

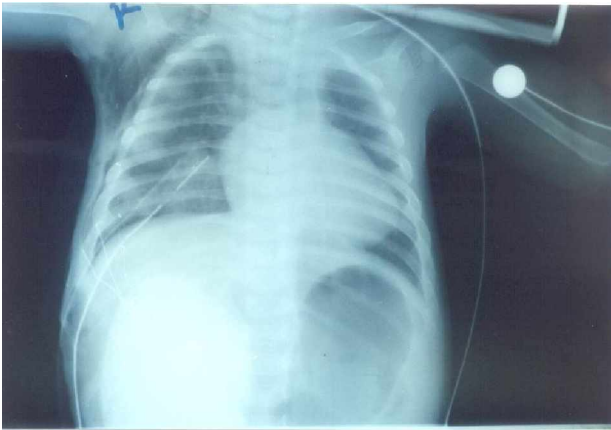
Email: dr_behjati@yahoo.com

دانشگاه علوم پزشکی و خدمات بهداشتی درمانی شهید صدوقی یزد

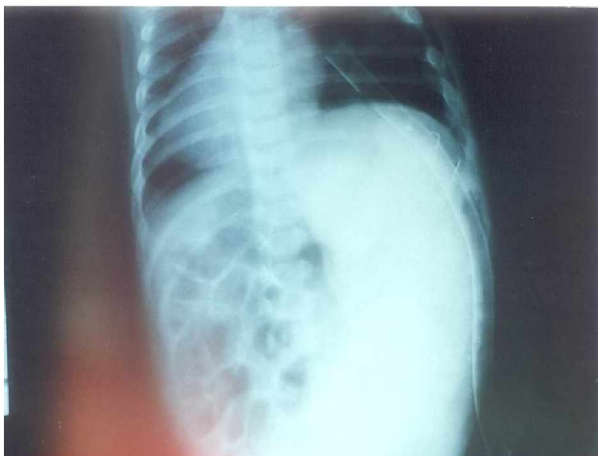تاریخ دریافت: 84/3/1 تاریخ پذیرش: 84/7/7

بود. بیوپسی از 10، 12، 15 و 5 سانتیمتری Anal Verge به عمل آمده و عدم وجود سلول‌های گانگلیون در 5 متری تأیید کرد ولی در 10، 12 و 15 سانتیمتری وجود داشت.

اکوکاردیوگرافی بیماری مادرزادی قلب شامل VSD، آترزی شریان ریوی و کانال شریانی باز ولی کوچک نک نشان داد و در نهایت تشخیص نهایی هیرشپرونک با VSD، آترزی پولمونر و PDA داده شد در ابتدا بیمار تحت عمل شنت سیستمیک به پولمونری قرار گرفت و سیانوز و اکسیژناسیون بیمار به طور چشمگیری بهبود یافت و PO₂ شریانی از 35 به 55 میلیمتر جیوه و اشباع اکسیژن هموگلوبین از 58 به 82 درصد رسید. یک‌ماه بعد بیمار تحت عمل کولوستومی موقت قرار گرفت.



شکل ۱: الف



شکل ۱: ب

شکل ۱: الف و ب - رادیولوژی ساده شکم که فکالوم بزرگی را در طرف راست شکم نشان می‌دهد. Chest tube پس از عمل شنت Boot Shaped گذاشته شده است.

اینجانب معرفی شده است بیمار فرزند اول و تنها فرزند خانواده است والدین با هم نسبت خویشاوندی ندارند. سابقه بیماری گوارشی و قلبی مادرزادی در خانواده وجود ندارد کبودی لب‌های بیمار در ابتدا کم و به تدریج افزایش یافته است و در اواخر منجر به خستگی در هنگام شیرخوردن، تشدید سیانوز و تاکی پنه شده است. اجابت مزاج در یک ماه اول تولد روزانه یک بار و گاهی دو روز یک بار بوده است ولی پس از یک ماهگی به تدریج مدت عدم اجابت مزاج افزایش یافته است تا این که در سن پنج ماهگی به حدود دو هفته یکبار رسیده است.

در معاینه وزن بیمار زیر استاندارد است (4/5 کیلوگرم در مقایسه با وزن تولد که 3/5 کیلوگرم می باشد) تکامل طبیعی است. نبضهای محیطی طبیعی است. سیانوز مرکزی نمایان است، صدای اول قلب طبیعی ولی صدای دوم واحد است. یک سوفل درجه دو مداوم در ناحیه زیر ترقوه چپ شنیده می‌شود.

در معاینه شکم یک توده نرم و متحرک به ابعاد چهار در ده سانتی‌متر در ربع فوقانی راست شکم لمس می‌شود در توشه رکتال آمپول رکتوم خالی بود، در آزمایش CBC یک هموگلوبین 18 میلی‌گرم در دسی لیتر وجود داشت (پلی سیتی)، روتین ادرار طبیعی بود.

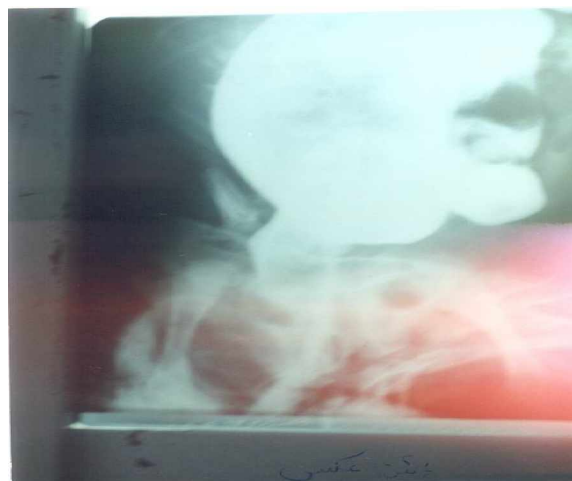آنالیز گازهای شریانی: PO₂ 35 میلیمتر جیوه، اشباع اکسیژن هموگلوبین 58 درصد، PO₂ 32 میلیمتر جیوه، بی‌کربنات 18 میلی‌اکی والان در لیتر، PH 7/28.

آزمایش فونکسیون تیروئید طبیعی بود. در رادیوگرافی ساده شکم یک توده بزرگ نرم و متحرک که از دو سانتیمتری زیر ناف شروع و تا زیر گنبد دیافراگم راست ادامه داشت مشاهده داد. سونوگرافی شکم یک توده پنج در 10 سانتیمتری که بیان کننده فکالوم بود نشان داد. انمای با آب و صابون انجام و توده شکمی و دیستانسیون شکم برطرف شد. 10 روز بعد باریم انما انجام شد که دیلاتاسیون تمام قسمت‌های کولون به جز ناحیه رکتوسگئوئید (Transition zone) نشان داد و در رادیوگرافی 24 ساعت بعد شکم، هنوز باریم در لوپ‌های روده بزرگ وجود داشت که همه این نشانه‌ها بیان کننده بیماری هیرشپرونک

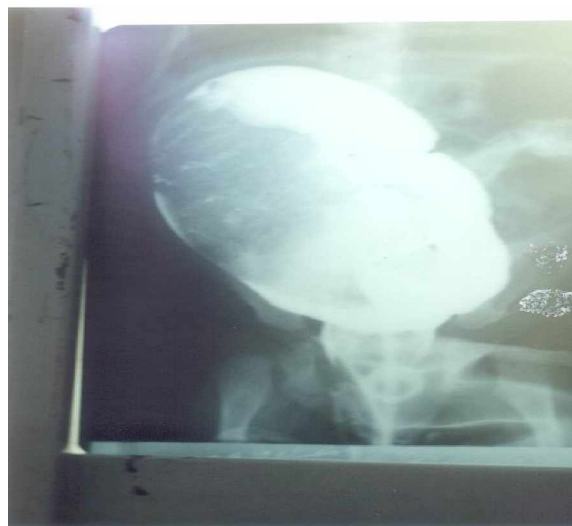می باشد (3). شیرخواران مبتلا به بیماری هیرشپروننگ ممکن است ابنورمالیتی نورولوژیک، ارولوژیک و کاردیوواسکولر داشته باشند دو بررسی انسیدانس این ابنورمالیتی ها بین 22/6 - 22 ذکر شده است (4,2) انتشار ابنورمالیتی ها به ترتیب شیوع عبارتند از: ابنورمالیتی دستگاه عصبی مرکزی و محیطی 28/9 درصد، دستگاه ادراک - تناسلی 26/5 درصد، اسکلتی 24/9 درصد، گوارشی 12 درصد و کاردیوواسکولر 8/4 درصد بود و 31 درصد موارد چندین ابنورمالیتی با هم وجود داشتند (4) یک رابطه زیادی بین بیماری هیرشپروننگ و سندرم داون وجود دارد (2,4,5). بیش از 50 درصد شیرخواران مبتلا به سندرم داون

نقص های همراه شامل بیماری های مادرزادی قلب و بیماری هیرشپروننگ داشتند. سیگاری بودن مادر همراه با افزایش نقص های قلبی شیرخوار بود و مادرانی که در زمان بارداری بیش از سه کاسه قهوه مصرف کرده بودند و یا تب داشتند دارای هیرشپروننگ داشتند. سیگاری بودن مادر همراه با افزایش نقص های قلبی شیرخوار بود و مادرانی که در زمان بارداری بیش از سه کاسه قهوه مصرف کرده بودند و یا تب داشتند دارای فرزندان مبتلا به هیرشپروننگ بیشتری بودند (6) بیماری های مادرزادی همراه با هیرشپروننگ که گزارش شده است عبارتند از: VSD، نقص های کوشیون های آندوکارد، کانال شریانی باز و تترالوژی فالوت (2).

نتیجه گیری: ما در مقاله بیماری هیرشپروننگ همراه با نقص بین بطنی (VSD)، آترزی پولمونر (PUL.Atresia) و کانال شریانی باز (PDA) را گزارش دادیم و با بررسی منابع در دسترس، مدلاین کلاسیک، شبکه اینترنت نتوانستیم چنین موردی را بیابیم، بنابراین تصمیم به گزارش آن نمودیم.



شکل 2: الف



شکل 2: ب

شکل 2: الف و ب - باریم انما در بیمار معرفی شده مبتلا به هیرشپروننگ قسمت بدون گانگلیون دیستال تنگ و قسمت پروگزیمال دارای گانگلیون شدیداً گشاد شده است.

بحث

بروز بیماری هیرشپروننگ حدود 1/5 در میلیون

References

1. Robert Wyllie, *Motility Disorders and Hirschsprung disease*, Behrman, Kilegman, Arvin, Nelson Text book of pediatrics, Philadelphio, USA, W.B. Saunders company, 2004, 17th ed, 1237-38.
2. Kenneth G. Zahk, M.D *Associated Abnormalities in children with congenital Heart disease, Hirschsprung disease*, Georgec. Emmanouilides, Hugh D. Allen, Thomas A. Reimensneider, Howard P. Gutgesell, Heart disease infants,

- children and adolescents, Baltimore, Maryland USA, williams and wilkins, 1995, vol 1. Fifth ed, 617.
3. Sariogh A, Tanyel FC, Buyukpamukcu, Hicsonmeza, *Hirschsprung-associated congenital anomalies*, Eur.J. Pediatr Surg 1997 Dec 7(6): 331-7.
 4. Ryan ET, Ecker, JL, chirstakis, NA, Folkman J, *Hirschsprung disease- associated abnormalities and demography*. J. Pediatr Surg 1992 Jan; 27(1): 76-81.
 5. Uchin pj, levygs, Schullinger JN, *Down's syndrome and gastrointestinal tract*, J Clin Gastroenterol 1986 AP: 8(2): 111-4.
 6. Torfs CP, Christianson RE, *Maternal risk factors and major associated defects in infants with Down syndrome*. Am. J Hum Genet 1999 Jan; 64(1):304-8.