

مروری بر رتینوبلاستوما و گزارش سه مورد رتینوبلاستوم دوطرفه

دکتر محمدرضا بشارتی^{۱*}، دکتر اعظم السادات هاشمی^۲، دکتر مریم خیراندیش^۳

چکیده

رتینوبلاستوما یک نوع بدخیمی رتین در دوران کودکی است. بروز سالیانه آن، یک در ۱۴۰۰۰ تولد زنده است که ۳۰۰-۲۵۰ مورد جدید در هر سال در ایالات متحده آمریکا گزارش می‌شود. شکل ارثی بیماری (اتوزومال غالب) دو طرفه و چند کانونی و شکل غیر ارثی به صورت یک طرفه و یک کانونی است. شایع‌ترین تظاهرات بیماری لکو کوریا و استرایبسم می‌باشد. تصویر رادیولوژیک تومور به صورت توده سفید با عروق وسیع است. هدف از درمان که شامل شیمی درمانی، لیزر، تخلیه چشم و رادیوتراپی می‌باشد، جلوگیری از پیشرفت تومور و تشکیل ضایعات جدید و افزایش بقای چشم و طول عمر بیماران است. پیگیری شامل معاینات کامل چشم و معاینات عمومی جهت رد بدخیمی‌های وابسته خصوصاً در بیماران تحت رادیاسیون می‌باشد. در این مقاله ۳ مورد رتینوبلاستوم دو طرفه در کودکان ۱۰ ماهه، ۵ ساله و ۶ ساله گزارش می‌شود که تظاهر اولیه بیماران انحراف چشم و کاهش بینایی بوده است. گرافی‌ها حاکی از درگیری هر دو چشم بدون درگیری CNS بود. درمان لازم برای این بیماران انجام و هم اکنون بیماری تحت کنترل و وضعیت عمومی بیماران مناسب است.

واژه‌های کلیدی: رتینوبلاستوما، لکو کوریا، استرایبسم، کاهش بینایی

مقدمه

با وجود توزیع جهانی این بیماری، بروز آن در کشورهای غیرصنعتی و فقیر و در جمعیت‌های روبرو با اپیدمی HIV بیشتر است (۸،۷) که تئوریهای جدید این تفاوت بروز را در نتیجه مواجهه متفاوت با عفونت‌ها یا دیگر فاکتورهای محیطی ایجاد کننده موتاسیون در رحم (۹) سطوح پایین آموزش مادر، فقدان مکمل‌های ویتامینی قبل زایمان، فقدان مراقبت‌های قبل زایمان، عدم استفاده از روش‌های Barrier ضد حاملگی (۱۰) عفونت با پاپیلوما ویروس (HPV) (۱۱) و نوع شغل پدران (۱۲) عنوان می‌کنند.

لکو کوریا (شکل یک) و استرایبسم به ترتیب ۵۶٪ و ۲۰٪ شایع‌ترین علایم بیماری می‌باشند (۵،۱۳). بررسی‌ها در مورد اهمیت علایم بیماری و بقای بینایی بیماران نشان می‌دهد که گرچه بعد از ایجاد علایم (لکو کوریا، استرایبسم)، بقای بیماران

بیماری رتینوبلاستوما یک نوع بدخیمی رتین است (۱). که ۱٪ از نئوپلاسم‌های بدخیم دوران کودکی و سومین فرم از کانسر در شیر خواران کمتر از یکسال، بعد از نوروبلاستوما و لوسمی را شامل می‌شود (۲،۳) و به طور متوسط در سن ۱۸ ماهگی تشخیص داده می‌شود (۴). میزان بروز سالیانه آن حدود یک در ۱۴/۰۰۰ تولد زنده است و سالانه ۳۰۰-۲۵۰ مورد جدید در ایالات متحده آمریکا گزارش می‌شود (۵،۶). از نظر نژاد در سفید پوستان شایع‌تر است (۱).

* نویسنده مسئول: دانشیار گروه چشم پزشکی، فلوشیپ اکولوپلاستیک استرایبسم و مجاری اشکی - تلفن: ۷۲۵۴۸۴۲
Email: mrbesharaty@yahoo.co.uk

۲- استادیار گروه اطفال، فوق تخصص بیماری‌های خون و اتولوژی اطفال مرکز تحقیقات خون و سرطان استان یزد
۳- پزشک عمومی

۱-۳ دانشگاه علوم پزشکی و خدمات بهداشتی درمانی شهید صدوقی یزد
تاریخ دریافت: ۱۳۸۶/۷/۲۰ تاریخ پذیرش: ۱۳۸۷/۲/۱۹

که علایم متاستاز یا عود بیماری دارند توصیه شده است (۱۵،۱۶)

گزارش سه مورد رتینوبلاستوم دو طرفه

در این مقاله سه مورد بیمار رتینوبلاستوم دو طرفه را معرفی می‌کنیم:

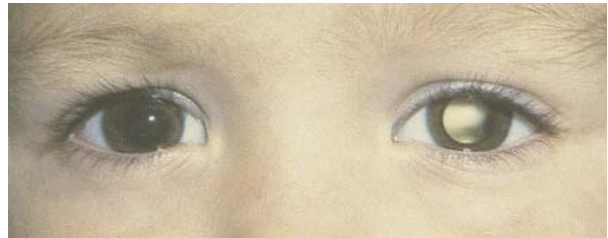
مورد اول، یک دختر شیرخوار ده ماهه و دو مورد دیگر دو پسر ۵ ساله و ۶ ساله می‌باشند. بیمار ۱۰ ماهه از بدو تولد دچار انحراف چشم چپ بوده است که در ۶ ماهگی توسط چشم پزشکی معاینه شده است. بیمار ۵ ساله از سن یک سالگی دچار انحراف چشم چپ بوده است و در مورد بیمار ۶ ساله کاهش بینایی در یک سال گذشته باعث مراجعه وی به چشم پزشکی شده است.

در هر سه بیمار معاینات کامل چشم پزشکی صورت گرفت. کاهش بینایی در هر دو چشم بیمار ۶ ساله و لکوکوریا در دو بیمار دیگر دیده شد. با فوندوسکوپی تحت بیهوشی عمومی، ضایعات متعدد به صورت دو تا سه نقطه نسبتاً بزرگ در هر دو چشم بیماران دیده شد. سونوگرافی از هر دو چشم، توده‌های هایپراکو حاوی کانون‌های ریز کلسیفیه را نشان می‌داد که در بیمار ۵ ساله دکولمان ظریف رتین در لید مارژین نازال تومور هم دیده شد. در سی تی اسکن و ام آر آی انجام شده، توده دارای حدود نامنظم و لوپوله دیده شد که در بیمار ۱۰ ماهه تومور با رشد خود به سمت قدام، تقریباً تمام قسمت‌های شبکیه را مبتلا و بخشی از فضای زجاجیه را هم پر کرده بود در حالیکه توده چشم راست در مجاورت محل اتصال عصب بینایی به شبکیه قرار داشت.

در گرافی‌های هر سه بیمار کلسیفیکاسیون لوکال در مناطق درگیر با تومور دیده شد. درگیری CNS دیده نشد. بررسی آسپیراسیون مغز استخوان و LP از نظر ضایعات متاستاتیک منفی بود.

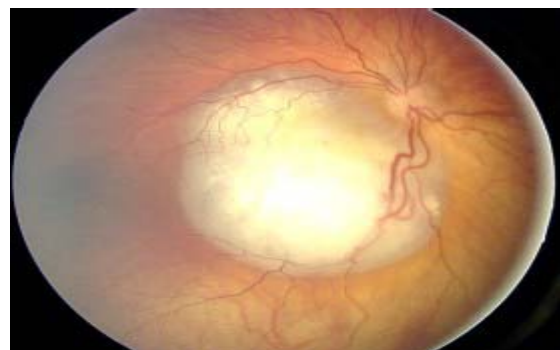با توجه به شرح حال و معاینات بیماران و نتایج گرافی‌ها بیماری رتینوبلاستوم دو طرفه مطرح شد. در شیرخوار ده ماهه و کودک ۶ ساله یکی از چشم‌ها (در هر دو بیمار چشم چپ) به دلیل وسعت تومور، تخلیه شد سپس شیمی درمانی سیستمیک

عالی می‌باشد، ولی بقای چشمی ضعیف باقی می‌ماند و این لزوم غربالگری بیماران را قبل از شروع علایم یادآور می‌شود همانگونه که در اطفال داری سابقه فامیلی مثبت بیماری، معاینات فوندوسکوپی روتین توسط چشم پزشک ضرورت دارد (۱۴).



شکل ۱: لکوکوریا در چشم چپ کودک ۶ ساله

در تشخیص رادیولوژیک بیماری ضایعه به صورت یک توده سفید با عروق وسیع (شکل دو) با اکوژن بیشتر از ویتره و کلسیفیکاسیون ظریف مشاهده می‌شود. در تشخیص دست اندازیه‌های تومور و افتراق تومور از دیگر تشخیص‌های افتراقی همچون بیماری Coats و عفونت چشمی توکسوکارا کانیس انجام MRI روش انتخابی می‌باشد (۱۳).



شکل ۲: فوندوسکوپی چشم چپ بیمار ۶ ساله

از تظاهرات پاتولوژی بیماری، قرارگیری لایه‌های سلول‌های بینایی به طور نامنظم در طول عروق خونی می‌باشد که با نکروز انعقادی ایسکمیک احاطه شده است و از ویژگی‌های بالای این تومور تشکیل روت می‌باشد (۱).

از نظر ایمونولوژی برای این بیماری هیچ نشانه ایمونولوژیک مشخص یافت نشده است (۱) و با وجود شواهدی مبنی بر درگیری مغز استخوان در بیماران مبتلا به رتینوبلاستوما، ارزیابی مغز استخوان و مایع مغزی نخاعی تنها در بیمارانی

طرفه (۳۰-۲۵ درصد)، سه طرفه و حتی چهار طرفه می‌تواند ظاهر شود (۴). فرم غیر ارثی بیماری تقریباً همیشه یک طرفه است و فرم ارثی بیشتر از نوع دوطرفه می‌باشد (۱۷). رتینوبلاستوما سه طرفه نادر است اما سندرم تشخیصی واضحی دارد و در حقیقت همان رتینوبلاستوم دوطرفه است که با یک تومور نورواکتودرمال اولیه داخل مغزی در پینه آ یا سوپراسلار همراهی دارد (۱۹) همچنین به دلیل رابطه قوی بین رتینوبلاستوما و کسیت‌های پینه آل این کیست‌ها می‌توانند به عنوان یک واریانت رتینوبلاستوم سه طرفه لحاظ شوند و یک متد درمانی تهاجمی کمتر را می‌طلبند (۱۳). غربالگری کودکان دارای تومور مغزی از نظر رتینوبلاستوم دوطرفه یا ارثی یک استراتژی ارزشمند تلقی می‌شود (۱۹). اگر تومور چهارم در سیستم سوپراسلار ایجاد شود عنوان رتینوبلاستوم چهار طرفه به کار می‌رود (۲).

دو نوع طبقه بندی برای رتینوبلاستوما استفاده می‌شود (۱۳):

۱- طبقه بندی Resse Ellsworth، به عنوان روشی برای تعیین پیش آگهی چشم‌های درمان شده به کار می‌رود که شماره گروه بالاتر شانس ضعیف‌تری را برای حفظ چشم دارد.

۲- طبقه بندی جدید ABC با توجه به احتمال حفظ چشم توسط تمام رویکردهای درمانی جدید

اخیراً یک طبقه بندی جدید بین‌المللی که تمام طیف بیماری (از فرم داخل رتین تا درگیری خارج چشمی) را در برمی‌گیرد مورد نظر قرار گرفته است.

رویکرد درمانی بر اساس نوع تومور (یک طرفه یا دو طرفه)، طبقه بندی تومور از طریق فوندوسکپی و وسعت تومور صورت می‌گیرد (۱۳). ENUCLEATION (تخلیه چشم)، شیمی درمانی، رادیاسیون خارجی (EBRT)، پلاک‌های ایزوتوپ رادیواکتیو، کرایوتراپی، فتوکواگولاسیون یا ترکیبی از آنها بسته به اندازه و موقعیت تومور، از جمله روش‌های درمانی می‌باشند (۵).

درمان اکثر رتینوبلاستوماهای داخل چشمی خصوصاً تومورهای بزرگ، مرکزی و متمرکز در قدام یا تومورهایی با درگیری اسکلا و بیماران دچار رتینوبلاستوما دو طرفه وسیع،

طبق پروتکل OPEK برای هر دو بیمار شروع شد. بیمار ۵ ساله نیز تحت شیمی درمانی سیستمیک پروتکل OPEK و لیزر درمانی قرار گرفت. در حال حاضر معاینات چشم در این بیماران حاکی از کنترل گسترش تومور و عدم تشکیل ضایعات جدید توموری می‌باشد و حال عمومی هر سه بیمار مطلوب است.

بحث

مسئول ایجاد بیماری ژن رتینوبلاستوما RBI می‌باشد که Knudsons در سال ۱۹۷۱ بر روی بازوی بلند کروموزم ۱۳ (زیرباند 13q14) لوکالیزه کرد (۱۷) این ژن با عنوان ژن سرکوب کننده تومور شناخته شده است و برای ایجاد تومور باید هر دو آلل این ژن غیر فعال شود یا از بین برود (۱۸) به دنبال موتاسیون ژنومینال یا سوماتیک در این ژن، بیماری ایجاد می‌شود. استعداد بیماری با صفت اتوزومال غالب به ارث می‌رسد (۹۰٪) ~ تز دو ضربه‌ای (2hit) از Knudsons یک توضیح برای اساس ژنتیک این بیماری ارائه می‌دهد (۱۷، ۱۸).

۱- فرم ارثی که دو طرفه و مولتی فوکال می‌باشد.

۲- فرم غیر ارثی که یک طرفه و یک کانونی می‌باشد.

در فرم غیر ارثی هر دو موتاسیون ژن در سلول‌های یکسان رتین تظاهر می‌کند و اکثراً بیماری یک طرفه و یک نقطه‌ای می‌باشد (در ۶۰٪ موارد). تنها ۱۵٪ از موارد یک طرفه ارثی می‌باشد. فرم ارثی بیشتر از نوع دو طرفه یا یک طرفه مولتی فوکال می‌باشد که سن شروع پایین‌تری دارند (میانگین سنی هنگام تشخیص یک سالگی می‌باشد) و با میزان ۲۵-۴۰ درصد اتفاق می‌افتد. در فرم غیر ارثی ریسک انتقال بیماری تنها ۵٪ است در حالی که در فرم ارثی، این خطر به ۵۰٪ افزایش می‌یابد (۱۷، ۱۸، ۱۳).

حاملین موتاسیون‌های ژن RBI، علاوه بر خطر ایجاد تومور داخل چشمی (رتینوبلاستوما) در معرض ابتلا به تومورهای ثانویه خارج چشمی از جمله استئوسارکوم، کانسره‌های مثانه، پروستات، ریه، پستان، سارکوم‌های بافت نرم، سارکوما کندروژنیک و هیستوسایتوما بدخیم می‌باشد که در اثر مواجه با رادیاسیون و شیمی درمانی این احتمال افزایش می‌یابد (۱۷، ۲).

رتینوبلاستوما به صورت یک طرفه (۷۵-۷۰ درصد)، دو

اتوپوزاید و وین کریستین می‌باشند. انتخاب داروها بسته به تعداد و تنوع دوره‌های درمان متغیر است (۲۴) نتایج منتشر شده در سال ۲۰۰۲ از یک مطالعه بر روی تومورهایی که تنها شیمی درمانی شده بودند انجام شد، نشان داد که اگر تومور در ماکولا لوکالیزه باشد و بیمار بیش از دو ماه سن داشته باشد این روش درمانی به احتمال زیاد مؤثر است و تومورهای با قطر کمتر از دو میلی متر ممکن است پاسخ بدهند (۲۴).

در یک مطالعه بر روی ۳۲۵ بیمار دچار رتینوبلاستوم دو طرفه به مدت دست کم ۵ سال، رابطه بین سن هنگام تشخیص بیماری و مدت زمان ایجاد تومورهای جدید بررسی شد. نتایج حاکی از آن بود که بالاترین درصد بیمارانی که تومور جدید پیدا کردند قبل از سه ماهگی مبتلا شده بودند (۵۸٪). خطر ایجاد تومور جدید در بیمارانی که قبل از شش ماهگی مشخص شده بودند ۴۵٪ و در بیمارانی که بعد از شش ماهگی مبتلا شده بودند ۱۴/۲٪ بود. بیمارانی که قبل از دو سالگی درمان شده بودند، ایجاد تومور جدید تا ۴/۵ سال بعد طول کشید در حالی که بیمارانی که بعد از دو سالگی درمان شده بودند ۱۰۰٪ تومورهای جدید قبل از ۱/۵ سال پیدا شدند (۲۵).

پیش آگهی عمر بیمار بسته به خود بیماری در بیماران هر دو گروه دو طرفه و یک طرفه عالی می‌باشد (با میزان درمان ۹۵٪ در کشورهای صنعتی) (۱۳) به طوریکه بهترین پیش آگهی در بین سرطان‌های اطفال برای تومورهای رتینوبلاستوم محدود به داخل چشم می‌باشد (۱۸). ولی پیش آگهی در نوع بیماری سه طرفه ضعیف باقی می‌ماند به طوریکه بیشتر بیماران دو سال بعد از تشخیص به دلیل پیشرفت بیماری فوت می‌کنند (۱۳).

احتمال سارکوم‌ها از یک درصد در سن ده سالگی به نود درصد در سن سی سالگی افزایش می‌یابد (سارکوم‌های استئوژنیک، کندروژنیک و فیروزه‌یستوسایتوما بدخیم) (۲۶) و بیشترین تنوع توموری سارکوم‌های استئوژنیک مجموعه و استخوان‌های بلند، سارکوم بافت نرم، ملانوم‌های پوستی، تومورهای مغزی و سرطان پستان و ریه می‌باشد. با وجود اینکه رادیاسیون خارجی مثل گذشته به طور وسیع صورت نمی‌گیرد

EBRT می‌باشد، تومورهای کوچک با لیزر فوکال و کرایوتراپی قابل کنترل است. تومورهای با سایز متوسط، تومورهای دور از ماکولا و عصب اپتیک با پلاک رادیوتراپی قابل درمان هستند (۲۰).

درمان انتخابی در رتینوبلاستوم یک طرفه، تخلیه چشم می‌باشد (۶).

در موارد رتینوبلاستوم دو طرفه، رویکردهای حمایتی برای درمان حداقل یک چشم انجام شده است که استفاده از آنها بسته به تعداد تومور، فاصله آنها نسبت به ماکولا و دیسک عصب بینایی، جداسازی نسبی یا کامل رتین، تهاجم به ویتره و فضای جلوی شبکیه، سن زمان تشخیص و وجود سابقه خانوادگی متفاوت می‌باشد. اولین درمان حمایتی در اکثر این بیماران رادیاسیون خارجی است که عوارض جدی مثل مشکلات زیبایی، بینایی، اندوکراین و عارضه‌های شناختی-عصبی و خصوصاً افزایش خطر تومورهای غیر چشمی ثانویه دارد. (خصوصاً اگر رادیاسیون قبل از سن یک سالگی انجام شده باشد) طی نتایج منتشر شده در سال ۲۰۰۱ توسط Sandrine ۷ کودک دچار رتینوبلاستوم دو طرفه که بین ۱۴-۴ ماه سن داشتند و تنها یک نفر یک نفوذ ضعیف فامیلیال داشت و بقیه این بیماری را در فامیل نداشتند، تحت درمان رادیوتراپی قرار گرفتند (رادیوتراپی با فتون یا الکترون با دوز کلی ۴۵ GY)، هر ۷ کودک بعد از دوره نهفته ۲۲-۷ سال، تومور ثانویه در فیلد رادیوتراپی پیدا کردند که بر اساس کرایتریای Cahan (۱۹۸۴) به عنوان تومورهای وابسته به رادیاسیون تلقی شدند (۵ نفر استئوسارکوم، ۱ نفر لیومیوسارکوم، ۱ نفر شوانوما بدخیم) (۲۱)، لذا استفاده از این روش در بسیاری از مراکز حذف شد (۲۳، ۲۲، ۱۳).

رتینوبلاستوم دو طرفه قبلاً با ترکیبی از لیزرتراپی، کرایوتراپی و رادیوتراپی انجام می‌شد تا از تخلیه چشم دو طرفه و کوری اجتناب شود. امروزه بیماران دچار رتینوبلاستوم دو طرفه ابتدا شیمی درمانی مقدماتی را برای از بین بردن حجم اولیه تومور دریافت می‌کنند (۶) عناصر سایتوتوکسیک که به صورت ترکیب دو یا سه دارویی به کار می‌روند شامل کاربوپلاتین،

نتیجه گیری

علاوه بر در نظر گرفتن رتینوبلاستوما به عنوان یک تشخیص افتراقی شایع لکو کوریا و استرایسم حاد در اطفال و اقدامات تشخیصی و درمانی سریع جهت بقای چشمی و عمومی بیماران در موارد بیماری دو طرفه، بایستی معاینات مرتب با دپرفشن اسکالرال ۳۶۰ درجه انجام گیرد و به دلیل احتمال همراهی تومورهای مغزی با رتینوبلاستوما خصوصاً نوع دو طرفه، اطفال دچار سرطان‌های اولیه مغزی از نظر رتینوبلاستوم خفته ارزیابی شوند.

همچنان خطر ایجاد تومورهای ثانویه چشمگیر است و باید پیگیری بیماری انجام شود (۱۳).

کودکان مبتلا به رتینوبلاستوما به طور کلی عملکرد نرمال از نظر رشد فیزیکی و ذهنی و پیشرفت حرکتی دارند اما احتمال تأخیر در کارکرد بینایی - حرکتی آنها بیشتر است و ارزیابی‌های سریع می‌تواند رشد حرکتی - بینایی را در مبتلایان به این بیماری خصوصاً فرم دو طرفه بیماری، اصلاح کند (۲۷).

References

- 1- Odashiro AN; Pereira P.R, Filho JP, Cruess S R;Miguel N. Burnier, Jr, *Retinoblastoma in an adult: case report and literature review*. Can J Ophthalmol 2005.;40(2).
- 2- Allison JW, James CA, Figarola MS. *Pediatric case of the day. Osteogenic sarcoma as a second malignancy with bilateral hereditary retinoblastoma*. Radiographics. 1999 May-Jun;19(3):830-2.
- 3- Laurie NA, Gray JK, Zhang J, Leggas M, Relling M, Egorin M, et al. *Topotecan Combination Chemotherapy in Two New Rodent Models of Retinoblastoma*. Clin Cancer Res. 2005 Oct 15;11(20):7569-78.
- 4- Roysarkar TK, Biswas J, Gopal L. *New tumours in non-enucleated eyes of bilateral retinoblastoma patients*. Indian J Ophthalmol. 1994 Mar;42(1):19-22 .
- 5- Kinge B, Tranheim RS, Eide NA. *Retinoblastoma-hereditary eye cancer in children*. Tidsskr Nor Laegeforen. 2004 Jan 22; 124(2): 183-5.
- 6- Dyer MA, Rodriguez-Galindo C, Wilson MW. *Use of Preclinical Models to Improve Treatment of Retinoblastoma*. PLoS Med. 2005 Oct;2(10): e332. Epub 2005 Oct 25.
- 7- Rodriguez-Galindo C, Wilson MW, Chantada G, Fu L, Qaddoumi I, Antoneli C, et al. *Retinoblastoma: one world, one vision*. Pediatrics. 2008 Sep; 122(3):e763-70.
- 8- Stiller C, Parkin D. *Geographic and ethnic variations in the incidence of childhood cancer*. Br. Med. Bull, 52: 682-703, 1996.
- 9- Chintu C, Athale U, Patil P. *Childhood cancers in Zambia before and after the HIV epidemic*. Arch. Dis. Child., 73: 100-105,1995.
- 10- Bunin G, Meadows A, Emanuel B, Buckley, J. Woods W, and Hammond, G. *Pre- and post-conception factors associated with sporadic*

- heritable and non-heritable retinoblastoma*. Cancer Res., 49: 5730–5735, 1989.
- 11- Orjuela M, Castaneda VP, Ridaura C, Lecona E, Leal C, Abramson DH, et al. *Presence of Human Papilloma Virus in Tumor Tissue from Children with Retinoblastoma: An Alternative Mechanism for Tumor Development*. Clin Cancer Res. 2000 Oct;6(10):4010-6.
- 12- Bunin GR, Petrakova A, Meadows AT, Emanuel BS, Buckley JD, Woods WG, et al. *Occupations of Parents of Children with Retinoblastoma A Report from the Children's Cancer Study* Cancer Res. 1990 Nov 15;50(22):7129-33.
- 13- Aerts I, Lumbroso-Le Rouic L, Gauthier-Villars M, Brisse H, Doz F, Desjardins L. *Retinoblastoma*. Orphanet J Rare Dis. 2006 Aug 25;1:31.
- 14- Abramson DH, Beaverson K, Sangani P, Vora RA, Lee TC, Hochberg HM, et al. *Screening for retinoblastoma: presenting signs as prognosticators of patient and ocular survival*. Pediatrics. 2003 Dec;112(6 Pt 1):1248-55.
- 15- Kumar L, Majhi U, Shanta V. *Frequency of bone marrow involvement in non-haematological malignancies*. J Assoc Physicians India. 1990 Aug; 38(8): 553-5.
- 16- Moscinski LC, Pendergrass TW, Weiss A, Hvizdala E, Buckley KS, Kalina RE. *Recommendations for the use of routine bone marrow aspiration and lumbar punctures in the follow-up of patients with retinoblastoma*. J Pediatr Hematol Oncol 1996 May;18(2):130-4.
- 17- Girardet A, Hamamah S, Anahory T, Déchaud H, Sarda P, Hédon B, et al. *First preimplantation genetic diagnosis of hereditary retinoblastoma using informative microsatellite markers*. Mol Hum Reprod. 2003 Feb;9(2): 111-6.
- 18- Cowell JK, Hungerford J, Jay M, Rutland P. *Retinoblastoma-clinical and genetic aspects; a review*. J R Soc Med. 1988 Apr;81(4): 220-3
- 19- Paulino AC. *Trilateral retinoblastoma: is the location of the intracranial tumor important*. Cancer. 1999 Jul 1;86(1): 135-41.
- 20- Chan HS, DeBoer G, Thiessen JJ, Budning A, Kingston JE, O'Brien JM, et al. *Combining Cyclosporin with Chemotherapy Controls Intraocular Retinoblastoma without Requiring Radiation*. Clin Cancer Res. 1996 Sep;2(9):1499-508.
- 21- Lefèvre SH, Vogt N, Dutrillaux AM, Chauveinc L, Stoppa-Lyonnet D, Doz F, et al. *Genome instability in secondary solid tumors developing after radiotherapy of bilateral retinoblastoma*. Oncogene. 2001 Dec 6;20(56): 8092-9.
- 22- Aerts I, Pacquement H, Doz F, Mosseri V, Desjardins L, Sastre X, Michon J, et al. *Outcome of second malignancies after retinoblastoma: a retrospective analysis of 25 patients treated at the Institut Curie*. Eur J Cancer 2004, 40:1522-1529.
- 23- Kleinerman RA, Tucker MA, Tarone RE, Abramson DH, Seddon JM, Stovall M, Li FP, et al. *Risk of new cancers after radiotherapy in long-term survivors of retinoblastoma: an extended follow-up*. J Clin Oncol 2005, 23: 2272-2279.
- 24- Gombos DS, Kelly A, Coen PG, Kingston JE, Hungerford JL. *Retinoblastoma treated with primary chemotherapy alone: the significance of tumour size, location, and age*. Br J Ophthalmol

- 2002 Jan;86(1):80-3.
- 25- Abramson DH, Greenfield DS, Ellsworth RM. *Bilateral retinoblastoma. Correlations between age at diagnosis and time course for new intraocular tumors.* Ophthalmic Paediatr Genet. 1992 Mar; 13(1):1-7.
- 26- Smirniotopoulos JG, Bargallo N, Mafee MF. *Differential diagnosis of leukokoria: radiologic-pathologic correlation.* Radiographics. 1994 Sep; 14(5):1059-79;
- 27- Ross G, Lipper EG, Abramson D, Preiser L. *The development of young children with retinoblastoma.* Arch Pediatr Adolesc Med. 2001Jan;155(1):80-3.