

## CASE REPORT

### سندرم گیلن باره به دنبال اعمال جراحی

دکتر ابوالحسن حلوانی<sup>۱\*</sup>، دکتر ابوالقاسم رحیم دل<sup>۲</sup>، دکتر مهدی کریمی<sup>۳</sup>، دکتر فروغ السادات نورانی<sup>۴</sup>

#### چکیده

تیموما شایع ترین نئوپلاسم مدیاستن قدامی است که بیشترین سن بروز آن ۶۰-۴۰ سالگی است. دو سوم بیماران در هنگام تشخیص بدون علامت بوده و به طور اتفاقی توسط گرافی قفسه سینه کشف می شوند. ۷۰-۴۰ درصد بیماران حداقل به صورت آزمایشگاهی مشخصه یک یا چند سندرم پارائیمیک راداشته که در این بین میاستنی گراویس از همه شایع تر و در ۷۰-۱۰٪ از این بیماران گزارش شده است. ما در بررسی مقالات، گزارشی از سندرم گیلن باره به عنوان سندرم پارائیمیک پیدا نکردیم. در این مطالعه خانمی ۳۷ ساله مبتلا به تیموما گزارش شده که بعد از تیمکتومی دچار سندرم گیلن باره شده است. اینکه سندرم گیلن باره به عنوان سندرم پارائیمیک بعد از تیموما بوده و یا ناشی از جراحی جهت تیمکتومی، نیاز به مطالعات بیشتری دارد.

واژه های کلیدی: تیموما، سندرم گیلن باره، سندرم پارائیمیک

#### مقدمه

تیموما شایع ترین نئوپلاسم مدیاستن قدامی است<sup>(۱،۲)</sup>. این تومور از لنفوسیت و سلول های اپی تلیال تشکیل شده و بر اساس گروه سلولی برتر توصیف می شود. رفتار بیولوژیک آن بیشتر بر اساس تهاجم موضعی بوده و نمای بافت شناسی ارزش کمتری دارد<sup>(۳)</sup>.

بیشترین سن بروز این بیماری ۶۰-۴۰ سالگی و شیوع آن در هر دو جنس یکسان است. دو سوم بیماران در هنگام تشخیص بی علامت و به طور اتفاقی توسط گرافی قفسه سینه کشف می شوند<sup>(۴)</sup>. ۷۰-۴۰ درصد بیماران حداقل به صورت آزمایشگاهی

مشخصه یک یا چند سندرم پارائیمیک را داشته<sup>(۵)</sup> که در این میان شایع ترین بیماری میاستنی گراویس است که در ۵۰-۱۰ درصد بیماران گزارش شده است<sup>(۱)</sup>. سندرم گیلن باره به عنوان تظاهر پارائیمیک در متون بررسی شده ذکر نشده است. در این گزارش خانمی ۳۷ ساله معرفی شده که بعد از رزکسیون تیموما سندرم گیلن باره در وی تظاهر پیدا کرد.

#### معرفی بیمار

بیمار خانمی ۳۷ ساله که با شکایت تنگی نفس و درد سینه از دو ماه قبل مراجعه کرده بود. وی سابقه بیماری گریوز از یکسال قبل داشت که تحت درمان با قرص متی مازول بود. در معاینه تیروئید بزرگ، معاینه قفسه صدری، شکم، اندام ها و سیستم عصبی نرمال بوده و در رادیوگرافی قفسه سینه توده ای هموژن با ظاهری گرد و حدود کاملاً مشخص در مدیاستن قدامی مشاهده شد (شکل ۱).

\* نویسنده مسئول: استادیار گروه بیماریهای داخلی، فوق تخصص بیماریهای ریه، تلفن همراه: ۰۹۱۳۱۵۴۷۹۰۴، نمابر: ۰۲۵۱-۸۲۲۴۱۰۰

Email: halvani47@yahoo.com

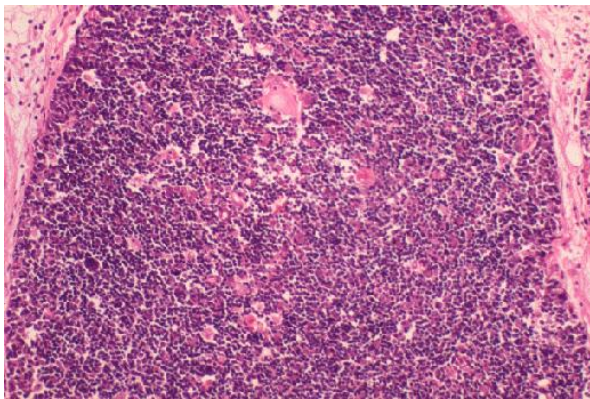
۲- استادیار گروه داخلی اعصاب

۳- دستیار گروه بیماری های داخلی

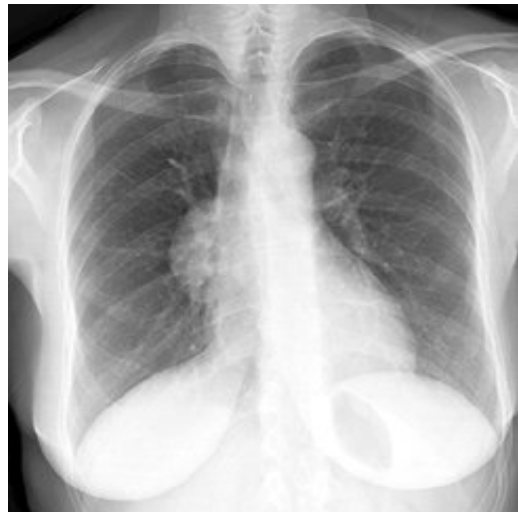۴- پزشک عمومی- مرکز تحقیقات بیماری های عفونی و گرمسیری

- دانشگاه علوم پزشکی و خدمات بهداشتی درمانی شهید صدوقی یزد

تاریخ دریافت: ۱۳۸۵/۵/۲ تاریخ پذیرش: ۱۳۸۵/۱۲/۱۰



شکل (۲): بررسی میکروسکوپی ضایعه



شکل (۱): گرافی ساده قفسه صدی

دوهفته بعد از عمل ابتدا بیمار دچار پارستزی اندام ها و بعد از آن ضعف اندامها که ابتدا از اندام های تحتانی شروع و ظرف ۴۸ ساعت اندام های فوقانی و عضلات تنفسی را مبتلا نمود . وی قادر به بستن چشمها نبود . بیمار جهت بررسی بیشتر بستری شد. ظرف چند ساعت از پذیرش بیمار دچار نارسایی تنفسی شد . آنالیز گازهای خون شریانی بدون دریافت اکسیژن در آن زمان :  $\text{Hco}_3^- = 24$  ،  $\text{Po}_2 = 45 \text{ mmHg}$  ،  $\text{Pco}_2 = 73 \text{ mmHg}$  ،  $\text{PH} = 7.15$   $\text{meq/l}$  و  $\text{O}_2\text{Sat} = 70\%$  بود. بلافاصله بیمار به ICU منتقل، انتوبه و به ونتیلاتور متصل شد. با شک به میاستنی گراویس پلاسما فرز روزانه ۱/۵ لیتر برای بیمار شروع شد. ظرف ۴ روز بیمار از ونتیلاتور جدا و اکستوبه شد. در معاینه نورولوژیک بعد از جدا شدن از ونتیلاتور علی رغم بهبودی تنفسی و نرمال بودن هوشیاری بیمار دچار فلج فاسیال دو طرفه بود، رفلکسهای تاندونی اندام های تحتانی از بین رفته و رفلکسهای تاندونی اندام های فوقانی کاهش یافته بودند . رفلکس جلدی شکمی و رفلکس های پلاتنار نرمال بودند. قدرت عضلانی در ناحیه دیستال و پروگزیمال اندامهای تحتانی سه پنجم و قدرت عضلانی در دیستال و پروگزیمال اندامهای فوقانی چهارپنجم بود . سطح حسی وجود نداشت. اختلال حس های ارتعاش و موقعیت در اندامهای تحتانی و اختلال حسی جورایی در اندامهای تحتانی دیده شد.

جهت بیمار Electrodiagnosis انجام شد که تست میاستنی (jolley) فاقد افت ارتفاع حرکتی (No decrement) بود. در

جهت بیمار سی تی اسکن توراکس با تزریق کنتراست انجام شد که توده ای مدور با قطر تقریبی ۳×۳cm با حاشیه صاف در مدیاستن قدامی مشاهده شد که با تزریق کنتراست دانسیته آن افزایش نیافت. لنفادنوپاتی مدیاستن مشاهده نشد. فرمول شمارش خون، الکترولیت ها، LDH، تستهای عملکرد تیروئید، ANA، خون، الکترولیت ها،  $\alpha$ -Feto-Protein،  $B$ -HCG نرمال بود. اسکن تیروئید با ید ۱۳۱ انجام که تیروئید رترواسترنال ذکر نشد. سونوگرافی شکم و لگن نرمال بود. بیمار کاندید جراحی شده و تحت عمل مدیاستینوتومی قدامی قرار گرفت حین عمل توده ای مدور در مدیاستن قدامی مشاهده شد که هیچ گونه دست اندازی به بافت های اطراف نداشت و به طور کامل تومور برداشته شد. در بررسی میکروسکوپی پرولیفراسیون همزمان سلولهای لنفوئید و اپی تلیال مشاهده شد. سلولهای اپیتلیال هسته های وزیکولرگرد با حاشیه صاف داشتند. این سلولها به صورت ترابکول و طنابهای باریک آرایش یافته بودند. لنفوسیتها هسته های کوچک گرد و هیپرکروم داشته و در بین سلولهای اپیتلیال قرار گرفته بودند. در رنگ آمیزی ایمنوهیستوشیمی با پان سیتوکراتین سلولهای اپی تلیال باپراکندگی یکنواخت رنگ گرفتند . سلول های لنفوسیت با مارکر  $\text{CD}_{99}$  واکنش مثبت نشان داده ولی مارکر  $\text{CD}_5$  برای سلول های اپیتلیال منفی بود. این خصوصیات به نفع تیمومای تیپ B بود (شکل ۲).

با MG دیده می شود و یک سوم بیماران با تیموما بعداً دچار MG می شوند. به طوری که میاستنی گراویس شایع ترین سندرم تیمیک همراه با تیموما می باشد. در چند مورد MG همراه با تومورهای دیگر مثل تومورهای تیروئید، سرطان سلول کوچک ریه، سرطان پستان و لنفوما دیده شده است.<sup>(۶)</sup>

**سندرم میاستنیک ایتن لامبرت:** علائم معمولاً قبل از تشخیص تومور شروع می شود و به تدریج ظرف هفته ها تا ماهها پیشرفت می کند. گاهی اوقات علائم به طور حاد شروع می شود. تظاهرات شایع شامل خستگی، ضعف عضلانی، میالژی و پارستزی است.<sup>(۷)</sup> بیش از نیمی از بیماران دیس اتونومی کولینرژیک شامل خشکی دهان و تاری دید دارند.<sup>(۸)</sup> گرفتاری موقتی اعصاب کرانیال مثل دیلپوبی، پتوز با دیسفاژی وجود دارد. معاینه نورولوژیک ضعف پروگزیمال که در اندام های تحتانی بیش از فوقانی است و همچنین کاهش یا فقدان رفلکس های تاندونی را نشان می دهد. قدرت عضلانی ممکن است بعد از یک فعالیت کوتاه بهبود یابد اما فعالیت مداوم ضعف را افزایش می دهد. تشخیص بر اساس مطالعات الکتروفیزیولوژیک است. در NCV با تحریکات مکرر 2-5Hz پاسخ کاهش یافته مشاهده می شود. این سندرم همراه با تومورهایی مثل سرطان سلول کوچک ریه یا ندرتاً تومورهایی مثل لنفوما دیده می شود.<sup>(۹)</sup>

**نوروپاتی محیطی:** چند بدخیمی از پلاسما سل و لنفوسیت ها مثل مولتیپل میلوما، استئواسکلروتیک میلوما، ماکرو گلوبولینمی و الدنشتروم و B-Cell لنفوما همراه با نوروپاتی است. نوروپاتی حسی حرکتی ممکن است در بیماران مولتیپل میلوما مشابه با نوروپاتی ها در سرطان های پیشرفته باشد. نوروپاتی حسی حرکتی قرینه که وجه غالب آن حرکتی است سیر پیشرونده دارد ولیکن وجود سندرم گیلن باره (GBS) تیبیک به عنوان سندرم پارانئوپلاستیک در تیموما گزارش نشده است.<sup>(۱۰)</sup> در مورد بیمار معرفی شده، پیدایش سندرم گیلن باره بعد از عمل جراحی (تیمکتومی) احتمالاً مربوط به عمل جراحی به عنوان عامل شروع کننده است زیرا مواردی از بروز سندرم گیلن باره بعد از تروما و عمل جراحی گزارش شده است اما ارتباط سببی آن نیاز به مطالعات بیشتر دارد.<sup>(۱۱)</sup> سندرم گیلن باره به دنبال جراحی کم

بررسی سرعت هدایت عصبی، افت شدید سرعت هدایت اعصاب حرکتی به همراه Temporal dispersion در CMAP (Compound Muscle Action Potential) به همراه نرمال بودن پاسخ حسی در اندامها مشاهده شد که به نفع درگیری غشاء میلین اعصاب حرکتی بود.

بررسی های نورولوژیک به فاصله یک هفته مجدد تکرار شده که جواب های مشابه را نشان داد. بیمار با تشخیص گیلن باره و توصیه به انجام فیزیوتراپی اندام های چهارگانه مرخص شد. در معاینه بعد از شش هفته قدرت عضلانی نرمال ولیکن رفلکس های تاندونی کاهش یافته بودند.

## بحث

سندرم های پارانئوپلاستیک عصبی (PNS) گروه هتروژنی از اختلالاتی است که توسط تومورهایی ایجاد می شود که خود در سیستم عصبی مرکزی وجود ندارند. مکانیسم این سندرم ها جدا از متاستاز، یا عوارض متعاقب تومور مثل نقایص متابولیک، تغذیه ای، عفونت، اختلالات انعقادی و عوارض جانبی درمان آنها می باشد.<sup>(۶)</sup> علائم سندرم های پارانئوپلاستیک عصبی ممکن است قبل از ظهور بیماری اولیه ظاهر کند. شروع علائم نورولوژیک اغلب حاد یا تحت حاد است و در عرض چند هفته تثبیت می شود. در زمان تشخیص اغلب سندرم های پارانئوپلاستیک عصبی صدمه پاتولوژیک غیرقابل برگشت وجود دارد. درمان تومور برای تمام سندرم های پارانئوپلاستیک عصبی مؤثرترین اقدام در کنترل یا حداقل تثبیت آن است. پلی نوروپاتی، میاستنی گراویس و سندرم میاستنیک از تظاهرات سندرم های پارانئوپلاستیک عصبی می باشد.<sup>(۶)</sup>

**میاستنی گراویس (MG):** اختلال در محل اتصال عصب-عضله بعد سیناپس عصبی می باشد. تظاهر اصلی آن ضعف و خستگی پذیری عضلات اسکلتی است که با استراحت بهبود و با فعالیت تشدید می یابد. پتوز و دیلپوبی در اکثر بیماران وجود دارد. در ۱۵٪ موارد علائم محدود به چشم باقی می ماند و در ۸۵٪ موارد ضعف منتشر شده و می تواند تنفس را مختل نماید که نیاز به تنفس مکانیکی باشد. حس و رفلکس های تاندونی نرمال باقی می ماند. توموراپی تلیال تیموس (تیموما یا تیمیک کار سینوما) در ۱۰ درصد بیماران

که آیا سندرم گیلن باره به عنوان سندرم پارا تیمیک بعد از تیموما بوده و یا ناشی از جراحی تیمکتومی بوده است .

### نتیجه گیری

در این گزارش متعاقب جراحی تیمکتومی جهت تیموما در یک خانم ۳۷ ساله سندرم گیلن باره تظاهر پیدا کرد. اینکه سندرم گیلن باره به عنوان سندرم پارا تیمیک بعد از تیموما بوده و یا ناشی از جراحی تیمکتومی بوده است نیاز به مطالعات بیشتری دارد.

توصیف شده و به صورت گزارش مورد بوده به گونه ای که یک مورد از آن متعاقب جراحی کرانیال توسط Foubert-Samier A گزارش شده است<sup>(۱۲)</sup>. به عقیده Koc و همکارانش استرس جراحی مازور می تواند عامل بالقوه بروز سندرم گیلن باره باشد<sup>(۱۳)</sup> علاوه براین سندرم گیلن باره در یک خانم ۸۴ ساله پس از کرانیوتومی به منظور رزکشن منژیوما دیده شده است<sup>(۱۴)</sup>. این سندرم پس از CABG<sup>(۱۵)</sup> و جراحی مندیبولار<sup>(۱۶)</sup> گزارش شده است. در همه موارد فوق الذکر از جراحی به عنوان عامل شروع کننده گیلن باره یاد شده است. اما همچنان این سوال وجود دارد

### References

- 1- Silverman NA Sabiston DCJ : *Mediastinal mass*, Surg Clin North – Am 60 : 757-777-1980.
- 2- Strollo Dc, Rosado dechristenson ML : *Tumor of the thymus*. Thorac Imaging; 4 : 152-171,1999.
- 3- Wright CD, kessler KA. *Surgical treatment of thymic tumor*. semin thorac Cardiovasc Surg 2005 spring :17 (1) 20-6.
- 4- Morgenthaler TI, Brown LR Colby TV. *Thymoma*. Myoclin prox 68 : 1110-1123,1993.
- 5- Debono DJ, loehrer pj : *Thymic neoplasms*. Curr opin Oncol 8: 112-119,1996.
- 6- Cravs, F, keime-cvibert,F , Rene, R. et al. 2001, *anti-HV associated paraneoplastic encephalomyelitis: Analysis of 200 Patient*, Brain, Vol .124, 1138-1148.
- 7- O'Neill, J. H , Hurray, N.M. S New som Davis, J. *The lambert-Eatom myasthnic syndrom*. A review of 50 cases , Brain, 1988: Vol . 111, 577-596.
- 8- O'suilleabhain, P, low, P.A, S Lennon, V. A . *Autonomic dyshvnetion in the lambert- Eaton myasthenic syndrome* : Serologic and Clinical Correlates. 1998, Nevrologe, Vol. 50, 88-93
- 9- Moson, W. P, Gravs, F, Lavg, B, CT. 1997. *Small – cell lung caneer, paranea plastic cerebellar degeneration and the lambert – Eaton myasthemic syndrome*, Brain, Vol 120: 1279-1300.
- 10- Ro ppr, A. H. and Gorson, K, C, *Nevropathies associated with paraproteinemia*. N Engl J Med , 1998 : Vol 338: 1601-1607 .
- 11- Ropper AH. *The Guillain- Barre syndrome*. N Engl. Med 326: 1130-1992 .
- 12- Foubert-Samier A, Penchet G, YekhleF, Lemasson G, Sibon I [*Guillain-Barre syndrome secondary to cranial surgery: direct or fortuitous relationship?*]Neurochirurgie. 2005 Dec: 51(6), 604-6.
- 13– Koc M, Ozalp N, Zulfikaroglu B. *Major surgery with Guillain-Barre syndrome: a case report*. J Int Med Res. 2002 Nov-Dec: 30(6), 601-4.
- 14- Parobeck V, Burnham S, Laukhuf GA. *An unusual nursing challenge: Guillain-Barre syndrome following cranial surgery*. J Neurosci Nurs. 1992 Oct: 24(5), 251-5.
- 15- Renlund DG, Hanley DF, Traill TA.*Guillain-Barre syndrome following coronary artery bypass surgery*. Am Heart J. 1987 Mar:113(3):844-5.
- 16- Shuert GT, Gamble JW. *Guillain-Barre syndrome after mandibular surgery: report of case*. J Oral Surg. 1972 Dec: 30(12):913-5.