

CASE REPORT

یک مورد خال بکر وسیع و دو طرفه به همراه هیپوپلازی پستان

دکتر علی اکبر اکبری^۱، دکتر پریچهر کفائی^{۲*}، دکتر حسین حاج حسینی^۳

چکیده

بکرنووس یا خال بکر، ناحیه پیگمانته‌ای از پوست است که به طور اکتسابی غیر قرینه و پایدار ایجاد می‌شود. شواهدی از افزایش حساسیت به آندروژنها در ایجاد آن دیده شده است. این ضایعه اکثراً به صورت یک طرفه دیده می‌شود و دو طرفه بودن آن بسیار نادر است. همراهی این ضایعه با سایر آنومالی‌های تکاملی نیز به ندرت گزارش شده است. این گزارش مربوط به خانم ۲۰ ساله‌ای است که از حدود ۱۲ سالگی دچار ضایعه بکرنووس وسیع و دو طرفه همزمان به هیپوپلازی پستان چپ شده است.

واژه‌های کلیدی: خال بکر، هیپوپلازی پستان

مقدمه

خال بکر از انواع خالهای اکتسابی غیرملانوسیتی است و به صورت ناحیه پیگمانته‌ای از پوست خود را نشان می‌دهد که غیرقرینه و پایدار می‌باشد. خال بکر اختلال نسبتاً شایعی است که در مران بیشتر دیده می‌شود و معمولاً در دوران نوجوانی مورد توجه قرار می‌گیرد. این ضایعه در اکثر مواقع به صورت یک طرفه دیده می‌شود و دو طرفه بودن آن نادر است و همراهی این ضایعه با سایر آنومالیها نیز به ندرت گزارش شده است.

معرفی بیمار:

بیمار خانم ۲۰ ساله‌ای است که از ۱۲ سالگی به تدریج در ناحیه اسکاپولای چپ دچار ضایعه پیگمانته ماکولر گسترش یافته شده است که این گسترش به طرف بازوی چپ ناحیه

انگزیلای چپ و سینه چپ و همچنین حتی به طرف اسکاپولای راست بوده است. با رشد پستانها، بیمار متوجه عدم قرینه بودن آنها شده و در می‌یابد که پستان چپ در مقایسه با طرف دیگر کوچکتر است. در معاینه پیگمانتاسیون ماکولر در ناحیه اسکاپولای راست، اسکاپولای چپ، ناحیه انگزیلای چپ، سینه چپ و حتی بازوی چپ مشهود است (تصویر ۱ و ۲) و در طرف چپ رشد پستان بسیار کمتر از سمت دیگر مشاهده شد. در سابقه پزشکی وی نکته قابل توجه و در سابقه خانوادگی ضایعه مشابه‌ای وجود نداشت.

یافته‌های فوق از نظر بالینی تشخیص خال بکر وسیع و دو طرفه به همراه هیپوپلازی پستان را برای بیمار مطرح کردند. جهت تأیید تشخیص بیوپسی پوستی انجام شد که با خصوصیات مشخص پاتولوژیک به صورت هایپرکراتوز، آکانتوز و پایلوماتوز همراه با افزایش پیگمانتاسیون کراتینوسیت‌های بازال و سوپرابازال تشخیص مورد تأیید قرار گرفت (تصویر ۳).

۱- استادیار گروه پوست

*۲- نویسنده مسئول: استادیار گروه پوست

تلفن: ۰۳۵۱-۶۲۴۵۴۹۳ تلفن همراه: ۰۹۱۳۱۵۴۹۱۴۱

Email: P.Kafaei@yahoo.com

۳- متخصص پوست

دانشگاه علوم پزشکی و خدمات بهداشتی درمانی شهید صدوقی یزد

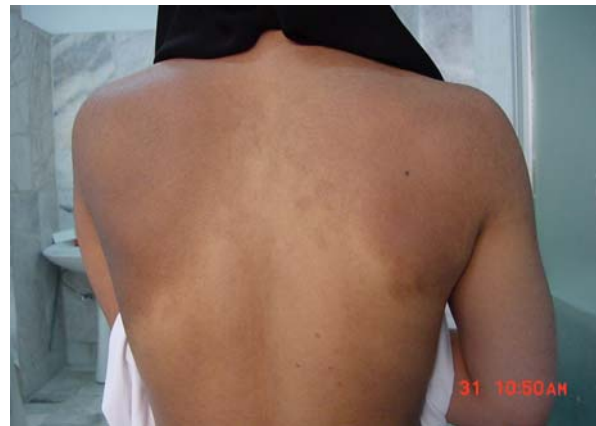تاریخ دریافت: ۱۳۸۶/۷/۲۲ تاریخ پذیرش: ۱۳۸۶/۳/۳۱

رخ می‌دهد، ولی همراه آن آنومالی تکاملی متعدد شرح داده شده‌اند. Happle و Koopman، ۲۳ مورد این همراهی‌ها را شرح دادند و اصطلاح جدید سندرم خال بکر را برای همراهی خال بکر و هیپوپلازی پستان یا سایر نقایص پوستی، عضلانی یا اسکلتی، مطرح کردند (۲).

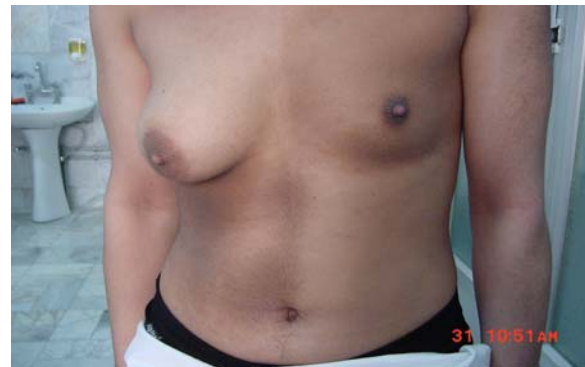تک گیر (Sporadic) و غیر قرینه بودن خال بکر مطرح کننده موزایسم پوستی است که احتمالاً به علت دیررس بودن جهش ژنی، این ضایعه با خطوط بلاشکو انطباق ندارد. این خال در واقع می‌تواند یک نوع خال ارگانوئید اپیدرمی تلقی شود (۳). افزایش حساسیت به آندروژن‌ها توجیه کننده بروز خال و هیپوپلازی پستان است ولی برای اختلال‌های عضلانی اسکلتی همراه توجیه خوبی نیست. رشد پستان، آرئول و نیپل در زمان بلوغ در هر دو جنس، تا حد زیادی وابسته به استروژن است. زیاد بودن گیرنده‌های آندروژنی در ناحیه درگیر با آثار استروژن تداخل می‌کند و مانع رشد کامل این بافت‌ها می‌شود (۴). کلون پوست جهش یافته نه تنها مستعد پیگمانتاسیون است، بلکه به علت این که به آندروژن‌ها حساسیت بیش از حد طبیعی دارد، مستعد آکنه و هیپرتریکوز نیز هست (۵).

خال بکر و سندرم خال بکر، اکثراً به صورت تک تک گیر مشاهده می‌شوند ولی گزارشهای موارد خانوادگی آنها، فرضیه وراثت Paradominant را مطرح کرده است (۱). این اختلال تنها زمانی تظاهر پیدا می‌کند که پس از تشکیل زیگوت در یک جنین جهش رخ دهد. افراد هتروزیگوت فنوتیپ طبیعی دارند و جهش ایجاد شده را به نسل‌های بعدی منتقل می‌کنند. از بین رفتن هتروزیگوسیتی در مراحل اولیه تشکیل جنین و ایجاد یک جمعیت سلولی موازی یک هموزیگوت منشا ایجاد خال بکر است (۵،۶).

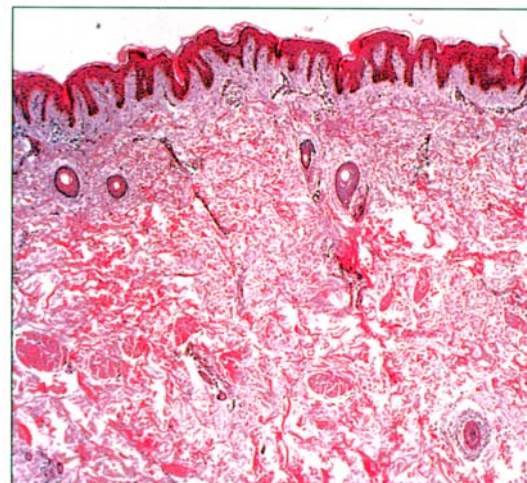
خال بکر اختلال نسبتاً شایعی است که در میان حدود نیم درصد از مردان جوان دیده می‌شود و در مردان ۵ برابر شایع‌تر از زنان ذکر شده است (۷). با توجه به بارزتر بودن ضایعه در مردان، احتمال مساوی بودن شیوع این اختلال در دو جنس مطرح شده است (۱). این خال ممکن است از کودکی ظاهر شود ولی معمولاً در دوران نوجوانی مورد توجه قرار می‌گیرد، ابتدا کم



عکس ۱



عکس ۲



عکس ۳

بحث

خال بکر از نام ساموئل بکر گرفته شده است که در سال ۱۹۴۹ هم زمانی ملانوز و هیپرتریکوز را به صورت توزیع یک طرفه شرح داد (۱). خال بکر معمولاً بدون هیچ بیماری همراه،

ملانوسیت‌ها طبیعی یا افزایش یافته است. افزایش تعداد گیرنده‌های آندروژنی در بررسی‌های فوق ساختاری یافته شده است (۶).

یک خال بکر کاملاً شکل گرفته، با ضایعه دیگری اشتباه نمی‌شود. در مراحل اولیه، سن شروع، حاشیه جغرافیایی و محل ضایعه، به افتراق آن از ماکول Café au lait کمک می‌کند.

اخیراً در یک مطالعه نشان داده شد که هر دو لیزر Er:YAG (Pass) بهتر از سه جلسه درمان با Nd:YAG بود (۱۶) گزارش دیگری نیز این نتیجه را تأیید کرد (۱۷).

IPL (Intense pulsed light) نیز که عمدتاً برای ضایعه‌های پیگمانته سطحی مؤثر است، در صورت چندبار تکرار می‌تواند مفید باشد (۱۸). Long pulsed ruby laser نیز برای کاهش پیگمانتاسیون و موهای خال بکر با موفقیت به کار رفته است (۱۹).

Jung (۲۰) برای درمان یک مورد هیپوپلازی پستان همراه خال بکر از اسپرونولاکتون استفاده کرد و پس از ۴ هفته، پستان هیپوپلاستیک رشد کرد. این گزارش مؤید تأثیر گیرنده‌های آندروژنی در پاتوژنز هیپوپلازی پستان در این موارد است. تعدادی از موارد هیپوپلازی پستان نیز تحت درمان با ایمپلنت‌های سیلیکونی پستان قرار گرفتند (۲۱). بیمار گزارش شده یک مورد خال بکر وسیع و دو طرفه همراه با هیپوپلازی یک طرفه پستان است.

نتیجه‌گیری

بیمار گزارش شده به علت وسعت ضایعه، دو طرفه بودن ضایعه و همراهی آن با هیپوپلازی یکطرفه پستان مورد نادری از خال بکر می‌باشد.

References

- 1- Becker S W. *Concurrent melanosis and hypertrichosis in distribution of nevus unius lateris.* Arch Dermatol syph. 1949;60(2):155-60.

رنگ است و بعد از تماس با نور واضح‌تر می‌شود. محل شایع آن شانه، قدام سینه‌ی ناحیه اسکاپولا است. ولی امکان دارد در نواحی دیگری مانند سر و صورت و اندامها دیده شود (۶). خال بکر به ندرت متعدد است (۸).

Danarti و همکارانش اخیراً ۵۵ مورد سندرم خال بکر را که در متون ذکر شده‌اند جمع‌آوری کرده و به طور کامل این سندرم را مورد بازنگری قرار داده‌اند. در این بررسی، هیپوپلازی یک طرفه پستان یکی از شایع‌ترین آنومالی‌های همراه خال بکر بوده است. ۲۷ مورد این اختلال در متون گزارش شده که ۶ مورد از آنها مربوط به مردان است. سایر آنومالی‌ها شامل اختلالهای عضلانی اسکلتی (مانند اسکولیوز و غیر قرینگی اندام)، اختلالهای دیگر پوستی (مانند لیپوآتروفی لوکالیزه، نیپل متعدد) و اختلالهای ماکزیلوفاسیال است. شیوع این سندرم در زنان دو برابر مردان بوده است (۶).

در زنان شایع‌ترین همراهی با خال بکر مربوط به هیپوپلازی یک طرفه پستان است (۲ مورد از ۳۳ زن گزارش شده). امکان دارد هیپوپلازی پستان، کل آن یا فقط آرنول و نیپل را درگیر کند. با توجه به این که هیپوپلازی یک طرفه پستان در زنان بارزتر است، به نظر می‌رسد این آنومالی در بسیاری از موارد در مردان نیز وجود داشته باشد (۶).

احتمال افزایش ریسک ملانوم بدخیم در بیماران مبتلا به خال بکر در گزارشی مطرح شده است (۹)، همچنین باون در خال بکر گزارش شده است (۱۰)، درماتوزهای دیگری که روی خال بکر شرح داده شده‌اند، شامل لیکن پلان (۱۱)، گرانولوم آنولر (۱۲) خال بافت همبندی (۱۳) لنفانژیوم (۱۴) و اسکلو درمی‌لوکالیزه (۱۵) است.

در آسیب‌شناسی هیپرکراتوز، آکانتوز پاپیلوماتوز، همراه با هیپرپلازی فولیکولهای مو و غدد سباسه دیده می‌شود. کراتینوسیت‌های بازال و سوپرابازال شدیداً پیگمانته‌اند و تراکم

- 2- Happle R, Koopman R J. *Becker nevus syndrome.* Am J Med Genet. 1997;31: 68(3):357-61.
- 3- Happle R. *Mosaicism in human skin: understanding*

- the patterns and mechanisms.* Arch Dermatol. 1993;129(11):1460-70.
- 4- Crone A M, James M P. *Giant Becker's naevus with ipsilateral areolar hypoplasia and limb asymmetry.* Clin Exp Dermatol. 1997;22(5): 240-1.
- 5- Person J R, Longcope C. *Becker's nevus : an androgen- mediated hyperplasia with increased androgen receptors.* J Am Acad Dermatol. 1984; 10(2): 235-8.
- 6- Danarti R, Konig A, Salhi A. *Becker's nevus syndrome revisited.* J Am Acad Dermatol 2004; 51(6): 965-59.
- 7- Tymen R, Forestier J F, Bouter B, Colomb D. *Late Becker's nevus, One hundred cases (autor's tgransl)* Ann Dermat Venereol. 1981; 108(1): 41-6.
- 8- Khaitan BK, Manchanda Y, Mittal R, Singh MK. *Multiple Becker's naevi: a rare presentation.* Acta Derm Venereol. 2001;81(5):374-75.
- 9- Fehr B, Panizzon R G, Schnyder U W, *Becker's nevus and malignant melanoma.* Dermatologica. 1991; 182(2):77-80.
- 10- Honda M, Suzuki T, Kudoh K, Tagami H. *Bowen's disease developing within a Becker's melanosis (Backer's naevus).* Br J Dermatol. 1997; 137(4): 659-61.
- 11- Puri S, Nanda, S, Grover C. *Congenital Becker nevus with lichen planus.* Pediatr Dermatol. 2005; 22(4): 328-30.
- 12- Weinberg J M, Scheinfeld N, Tishler H R. *Granuloma annulare restricted to Becker's naevus.* Br J Dermatol. 2004; 151(1): 245-6.
- 13- Kim D H, Kim CW, Kim T Y. *Becker's naevus associated with connective tissue naevus.* Acta Derm venereal. 1999; 79(5): 393-4.
- 14- Oyler RM, Davis DA, Woosley JT. *Lymphangioma associated with Becker's nevus: report of coincident hamartomas in child.* Pediatr Dermatol. 1997; 14(5):376-9.
- 15- Ruffl T. *Becker's melanosis with localized scleroderma.* Dermatologica. 1972;145(3):222-9.
- 16- Trelles MA, Allones I, MorenoArias GAS, Velez M. *Becker's naevus: a comparative study between erbium : YAG and Q-switched neodymium : YAG; clinical and histopathological findings.* Br J Dermatol. 2005;152(2):308-13.
- 17- Trelles MA, Allones I, Velez M, Moreno-AZrias GA. *Becker's nevus : Erbium : YAG versus Q-SAwitched neodymium: YAG.* Lasers Surg Med. 2004; 34(4):295-7.
- 18- Moreno Arias GA, Ferrando J. *Intens Pulsed Light for melanocytic lesions.* Dermatol surg. 2001; 27(6):397-400.
- 19- Nanni CA, Alster TS. *Treatment of a Becker's nevus using a 694-nm long-pulsed ruby laser.* Dermatol surg. 1998;24(9): 1032-4.
- 20- Hoon J J, Chan K Y, Joon P H, Woo C Y. *Becker's nevus with ipsilateral breast hypoplasia: improvement with spironolactone.* J Demrmatol. 2003;30(2):154-6.
- 21- Va Gerwen H J, Koopman J. *Steijlen PM, Happle R . Becker's naevus with localized lipoatrophy and ipsilateral breast hypoplasia.* Br J Dermatol. 1993; 129(2):213.