

## CASE REPORT

### بیماری بهجت و ضایعه شبه تومور در مغز

دکتر حسین سلیمانی<sup>۱\*</sup>، دکتر محمود کریمی<sup>۲</sup>، دکتر محمد باقر اولیاء<sup>۳</sup>، دکتر محمدرضا جوادپور<sup>۴</sup>

#### چکیده

بیماری بهجت یک بیماری مزمن است که سیستم‌های مختلف بدن را درگیر می‌کند. از نظر بالینی با آفت‌های دهان و ژنیتال، ضایعات پوستی و تظاهرات چشمی، عصبی و گوارشی بروز می‌کند. شیوع درگیری نورولوژیک در بهجت بین ۳۰-۵/۳ درصد و شایع‌ترین محل درگیری ساقه مغز و گانگلیون‌های قاعده مغز است. تظاهرات شایع شامل علائم پیرامیدال، فلج اعصاب مرکزی، سندرم سودوبولبار و علائم مخچه‌ای است. درگیری نورولوژیک به صورت ضایعه شبه تومور نادر است. در این مقاله به معرفی یک مورد بیماری بهجت همراه با ضایعه شبه تومور می‌پردازیم.

بیمار آقای ۳۳ ساله‌ای است که بعد از ۲ سال از تشخیص بیماری بهجت و یک هفته قبل از بستری دچار تشدید آفت، عدم تعادل در راه رفتن و بی‌اختیاری ادرار شده بود. در MRI انجام شده ضایعه‌ای هیپردنس در مخچه و توده‌ای در بصل‌النخاع با اثرات فشاری گزارش شد. بیمار با تشخیص واسکولیت و ضایعه تومور مانند در زمینه بیماری بهجت تحت درمان با پالس متیل پردنیزولون و سیکلوفسفامید قرار گرفت و پس از بهبود قدرت عضلانی اندام‌ها و عملکرد اسفنگتری، با درمان نگهدارنده کورتیکواستروئید مرخص شد.

#### واژه‌های کلیدی: بیماری بهجت، نوروبهجت، شبه تومور

#### مقدمه

شایع‌ترین یافته در این بیماری آفت دهان است و پس از آن ضایعات پوستی به شکل فولیکولیت، اریتم ندوزوم و زخم ژنیتال می‌باشد (۳).

شیوع درگیری نورولوژیک در بهجت (نوروبهجت) ۳۰-۵/۳ درصد و در مردان بیشتر می‌باشد (۴). درگیری سیستم اعصاب مرکزی به دو شکل پارانشیمال و غیر پارانشیمال است (۴) که درگیری پارانشیمال شامل درگیری ساقه مغز، نیمکره‌های مغز، طناب نخاعی و تظاهرات منگوانسفالیت و درگیری غیر پارانشیمال شامل ترومبوز سینوس دورا، انسداد شریانی و آنوریسم است (۵). شایع‌ترین محل درگیری ساقه مغز و گانگلیون‌های قاعده مغز است (۶). شایع‌ترین علائم، علائم پیرامیدال، فلج اعصاب مغزی، سندرم سودوبولبار و علائم

بیماری بهجت یک بیماری مزمن با درگیری سیستم‌های مختلف است که از نظر بالینی با آفت‌های دهان و ژنیتال، ضایعات پوستی و تظاهرات چشمی، عصبی و گوارشی مشخص می‌شود (۱). بیشترین شیوع آن در ژاپن، خاورمیانه و ناحیه مدیترانه (مسیر راه ابریشم) می‌باشد (۱). سن متوسط شروع بیماری ۳۰-۲۵ سال و شیوع در زن و مرد برابر است (۱). شیوع آن در ایران ۱/۶۷ در هر صد هزار نفر و نسبت مرد به زن ۱/۱۶ است (۲).

\* نویسنده مسئول: استادیار گروه روماتولوژی

تلفن: ۰۳۵۱-۸۲۲۴۰۰۰ - نمابر: ۰۳۵۱-۸۲۲۴۱۰۰ - تلفن همراه: ۰۹۱۳۱۵۴۷۷۹۵  
Email: soleimani\_h@ssu.ac.ir

۲- دستیار گروه داخلی

۳- دانشیار گروه داخلی؛ روماتولوژیست

۴- دستیار گروه داخلی

دانشگاه علوم پزشکی و خدمات بهداشتی درمانی شهید صدوقی یزد

تاریخ دریافت: ۱۳۸۶/۱۱/۱۴ تاریخ پذیرش: ۱۳۸۷/۰۳

مخچه‌ای است (۴).

تظاهر درگیری نورولوژیک به صورت شبه تومور نادرست (۷). یافته‌های پاتولوژیک درگیری سیستم اعصاب مرکزی در بیماری بهجت عمدتاً شامل انفیلتراسیون لنفوسیتها، نوتروفیلها و ندرتاً ائوزینوفیلها در اطراف عروق با یا بدون نکروز می‌باشد (۵).

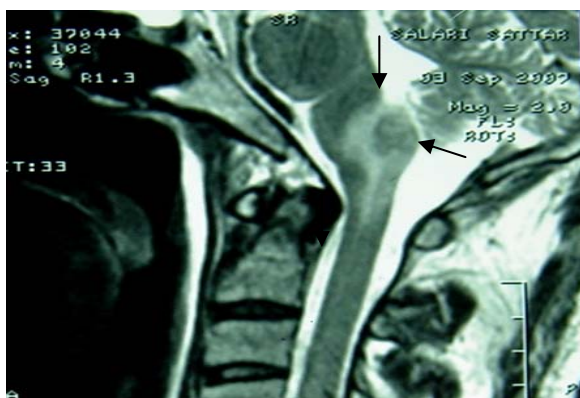
آنالیز مایع مغزی نخاعی، پلئوسیتوز و افزایش سطح پروتئین و گاهی کاهش گلوکز را شامل می‌شود (۳). CT اسکن ضایعات را به صورت هیپودنس نشان می‌دهد (۳). MRI روش انتخابی است که در تصاویر T1 ضایعات ایزودنس یا هیپودنس و در تصاویر T2 ضایعات هیپردنس را نشان می‌دهد (۵).

در بیماری بهجت درگیری CNS به دو صورت حاد یا مزمن است. در فرم حاد درمان به صورت پالس کورتیکواستروئید و سرکوبگر ایمنی (سیکلو فسفامید، آزاتیوپرین و کلرامبوسیل) و ضد انعقاد است. در درگیری مزمن CNS که با علائم دمانس، آتاکسی و دیس آرتری بروز می‌نماید، کورتیکواستروئید و داروهای سرکوبگر ایمنی تأثیر چندانی ندارند و جهت درمان MTX با دوز پایین تجویز می‌شود (۸).

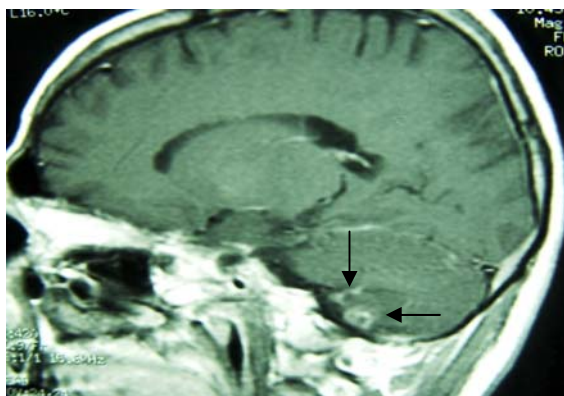
**معرفی بیمار:** بیمار آقای ۳۳ ساله‌ای است که از ۲ سال قبل به علت ضایعات متعدد آفتوز دهانی و ژنیتال، آرتریت و تست پاتولوژی مثبت با تشخیص بیماری بهجت تحت درمان با قرص کلشی سین بوده است. از یک هفته قبل از مراجعه دچار تشدید ضایعات آفتوز و به دنبال آن عدم تعادل در راه رفتن، بی‌اختیاری ادرار و ضعف اندام‌های تحتانی و اندام فوقانی چپ شده است. بیمار تب نداشت. در معاینه علائم تحریک منتر و ادم پایی نداشت. فلج مرکزی عصب ۷ در سمت راست و اختلال رفلکس gag، هیپورفلکسی و کاهش Force عضلات پروگزیمال و دیستال در اندام فوقانی چپ، عدم رفلکس شکمی، فلج اسپاستیک در هردو اندام تحتانی و افزایش رفلکس اندامهای تحتانی داشت. باینسکی دو طرف مثبت بود. در آزمایشات Hgb=۱۲/۸g/dl،  $PLT=197 \times 10^3/\mu$ ،  $WBC=14/2 \times 10^3/\mu$ ، Hct=۳۸/۴، ESR=۳۸ mmin1h، Urea=۳۳mg/dl Cr=۰/۷mg/dl، PT=۱۵/۷sec

یافته‌ای به نفع میوپاتی و ضایعات ریشه‌ای نداشت. در MRI از ناحیه گردنی (تصویر ۱)، در T2 ضایعه هیپردنس در ناحیه قدامی داخلی مخچه به همراه توده‌ای در بصل النخاع و پروگزیمال نخاع گردنی رؤیت شد. با توجه به وجود ضایعه با حدود مشخص در بصل النخاع و جهت رد ضایعه نئوپلاستیک MRI با کنتراست تزریقی انجام شد که ضایعه‌ای هیپردنس گزارش گردید (تصویر ۲).

بیمار با تشخیص واسکولیت و ضایعه شبه تومور در زمینه بیماری بهجت، تحت درمان با پالس یک گرمی متیل پردنیزولون به مدت ۳ روز و یک پالس سیکلو فسفامید یک گرمی و هپارین قرار گرفت و سپس درمان با پردنیزولون با دوز 1mg/kg ادامه یافت. پس از یک هفته درمان، قدرت عضلانی بیمار بهبود نسبی پیدا کرد. رفلکس gag بهبود یافت و بیمار مرخص و درمان به صورت سرپایی ادامه یافت.



تصویر ۱: MRI گردنی



تصویر ۲: MRI مغز

## بحث

همانطور که ذکر شد شیوع درگیری نورولوژیک در بهجت (نوروبهجت) بین ۳۰-۵/۳ درصد و به دو شکل پارانشیمال و غیرپارانشیمال می‌باشد (۴) و تظاهر درگیری نورولوژیک به صورت تومور کاذب نادر است (۷) و تاکنون موارد بسیار معدودی از آن گزارش شده است. به طور نمونه در مقاله مروری Benamour تنها یک بیمار از ۱۵۴ بیمار نوروبهجت با ضایعه شبه تومور مراجعه کرده است (۴). در بیمار معرفی شده توسط Hirochika بیمار ابتدا با علائم نورولوژیک ناشی از ضایعه شبه تومور مراجعه و مشخصه‌های بیماری بهجت پس از بیوپسی ضایعه و با بروز آفت دهانی و ژنیتال کامل شد (۹). در این بیمار تجویز استروئید به مدت سه ماه، موجب کوچک شدن ضایعه و بهبود نسبی علائم شد (۹). در بیمار معرفی شده توسط Park از کره نیز بیمار ابتدا با علائم نورولوژیک به صورت شبه تومور مراجعه و علائم پوستی بهجت یک سال بعد بروز کرد (۱۰)، در درمان این بیمار نیز استروئید تجویز شد که بهبود علائم را به همراه داشت ولی در عود حملات نورولوژیک، پاسخ درمانی کاهش یافت و در نهایت به علت هرنی ترانس تنوریال، بیمار

تحت عمل جراحی مغز قرار گرفت (۱۰). در بیمار ما نیز علائم نورولوژیک، ناشی از یک ضایعه شبه تومور بود که در مخچه، بصل النخاع و پروگزیمال نخاع گردنی رؤیت شد اما برخلاف موارد فوق که تظاهرات نورولوژیک از اولین تظاهر بیماری بودند، بیمار ما مورد شناخته شده بیماری بهجت بود. با توجه به تبار نبودن بیمار و مطرح نبودن بیماری عفونی LP انجام نگرفت و با توجه به محل ضایعه در ساقه مغز بیوپسی از ضایعه انجام نشد و بیمار پس از Imaging با تشخیص ضایعه شبه تومور در زمینه بیماری بهجت تحت درمان با پالس کورتون و اندوکسان (سیکلو فسفامید) قرار گرفت که با برگشت رفلکس gag و عملکرد اسفنکتری و علائم نورولوژیک همراه بود. انجام MRI مجدد مشابه مطالعه Hirochika که ۳ ماه پس از شروع درمان انجام شده بود (۹) به پایان دوره درمان ۳ ماهه موکول شد.

## نتیجه گیری

بروز علائم نورولوژیک به ویژه علائم لوکالیزه و ضایعات شبه تومور در CNS می‌تواند از تظاهرات بیماری بهجت باشد و تشخیص سریع آن با توجه به موثر بودن درمان در رفع نسبی ضایعه مغزی و بهبود علائم، بسیار حایز اهمیت است.

## References

- 1- Garton R A, Ghate J V, Jorizzo J L, Edward D, Ralph C, Harris J R, et al. *Behcet's disease*. Kelly's textbook of rheumatology. 2005; 2: 1396.
- ۲- شهرام فرهاد، *اپیدمیولوژی بیماری بهجت در ایران*. شهرام فرهاد، دواچی فریدون، اکبریان محمود، غریب دوست فرهاد، ناجی عبدالهادی، جمشیدی احمدرضا و... تهران، مرکز تحقیقات روماتولوژی دانشگاه علوم پزشکی تهران، ۱۳۷۸، ص ۲۲.
- 3- Yazici H, Yurdakul S, Hamuryudan R, klipple H J, Dieppe P a. *Behcet's syndromes*. Rheumatology. Mosby 1998; 2(7): 26,1-6.
- 4- El-Aidouni S, El-Kabli H, Alaoui Fz, Naji T, Benamour S. *Neurological involvement in Behcet's disease. 154 cases from a cohort of 925 patients and review of the literature*. Rev neurol (paris). 2006; 162(11): 1084-90.
- 5- Borhani Haghghi A, Pourmand R, Nikseresht AR. *Neuro-Behcet disease, A review*. neurologist. 2005;11(2):80-9.
- 6- Haghghi Ab, Sharifzad Hr, Matin S, Rezaee S. *The pathological presentations of neuro-Behcet disease: a case report and review of the literature*. Neurologist. 2007;13(4):209-14.

- 7- Darmoul M, Habib Bouhaouala M, Smida H, Hedi Dougui M. *Pseudo-tumoral neuro-Behçet's disease*. Rev Neurol (paris), 2006 May; 162(5):643-7.
- 8- Hirohata S .Nihon rinsho .meneki gakkai kaishi. *Central nervous system involvement in connective tissue disease*. 2004, 27 (3):109-17.
- 9- Hirochika I, Takafumi N, kenichiro N, Kenichi S, Sadahiro N ,Tutsuo A ,et al: *Neuro-Behcet's disease manifesting as a neoplasm-like lesion*. Neural med chir(Tokyo) . 2002;42: 406-409.
- 10- Park JH, Jung MK, Bang CO, Park HK, Sung KB, Ahn MY, et al. *Neuro-Behcet's disease mimicking a cerebral tumor: a case report*. J Korean Med Sci.2002;17(5): 718-22.