

# مروری جامع بر رویکردهای یادگیری ماشین و یادگیری عمیق در تصاویر PET و SPECT برای تشخیص متاستازهای استخوانی

الهام واعظ<sup>۱</sup>، علیرضا کریمیان\*<sup>۲</sup>، حمیدرضا مراتب<sup>۱</sup>، حبیب‌الله دادگر<sup>۲</sup>، حسین عربی<sup>۳</sup>

## مقاله مروری

**مقدمه:** متاستاز استخوانی بیانگر مرحله پیشرفته بسیاری از سرطان‌ها و یکی از عوامل اصلی بروز عوارض بالینی شدید است. شناسایی و طبقه‌بندی دقیق این ضایعات در تصویربرداری پزشکی هسته‌ای، برای مستندسازی بار بیماری و ارزیابی روند پیشرفت آن اهمیت ویژه‌ای دارد. هدف اصلی این مقاله مروری، دسته‌بندی روش‌های رایج یادگیری ماشین و یادگیری عمیق است که در جهت تقسیم‌بندی و طبقه‌بندی متاستازهای استخوانی موجود در تصاویر پزشکی هسته‌ای، مورد استفاده قرار گرفته است.

**روش بررسی:** این مطالعه در مرداد ۱۴۰۴ انجام گرفت که به بررسی جامعی از مطالعات با کلمات کلیدی bone metastases، classification، segmentation، machine learning و deep learning از پایگاه‌های داده PubMed و Web of Science (WoS) پرداخته است. مقالات یافت شده بالغ بر ۵۰۰ عدد بوده که پس از غربالگری‌های صورت گرفته، پژوهش‌هایی که با هدف نگارش این مقاله در یک جهت بود، انتخاب گردید. در ادامه، مقالات منتخب با توجه به نوع الگوریتم و روش تصویربرداری مورد استفاده، در چهار دسته اصلی طبقه‌بندی شدند: مطالعات مبتنی بر یادگیری ماشین، مطالعات مبتنی بر یادگیری عمیق، پژوهش‌های انجام شده بر روی تصاویر حاصل از توموگرافی با گسیل پوزیترون و پژوهش‌های مبتنی بر توموگرافی با گسیل تک‌فوتون.

**نتایج:** روش‌های یادگیری ماشین و یادگیری عمیق در تحلیل تصاویر PET و SPECT توانسته‌اند ضایعات استخوانی را با دقت بالا شناسایی و طبقه‌بندی کنند و عملکردی بهتر نسبت به روش‌های سنتی ارائه دهند.

**نتیجه‌گیری:** ادغام هوش مصنوعی در تصویربرداری پزشکی هسته‌ای، امکان تشخیص به‌موقع، تصمیم‌گیری بالینی دقیق‌تر و بهبود پیش‌آگهی بیماران با متاستاز استخوانی را فراهم می‌کند.

**واژه‌های کلیدی:** متاستاز استخوانی، بخش‌بندی، طبقه‌بندی، یادگیری ماشین، یادگیری عمیق

**ارجاع:** واعظ الهام، کریمیان علیرضا، مراتب حمیدرضا، دادگر حبیب‌الله، عربی حسین. مروری جامع بر رویکردهای یادگیری ماشین و یادگیری عمیق در تصاویر PET و SPECT برای تشخیص متاستازهای استخوانی. مجله علمی پژوهشی دانشگاه علوم پزشکی شهید صدوقی یزد ۱۴۰۵؛ ۳۴ (۱): ۷۴-۹۷.

۱- گروه مهندسی پزشکی، دانشکده فنی و مهندسی، دانشگاه اصفهان، اصفهان، ایران.

۲- مرکز تحقیقات سرطان، بیمارستان رضوی، دانشگاه بین‌المللی امام رضا، مشهد، ایران.

۳- بخش پزشکی هسته‌ای و تصویربرداری مولکولی، گروه تصویربرداری پزشکی، بیمارستان دانشگاهی ژنو، ژنو ۱۲۱۱، سوئیس.

\* (نویسنده مسئول): تلفن: ۰۳۱۳۷۹۳۴۰۵۹، پست الکترونیکی: Karimian@eng.ui.ac.ir، صندوق پستی: ۸۱۷۴۶۷۳۴۴۱

## مقدمه

متاستاز استخوانی یکی از شایع‌ترین پیامدهای پیشرفت سرطان است. متاستاز استخوانی زمانی رخ می‌دهد که سلول‌های سرطانی از محل اولیه خود جدا شده و به استخوان گسترش می‌یابند. استخوان از شایع‌ترین محل‌های انتشار برای سرطان‌هایی مانند پروستات، سینه، ریه و کلیه محسوب می‌شود و بروز آن معمولاً نشان‌دهنده مراحل پیشرفته بیماری است. چنین شرایطی علاوه بر تهدید مستقیم حیات بیمار، می‌تواند کیفیت زندگی او را به‌طور جدی تحت تأثیر قرار دهد (۱-۳). تشخیص به‌موقع و دقیق این ضایعات، اهمیت زیادی در مرحله‌بندی بیماری، انتخاب درمان مناسب، پیش‌آگهی و ارزیابی پاسخ به درمان دارد. این تشخیص اغلب با ترکیبی از یافته‌های بالینی، آزمایش‌های آزمایشگاهی و به‌ویژه روش‌های تصویربرداری انجام می‌شود. انتخاب مدالیته تصویربرداری مناسب بسته به نوع سرطان اولیه، محل ضایعه، مرحله بیماری، شرایط بالینی بیمار و امکانات موجود متفاوت است (۴). روش‌های تصویربرداری رایج برای شناسایی متاستاز استخوان شامل رادیوگرافی ساده، سی‌تی اسکن (CT)، تصویربرداری تشدید مغناطیسی (MRI)، اسکن استخوان (BS)، توموگرافی گسیل تک فوتون (SPECT) و توموگرافی گسیل پوزیترون (PET) می‌باشند (۵-۷). CT در نمایش جزئیات ساختاری بسیار مفید است اما توان محدودی در شناسایی ضایعات فعال متابولیکی دارد. MRI اگرچه دقت بالایی در بررسی بافت نرم و به‌ویژه مغز و نخاع دارد، اما در تمایز ضایعات خوش‌خیم از بدخیم استخوانی گاهی ناکافی است (۷-۹). اسکن استخوان با رادیوایزوتوپ‌هایی مانند تکنسیوم-۹۹م همچنان یکی از روش‌های اصلی در تشخیص متاستاز استخوانی به‌شمار می‌رود. این روش قادر است نواحی با فعالیت متابولیکی غیرطبیعی را آشکار کند و می‌تواند به‌صورت کلی، موضعی یا سه‌بعدی با SPECT انجام گیرد. مدالیته‌های پیشرفته‌تر مانند PET و SPECT امکان تصویربرداری عملکردی را فراهم می‌کنند. در PET از رادیوایزوتوپ‌هایی مانند فلورورئوکسی گلوکز (FDG) یا سدیم فلوراید (NaF) برای تولید پوزیترون استفاده می‌شود که تصاویری با حساسیت بالا ایجاد می‌کنند (۱۰-۱۲). در SPECT فوتون‌های تک‌پرتو ثبت می‌شوند و تصویری از

فعالیت متابولیکی به دست می‌آید (۱۳). به‌طور کلی PET حساسیت بالاتری نسبت به SPECT دارد، اما SPECT دلیل دسترسی بیشتر همچنان پرکاربرد است (۱۴). هم‌چنین استفاده از سیستم‌های ترکیبی مانند PET/CT امکان ترکیب اطلاعات عملکردی و آناتومیکی را فراهم کرده و باعث افزایش دقت تشخیص و کاهش نیاز به بررسی‌های تکراری می‌شود (۱۵،۱۶). با وجود پیشرفت‌های تصویربرداری، تفسیر نتایج همچنان به تجربه و مهارت متخصصان وابسته است. این موضوع می‌تواند منجر به صرف زمان زیاد و بروز اختلاف نظر بین ناظران شود. در سال‌های اخیر، توسعه روش‌های هوش مصنوعی، به‌ویژه الگوریتم‌های یادگیری ماشین و یادگیری عمیق، زمینه را برای تحلیل خودکار و دقیق‌تر تصاویر پزشکی فراهم کرده است. این رویکردها قادرند علاوه بر کاهش خطاهای انسانی، ضایعات کوچک یا پنهان را شناسایی کنند و بدین ترتیب در بهبود تصمیم‌گیری بالینی نقش مهمی ایفا نمایند (۲۰-۱۷). بر این اساس، هدف مقاله حاضر مرور پژوهش‌های اخیر در زمینه سگمنت‌بندی (segmentation) و طبقه‌بندی (classification) متاستازهای استخوانی با استفاده از الگوریتم‌های یادگیری ماشین (machine learning) و یادگیری عمیق (deep learning) در تصویربرداری هسته‌ای است. در این مرور، روش‌های ارائه شده دسته‌بندی شده، عملکرد آن‌ها مقایسه می‌شود و چالش‌های موجود همچون کمبود داده برچسب‌خورده و مسئله تعمیم‌پذیری مدل‌ها بررسی خواهد شد. در پایان نیز مسیرهای پژوهشی آینده معرفی می‌شوند.

## روش بررسی

این مقاله با هدف ارائه دیدی جامع نسبت به مطالعات اخیر در زمینه تشخیص خودکار متاستاز استخوان با استفاده از تکنیک‌های هوش مصنوعی در تصاویر پزشکی هسته‌ای انجام شده است. در مرحله نخست مجموعاً ۵۷۱ مقاله از پایگاه اطلاعاتی PubMed با ترکیب کلیدواژه‌های «bone metastases»، «machine learning»، «deep learning»، «segmentation» و «classification» شناسایی شد و پس از فیلترهای اعمال شده نهایتاً ۲۲ مقاله که بیشترین شباهت با هدف را داشتند، انتخاب گردیدند. مقالات پیش از سال ۲۰۱۷

برتری آن با تحلیل منحنی تصمیم‌گیری تأیید شد (۲۳). در نهایت، در سال ۲۰۲۵ بر اساس ویژگی‌های رادیومیکیس CT و برچسب‌گذاری با تصاویر SPECT چندین مدل یادگیری ماشین مختلف ارزیابی شدند و بهترین عملکرد با ترکیب بوستینگ گرادینانی افراطی (XGBoost) و الگوریتم K تا از نزدیک‌ترین همسایه‌ها (KNN) به دست آمد، به گونه‌ای که AUC تا ۰/۹۸۹ در آموزش و ۰/۹۷۵ در آزمون رسید و حتی متاستازهای میکروسکوپی نامرئی در CT نیز شناسایی شدند (۲۴). در (جدول ۱) متد انتخابی، نتایج و محدودیت‌های مربوط به مطالعات بیان شده بررسی شده است.

**مدل‌های یادگیری ماشین مبتنی بر PET:** در سال ۲۰۱۸، مطالعه‌ای با هدف توسعه روش طبقه‌بندی خودکار برای بیماران مبتلا به سرطان پروستات مقاوم به اختگی متاستاتیک (MCRPC) انجام شد. در این پژوهش، تکنیک‌های مختلف یادگیری ماشین روی ۳۷ بیمار تست شد که این بیماران پیش از شروع درمان با PET/CT اسکن شدند و پزشکان هسته‌ای در مجموع ۱۷۵۱ ضایعه شامل ضایعات خوش‌خیم، بدخیم و غیرقطعی را شناسایی و طبقه‌بندی کردند (۲۵). علاوه بر تشخیص نواحی دچار متاستاز، ایجاد تمایز میان ضایعات متاستاتیک استخوانی و ضایعات اسکلوئوتیک کاملاً پاسخ داده، نقش مهمی در تصمیم‌گیری متخصصان دارد. بر همین اساس، در سال ۲۰۱۹ مطالعه‌ای بر روی بیماران مبتلا به سرطان پروستات انجام شد. در این پژوهش، تصاویر PET/CT مربوط به ۷۵ بیمار پس از درمان بررسی شدند و با استفاده از میزان جذب آنتی‌ژن غشایی اختصاصی پروستات (PSMA) در PET، ضایعات به دو گروه متاستاتیک و اسکلوئوتیک بدون جذب تقسیم شدند. در این مطالعه تحلیل عددی تنها روی تصاویر CT انجام گرفت (۲۶). در سال ۲۰۲۲، روشی برای شناسایی ضایعات اولیه و متاستاتیک در نواحی ریه، گردن، مدیاستینوم و استخوان‌ها با استفاده از رادیوداروی FDG در تصاویر PET/CT ارائه شد. روش پیشنهادی بر پایه استخراج نواحی آناتومیک و چارچوب یادگیری ماشین یکپارچه بود که بدون نیاز به ویژگی‌های خاص منطقه‌ای، قادر به شناسایی ضایعات در هر ناحیه می‌باشد (۲۷). در همان سال، مطالعه‌ای با هدف بررسی قابلیت‌های رادیومیکیس برای تمایز بین میلوم متعدد (MM) و

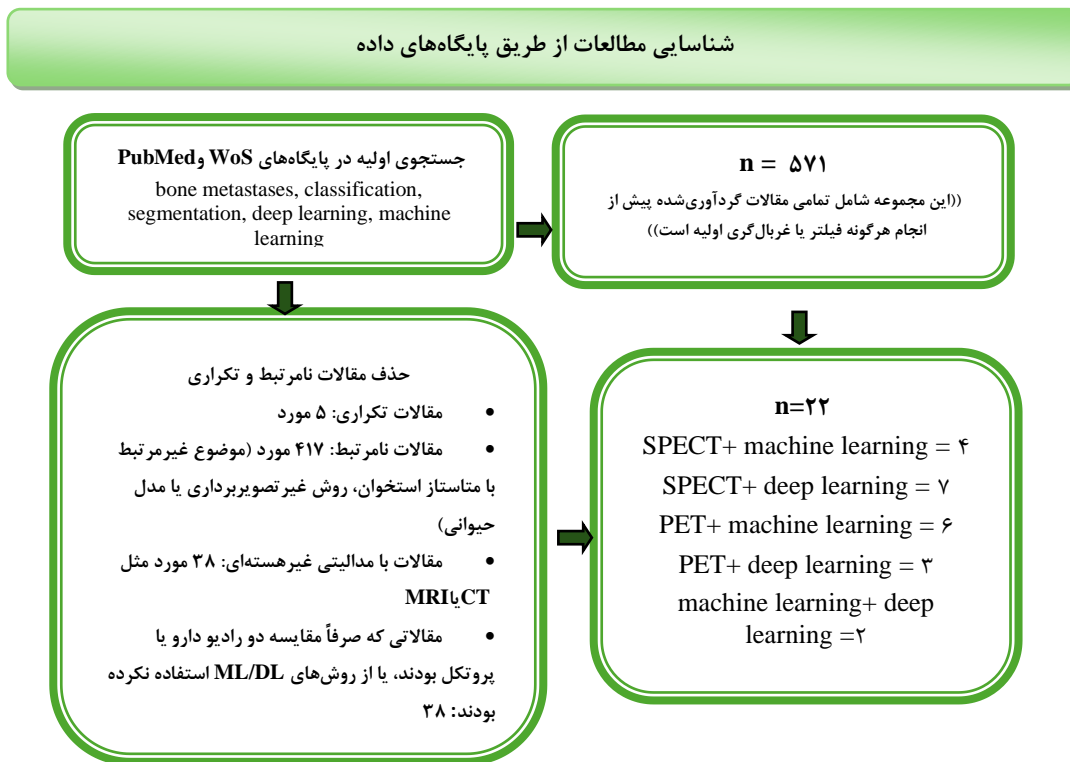
از مطالعه حذف شدند، زیرا چندین مرور جامع تا آن زمان منتشر شده بود که نتایج پژوهش‌های قدیمی‌تر را به‌طور کامل جمع‌بندی کرده بودند. از این‌رو، تمرکز این مطالعه بر مقالات جدیدتر با بهره‌گیری از الگوریتم‌های به‌روز یادگیری ماشین و یادگیری عمیق قرار گرفت تا تصویری دقیق‌تر از روندهای اخیر ارائه شود. فرایند غربالگری در (شکل ۱) قابل ملاحظه است.

### بررسی روش‌های یادگیری ماشین

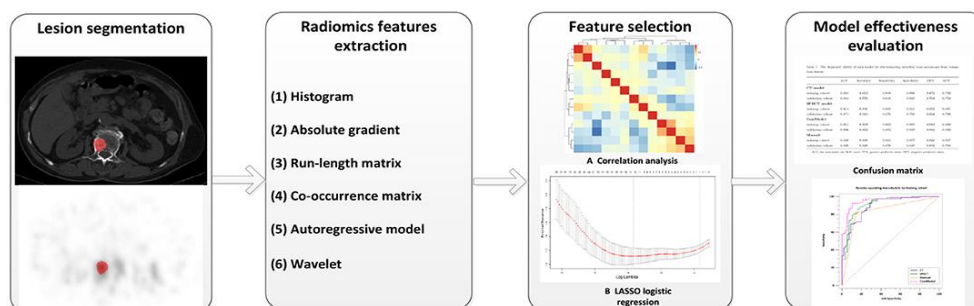
**مدل‌های یادگیری ماشین مبتنی بر SPECT:** پیش از انتخاب یا ارزیابی الگوریتم‌های یادگیری ماشین، اهمیت فرآیند انتخاب و استخراج ویژگی را نباید نادیده گرفت. کیفیت و نوع ویژگی‌های استخراج‌شده نقش تعیین‌کننده‌ای در عملکرد نهایی مدل ایفا می‌کند. در این راستا، رادیومیکیس به‌عنوان رویکردی ساختاریافته برای استخراج ویژگی‌های کمی از تصاویر پزشکی، جایگاه ویژه‌ای یافته است. در سال ۲۰۲۱، پژوهشی، با هدف استفاده از رادیومیکیس در تصاویر SPECT/CT برای تمایز بین متاستازهای استخوانی و ضایعات خوش‌خیم انجام شد. در این مطالعه، الگوریتم رگرسیون لاسو (LASSO) جهت انتخاب ویژگی‌ها و اعتبارسنجی متقابل ۱۰ مرحله‌ای برای ارزیابی پایداری مدل‌ها به‌کار گرفته شد. سه مدل مختلف CT، SPECT و مدل ترکیبی ساخته شدند که مدل ترکیبی بهترین عملکرد را نشان داد. همچنین مشاهده شد که رادیومیکیس در SPECT/CT می‌تواند به‌عنوان روشی غیرتهاجمی و مؤثر در تشخیص و برنامه‌ریزی درمان متاستازهای استخوانی مورد استفاده قرار گیرد (۲۱). مراحل انجام این پژوهش در (شکل ۲) قابل ملاحظه است. در ادامه، مطالعه‌ای بر روی بیماران مبتلا به سرطان ریه انجام شد. در این پژوهش نیز از LASSO برای انتخاب ویژگی‌ها و از الگوریتم ماشین بردار پشتیبان (SVM) برای ساخت مدل‌های تک‌مدالیتی و دو‌مدالیتی (CT + SPECT) استفاده شد. مدل دو‌مدالیتی بهترین عملکرد را در تشخیص متاستاز استخوانی نسبت به ضایعات خوش‌خیم داشت. با افزودن داده‌های بالینی به مدل، نسخه ادغامی رادیومیکیس-کلینیکی ساخته شد که بالاترین دقت را ارائه کرد (۲۲). مطالعه‌ای مشابه در سال ۲۰۲۳ انجام شد و مدل ترکیبی با دستیابی به مساحت زیر منحنی مشخصه عملکرد گیرنده (AUC) حدود ۰/۹۴، دقت و ارزش بالینی بالاتری نشان داد و

بیشینه AUC حدود ۰/۹۵ را در تفکیک این دو بیماری نشان دادند. نتایج نشان داد مدل‌های مبتنی بر ویژگی‌های CT عملکرد بهتری نسبت به PET داشتند و ترکیب این دو داده عملکرد بهینه‌تری ارائه کرد. این مطالعه اهمیت استفاده از مدل‌های یادگیری ماشین در بهبود دقت تشخیص و کمک به تصمیم‌گیری بالینی را تأیید کرد (۲۹). در نهایت، در سال ۲۰۲۵ نشان داده شد که رادیومیکس در تصاویر PET/CT با رادیوداروی PSMA به‌ویژه برای کاربران کم‌تجربه می‌تواند در تمایز متاستازهای استخوانی از جذب‌های غیر اختصاصی استخوانی مفید باشد (۳۰). نتایج تمام مطالعات معرفی شده فوق در (جدول ۲) جمع‌آوری گشته است.

متاستاز استخوانی با استفاده از تصاویر PET/CT منتشر شد. این تحقیق شامل ۱۸۴ ضایعه از ۱۳۱ بیمار بین سال‌های ۲۰۱۷ تا ۲۰۲۱ بود و تصاویر توسط پزشکان با تجربه به صورت دستی آنالیز شد و ۲۷۹ ویژگی رادیومیکس از نواحی موردنظر استخراج گردید (۲۸). با هدفی مشابه و با استفاده از تکنیک‌های رادیومیکس و یادگیری ماشین مطالعه دیگری انجام شد که در این پژوهش، ۴۰ بیمار (۲۰ مورد میلوم متعدد و ۲۰ مورد متاستاز استخوانی) بررسی شدند و ۱۳۸ ویژگی رادیومیکس از تصاویر PET و CT استخراج شد. با استفاده از روش‌های انتخاب ویژگی و الگوریتم‌های مختلف یادگیری ماشین، مدل‌هایی ساخته شد که بهترین عملکرد تشخیصی با



شکل ۱: فرآیند فیلتر و انتخاب مقالات برای مرور سیستماتیک



شکل ۲: فلوجارت استفاده از رادیومیکس در تصاویر SPECT/CT برای تمایز بین متاستازهای استخوانی و ضایعات خوش‌خیم (۲۱)

جدول ۱: مروری بر مطالعات مبتنی بر یادگیری ماشین با پردازش تصاویر SPECT

نویسندگان	هدف اصلی مطالعه	مدت انتخابی	نتایج کلیدی	محدودیت
Zhicheng Jin et al. (2021) (۲۱)	استفاده از روش رادیومیکیس مبتنی بر تصاویر SPECT/CT برای تمایز بین متاستاز استخوان و ضایعات خوش خیم استخوانی در بیماران سرطانی	ویژگی: LASSO مدل: مدل CT, مدل SPECT و مدل ترکیبی که ویژگی‌های CT و SPECT را با هم ترکیب کرده است. ارزیابی مدل: ماتریس درهم‌ریختگی	AUC گروه آموزش: ۰/۸۴۹ CT: ۰/۸۴۹ SPECT: ۰/۹۱۴ مدل ترکیبی: ۰/۹۵۱ گروه اعتبارسنجی: ۰/۸۴۴ CT: ۰/۸۴۴ SPECT: ۰/۸۷۱ مدل ترکیبی: ۰/۹۲۶ تشخیص پزشکان: ۰/۸۴۹ گروه آموزش: ۰/۸۴۹ گروه اعتبارسنجی: ۰/۸۳۹	محدودیت روش‌های تصویربرداری سنتی نیاز به روش‌های پیشرفته‌تر مزیت نسبی اما نیازمند اعتبارسنجی
Huili Wang et al. (2023) (۲۲)	استفاده از یادگیری ماشین بر روی تصاویر SPECT/CT برای تمایز بین متاستازها و ضایعات خوش خیم استخوانی در مبتلایان به سرطان ریه	ویژگی: LASSO طبقه‌بندی: SVM مدل: برای ساخت مدل‌های تک‌مدالیتی و دومدالیتی (CT+ SPECT)	AUC مدل ترکیبی رادیومیکیس- بالینی بهترین عملکرد با AUC: ۰/۹۳۹ در آموزش AUC: ۰/۹۲۵ در آزمون	
Huili Wang et al (2023) (۲۳)	ایجاد یک مدل رادیومیکیس-کلینیکی برای تشخیص متاستاز استخوانی و بیماری خوش خیم استخوان در بیماران مبتلا به تومور	بخش‌بندی: ترسیم دستی حجم ویژگی: Radiomics انتخاب ویژگی: LASSO طبقه‌بندی: SVM با رگرسیون لجستیک چندمتغیره ارزیابی ارزیابی مدل: AUC و آزمون DeLong برای مقایسه ROC و تحلیل منحنی تصمیم	مدل رادیومیکیس-کلینیکی بهترین عملکرد را داشت. AUC: ۰/۹۴۱ در آموزش AUC: ۰/۸۷۹ در آزمون این مدل بالاترین ارزش بالینی را در تحلیل منحنی تصمیم نشان داد. ترکیب ویژگی‌های تصویری و بالینی باعث بهبود چشمگیر دقت شد.	مطالعه تک‌مرکزی بدون اعتبارسنجی خارجی نبود تحلیل آسیب‌شناسی کامل در همه بیماران محدودیت پیش‌بینی مستقل شاخص‌های بالینی باعث کاهش پایداری و تعمیم‌پذیری مدل شده است.
Huili Wang et al. (2025) (۲۴)	ارزیابی توانایی ترکیب ویژگی‌های رادیومیکیس استخراج‌شده از تصاویر CT با الگوریتم‌های یادگیری ماشین بر اساس مرجع SPECT برای شناسایی متاستازهای استخوانی	ویژگی: ۴۴ ویژگی رادیومیکیس انتخاب ویژگی‌ها: ۵ روش انتخاب ویژگی طبقه‌بندی: ۴ روش طبقه‌بندی	مدل KNN همراه با انتخاب ویژگی XGBoost با دقت بسیار بالا (AUC نزدیک به ۰/۹۸) بهترین نتایج را ارائه داد.	

مدل‌های یادگیری عمیق مبتنی بر SPECT: در مطالعاتی که با موضوع تشخیص و بخش‌بندی متاستاز استخوانی در تصاویر SPECT انجام شده، طیف وسیعی از روش‌های یادگیری عمیق مورد استفاده قرار گرفته است. برخی پژوهش‌ها بر تقسیم‌بندی خودکار نقاط با جذب بالا (Hotspots) در تصاویر SPECT تمرکز کرده‌اند و با استفاده از مدل‌هایی مانند U-Net و Mask R-CNN همراه با تکنیک‌های افزایش داده،

بررسی روش‌های یادگیری عمیق: با پیشرفت فناوری و افزایش حجم داده‌های تصویربرداری پزشکی، روش‌های یادگیری عمیق به‌عنوان نسل جدیدی از الگوریتم‌های هوش مصنوعی، در تشخیص متاستاز استخوانی جایگاه ویژه‌ای یافته‌اند و مطالعات متعددی به استفاده از مدل‌های یادگیری عمیق برای بهبود دقت تشخیص و طبقه‌بندی ضایعات استخوانی پرداخته‌اند.

PET/CT سرطان پروستات رو به گسترش است. در سال ۲۰۲۲، Trägårdh و همکارانش یک روش کاملاً خودکار مبتنی بر هوش مصنوعی برای تشخیص و کمی‌سازی تومور و متاستاز ارائه دادند. در نهایت در سال ۲۰۲۳، Lindgren Belal و همکاران مدلی مبتنی بر CNN برای برآورد خودکار بار تومور اسکلتی معرفی کردند و Schott و همکاران نیز از معماری nnUNet برای بخش‌بندی متاستازهای استخوانی استفاده کردند. توضیحات تکمیلی مربوط به اهداف، روش‌ها و یافته‌های هر مطالعه در (جدول ۴) زیر ارائه شده است (۳۸-۴).

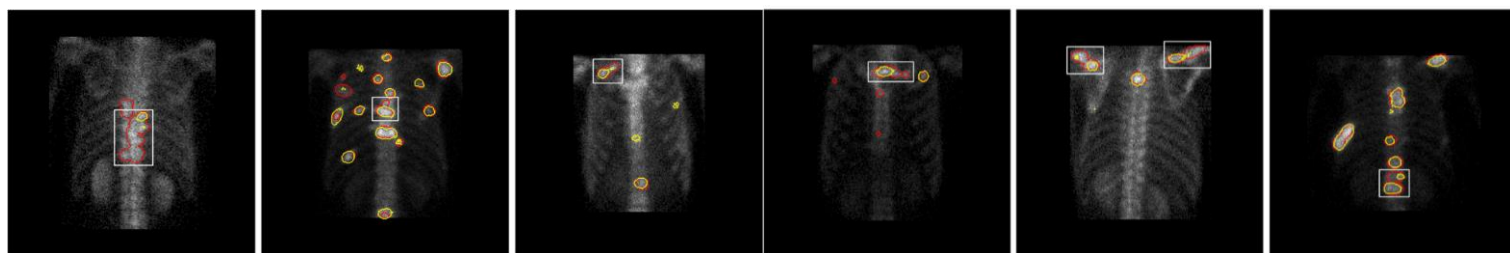
**روش‌های مبتنی بر یادگیری ماشین و یادگیری عمیق:**  
علاوه بر رویکردهای صرفاً مبتنی بر یادگیری ماشین و یادگیری عمیق، برخی مطالعات از ترکیب این دو بهره برده‌اند. برای نمونه، پژوهش Weiming Xie و همکاران در سال ۲۰۲۵ با طراحی یک مدل دو مرحله‌ای، ابتدا از یادگیری عمیق برای بخش‌بندی ضایعات در تصاویر SPECT/CT بهره برده و سپس با استفاده از طبقه‌بندهای رادیومیکیس مبتنی بر یادگیری ماشین، ضایعات خوش‌خیم و بدخیم را از یکدیگر تفکیک کرده است. هم‌چنین، Bangning Ji در سال ۲۰۲۴ با به‌کارگیری ResNet34 برای استخراج‌کننده ویژگی و الگوریتم جنگل تصادفی برای طبقه‌بندی، رویکردی ترکیبی را برای تشخیص متاستازهای استخوانی پیشنهاد داده است. این رویکردهای هیبریدی چند مزیت کلیدی دارند: نخست، توانایی یادگیری عمیق در استخراج خودکار ویژگی‌های پیچیده و چندمقیاسی از تصاویر پزشکی را با تفسیرپذیری و پایداری الگوریتم‌های یادگیری ماشین تلفیق می‌کنند؛ دوم، در شرایطی که حجم داده محدود است، استفاده از طبقه‌بندهای کلاسیک می‌تواند مشکل بیش‌برازش مدل‌های عمیق را کاهش دهد؛ و در نهایت، این ترکیب اغلب موجب بهبود دقت طبقه‌بندی و افزایش قابلیت اعتماد نتایج می‌شود. بنابراین، رویکردهای هیبریدی، به‌ویژه در حوزه تصویربرداری پزشکی با داده‌های محدود، می‌توانند مزیتی مهم نسبت به استفاده منفرد از هر یک از این روش‌ها داشته باشند (۴۲، ۴۱).

سعی در بهبود تعمیم‌پذیری و دقت مدل‌ها داشته‌اند (۳۱). در پژوهش‌های دیگر، تمرکز بر طبقه‌بندی خودکار متاستاز استخوان با شبکه عصبی پیچشی (CNN) متنوع مانند VGG، ResNet و DenseNet بوده است و نشان داده شده که مدل‌هایی مانند VGG-21 می‌توانند عملکرد بسیار خوبی در معیارهایی همچون AUC و F1 Score داشته باشند (۳۲). رویکردهای بخش‌بندی چندکلاسه نیز با ترکیب یادگیری نظارتی، غیرنظارتی و نیمه‌نظارتی توسعه یافته‌اند تا امکان استفاده بهینه از داده‌های محدود برچسب‌دار فراهم شود و بخش‌بندی ضایعات، استخوان و زمینه به صورت دقیق انجام گیرد. برخی مطالعات به توسعه شبکه‌های CNN اختصاصی برای تشخیص متاستاز در بیماران مبتلا به سرطان ریه پرداخته‌اند که با ادغام تصاویر قدامی و خلفی و حذف نواحی غیرضروری مانند مثانه، دقت مدل را افزایش داده‌اند (۳۳). هم‌چنین، پژوهش‌هایی چارچوب‌های چندوجهی ارائه کرده‌اند که ویژگی‌های تصویری و متنی گزارش‌های تشخیصی را با هم تلفیق می‌کنند تا عملکرد بخش‌بندی بهبود یابد. نتایج تقسیم‌بندی مدل پیشنهادی در (شکل ۳) قابل ملاحظه است که در آن خطوط زرد نشان‌دهنده تقسیم‌بندی واقعی (Ground Truth) است، در حالی که خطوط قرمز تقسیم‌بندی پیش‌بینی شده را نشان می‌دهند (۳۴، ۳۵). در کنار آن، چارچوب‌های مبتنی بر U-Net با ماژول توجه تعاملی (IAM) توسعه یافته‌اند که امکان بخش‌بندی دقیق با حداقل تعامل پزشک را فراهم می‌کنند و می‌توانند نرخ مثبت کاذب را کاهش دهند. نهایتاً، مطالعاتی نیز یادگیری خصمانه شرطی (cGAN) با استخراج ویژگی چندمقیاسی را به‌کار برده‌اند، که توانسته‌اند بخش‌بندی ضایعات، به‌ویژه ضایعات کوچک و خوشه‌ای را بهبود داده و عملکرد مدل‌های کلاسیک و حتی پیشرفته‌تر را ارتقا دهند (۳۶، ۳۷). جزئیات هر یک از این مقالات و روش‌های به‌کار رفته در آن‌ها را می‌توانید در (جدول ۳) زیر ملاحظه کنید. **مدل‌های یادگیری عمیق مبتنی بر PET:** بررسی مطالعات اخیر نشان می‌دهد که کاربرد یادگیری عمیق در تحلیل تصاویر

جدول ۲: مروری بر مطالعات مبتنی بر یادگیری ماشین با پردازش تصاویر PET

نویسندگان	هدف اصلی مطالعه	روش انتخابی	نتایج کلیدی	محدودیت
Timoty Park et al. (2018) (۲۵)	توسعه‌ی یک روش طبقه‌بندی خودکار برای بیماران مبتلا به سرطان پروستات مقاوم به اختگی متاستاتیک	طبقه‌بندی: جنگل تصادفی، تقویت‌کنندگی وقتی، مدل خطی تعمیم یافته، شبکه عصبی، الگوریتم کا تا از نزدیکترین همسایه‌ها، ماشین بردار پشتیبان، آنالیز افتراقی خطی، دسته‌بند بیز ساده درخت تصمیم	جنگل تصادفی بهترین عملکرد AUC (۰/۹۵-۰/۹۴) حساسیت (۰/۹-۰/۸۶) ویژگی (۰/۹-۰/۸۷)	مدل جنگل تصادفی تقریباً داده‌های آموزشی را به‌طور کامل برازش داده که می‌تواند نگرانی‌هایی در مورد بیش‌برازش ایجاد کند.
Emine Acar et al. (2019) (۲۶)	تمایز میان ضایعات متاستاتیک استخوانی و ضایعات اسکلوئوتیک کاملاً پاسخ‌داده در مبتلایان به سرطان پروستات	ویژگی: ویژگی بافتی از تصاویر CT طبقه‌بندی: KNN SVM درخت تصمیم	KNN با دقت خوب و AUC ۰/۷۶ تصاویر کم‌هزینه‌ی CT با بهره‌گیری از تحلیل بافت و یادگیری ماشین، به‌طور هوشمند متاستاز استخوانی را از ضایعات پاسخ‌داده تفکیک می‌کنند.	حجم نمونه کوچک طراحی گذشته‌نگر
Mitsutaka Nemoto et al. (2022) (۲۷)	توسعه و ارزیابی یک روش یک‌نواخت و قابل یادگیری ماشین برای تشخیص ضایعات اولیه و متاستاتیک با تجمع FDG در تصاویر PET/CT نواحی استخوان، ریه، گردن و مדיاستن	تشخیص‌کنندید ضایعه: استفاده از تشخیص ناهنجاری و کسل‌ها با روش SVM تک کلاسه برای شناسایی نقاط مشکوک طبقه‌بندی: الگوریتم تقویت‌کنندگی وقتی ارزیابی مدل: با اعتبارسنجی متقاطع سه‌گانه بر روی ۵۴ تصویر	حساسیت تشخیص ضایعات اولیه و متاستاتیک ناحیه استخوان: $100\% \pm 89\%$ میدان ریه: $100\% \pm 80\%$ ناحیه گردن-مדיاستن: $100\% \pm 87\%$ میانگین AUC برای تشخیص: متاستاز استخوان: $0.887 \pm 0.125$ ضایعات ریوی: $0.90 \pm 0.063$ ضایعات گردن-مדיاستن: $0.927 \pm 0.035$	مطالعه فقط روی ضایعات در نواحی خاص (استخوان، ریه، گردن-مדיاستن) نیاز به بهبود روش با یادگیری عمیق نظارت‌نشده استفاده از داده‌های بیشتر برای افزایش دقت و کاربرد بالینی
Zhicheng Jin et al. (2022) (۲۸)	بررسی قابلیت‌های رادیومیکس برای تشخیص و تمایز بین میلوم متعدد و متاستاز استخوانی با استفاده از تصاویر PET/CT	ویژگی: پارامترهای استاندارد بیشترین میزان جذب ماده رادیواکتیو ویژگی‌های رادیومیکس انتخاب ویژگی‌ها رگرسیون LASSO و اعتبارسنجی متقاطع طبقه‌بندی: الگوریتم رگرسیون لجستیک چندمتغیره	AUC CT آموزش ۰/۹۰۹ اعتبارسنجی PET آموزش ۰/۸۹۷ اعتبارسنجی ۰/۹۴۹ اعتبارسنجی ۰/۹۲۹ مدل ترکیبی آموزش ۰/۹۷۳ اعتبارسنجی ۰/۹۴۸	تک‌مرکزی بودن گذشته‌نگر نداشتن یافته‌های پاتولوژیک برای همه بیماران
Pallavi Mannam et al. (2022) (۲۹)	ارزیابی توانایی ویژگی‌های رادیومیکس PET در تمایز بین متاستاز استخوان و مولتیپل میلوما	بخش‌بندی: نیمه خدکار ویژگی: ۱۳۸ ویژگی رادیومیکس از PET و ۱۳۸ ویژگی طبقه‌بندی: ۱۴ الگوریتم یادگیری ماشین بر روی ویژگی‌های منتخب ارزیابی مدل: میانگین مربعات خطا، ریشه میانگین مربعات خطا، ضریب کاپا، مساحت زیر منحنی، دقت-بازخوانی، شاخص F، ضریب همبستگی متیو	اعتبارسنجی متقابل ده‌تایی: $AUC = 0.945$ با ۵ ویژگی CT نمونه‌های آموزش و تست مستقل: $AUC = 0.953$ با ۴ ویژگی CT و ۱ ویژگی PET اعتبارسنجی: مدل ترکیبی CT و PET عملکرد بهتر نسبت به مدل‌های جداگانه	ابعاد بالای داده‌ها و کم بودن نمونه‌ها انتخاب نواحی مورد نظر، تعریف پارامترها و روش‌های محاسبه ویژگی‌ها (باعث تغییرپذیری نتایج و کاهش قابلیت تعمیم) تنوع در نمونه‌گیری هیستوپاتولوژی

Matteo Bauckneht (2025) (۳۰)	بررسی توانایی رادئومیکس در تمایز بین جذب‌های استخوانی غیر اختصاصی و متاستازهای استخوانی در میتالایان به سرطان پروستات	ویژگی: رادئومیکس انتخاب ویژگی‌ها: LASSO طبقه‌بندی: تحلیل تمایزی، تقویت‌کنندگی و فقی، جنگل تصادفی، ماشین بردار پشتیبان، نزدیک‌ترین همسایه‌ها، شبکه‌های عصبی	AUC : مدل‌ها در گروه آموزش = $0/973$ PET = $0/949$ ، CT = $0/909$ مدل ترکیبی AUC : مدل‌ها در گروه اعتبارسنجی PET = $0/929$ ، CT = $0/8$ = $0/948$ مدل ترکیبی	نبود داده خارجی برای حجم نمونه کم عدم همگام‌سازی کامل داده‌ها و استفاده محدود از روش‌های استاندارد شناسایی بصری مناطق استخوانی بدون آستانه کمی
------------------------------------	---	---	--	--



شکل ۳: نتایج قطعه‌بندی: خط زرد واقعیت، خط قرمز پیش‌بینی (۳۵)

جدول ۳: مروری بر مطالعات مبتنی بر یادگیری عمیق با پردازش تصاویر SPECT

نویسندگان	هدف اصلی مطالعه	روش انتخابی	نتایج کلیدی	محدودیت
Qiang Lin et al. (2020) (۳۱)	توسعه مدل‌های یادگیری عمیق برای سگمنت‌بندی نقاط با جذب بالا در تصاویر SPECT به منظور ارزیابی خودکار متاستاز	پیش‌پردازش: استخراج ناحیه قفسه سینه از تصویر کل بدن + عملیات آینه‌سازی، انتقال و چرخش برای افزایش داده‌ها مدل : استفاده از دو معماری U-Net و Mask R-CNN	بهترین مدل : U-Net-Res دقت پیکسلی = $0/981$ دقت (Precision) = $0/772$ بازخوانی (Recall) = $0/678$ همپوشانی (IoU) = $0/610$	عملکرد متوسط در Recall و IoU هنوز احتمال از دست رفتن برخی ضایعات وجود دارد/ نیاز به دیتاست بزرگ‌تر برای بهبود تعمیم‌پذیری
Qiang Lin et al. (2021) (۳۲)	تشخیص و طبقه‌بندی خودکار متاستاز استخوان در تصاویر SPECT قفسه سینه بیماران	پیش‌پردازش : شامل استخراج نواحی مورد نظر و افزایش داده مدل : CNN: VGG (VGG-7, 16, 19, 21, 24) DenseNet-121 ResNet-34	بهترین مدل VGG-21 (SPECS V21) AUC = $0/993$ امتیاز FI بالای $0/98$	حجم نسبتاً کم داده‌ها/ تمرکز محدود روی یک مدالیته خاص/ نیاز به پیش‌پردازش دستی برای استخراج قفسه سینه / احتمال بیش‌برازش شبکه
Junyu Chen et al. (2021) (۳۳)	توسعه یک روش سریع و قوی برای بخش‌بندی خودکار تصاویر QBSPECT/CT به سه کلاس (ضایعه، استخوان، زمینه)	مدل : ConvNet توابع خطا: ناپایدار: بدون نیاز به برچسب‌های واقعی، بر اساس تابع هدف کلاسیک Fuzzy C-Means نظارتی: استفاده از برچسب‌های واقعی در حین آموزش، مشابه روش‌های سنتی یادگیری عمیق. نیمه‌نظارتی: ترکیبی از دو روش بالا با یک پارامتر وزنی، امکان استفاده از داده‌های محدود برچسب‌دار.	عملکرد مدل نیمه‌نظارتی روی داده بالینی: ضریب تشابه دایس برای ضایعه در SPECT = $0/75$ برای استخوان در SPECT = $0/74$ برای استخوان در CT = $0/79$ بهبود نسبت به روش‌های استاندارد: افزایش ضریب تشابه بیش از $0/4$ برای SPECT افزایش ضریب تشابه دایس بیش از $0/07$ برای CT عملکرد مدل غیرنظارتی روی داده شبیه‌سازی‌شده: دقت بیشتر نسبت به روش‌های خوشه‌بندی سنتی کاهش زمان محاسباتی تا ۲۰۰ برابر	تعداد تصاویر بالینی استفاده شده برای ارزیابی نسبتاً کم بوده

Yubo Wang et al. (2024) (۳۴)	توسعه‌ی یک مدل یادگیری عمیق مبتنی بر شبکه‌ی عصبی کانولوشنی برای تشخیص خودکار متاستاز استخوانی ناشی از سرطان ریه	مدل : CNN استخراج ویژگی : ویژگی‌های سلسله‌مراتبی طبقه‌بندی: با متاستاز / بدون متاستاز برای بهبود عملکرد، از ادغام دو تصویر قدامی و خلفی هر بیمار (با حذف ممانه) استفاده شد.	بهترین عملکرد زمانی به دست آمد که دو تصویر قدامی و خلفی هر بیمار با هم ادغام شدند دقت: ۰/۸۰۳ دقت مثبت: ۰/۸۰۵ بازخوانی: ۰/۸۰۳ ویژگی: ۰/۸۰۳ امتیاز F1: ۰/۸۰۳ مساحت زیر منحنی: ۰/۸۴۸	کمبود داده‌های برچسب‌دار چالش‌های حفظ حریم خصوصی بیماران برچسب‌گذاری دستی تصاویر
Xiaoqiang Ma et al. (2024) (۳۵)	توسعه‌ی یک چارچوب چندوجهی (تصویر + متن) برای بخش‌بندی خودکار متاستاز استخوان در تصاویر SPECT استخوان	مدل: مسیر اول: استفاده از یک شبکه encoder-decoder مشابه U-Net برای استخراج ویژگی‌های تصویری از اسکن استخوان. مسیر دوم: به‌کارگیری مدل زبانی MacBERT برای استخراج ویژگی متنی از گزارش‌های تشخیصی و ادغام ویژگی‌ها در مرحله‌ی decoding	عملکرد مدل چندوجهی ضریب دایس: ۰/۶۷۹ بازخوانی: ۰/۶۳۸ دقت پیکسلی کلاس (CPA): ۰/۷۲۶ امتیاز F1: ۰/۶۷۹ بهبود نسبت به مدل‌های کلاسیک (U-Net, SegNet, Attention U-Net)	وابستگی به گزارش‌های متنی کیفیت و زبان گزارش‌ها داده‌ی محدود پیچیدگی محاسباتی
Xiaoqiang Ma et al. (2025) (۳۶)	افزایش دقت تقسیم‌بندی ضایعات متاستاتیک در تصاویر SPECT؛ غلبه بر وضوح پایین، مثبت‌های کاذب زیاد، و کمبود داده‌های برچسب‌خورده با کیفیت	ارائه‌ی یک چارچوب سگمنتیشن تعاملی استفاده از شبکه U-Net به‌عنوان ستون صلی افزودن ماژول توجه تعاملی برای استخراج بهتر ویژگی‌ها در نواحی شلوغ و متراکم استخوان	امتیاز دایس نشان‌دهنده‌ی دقت قابل قبول مدل بهبود نسبت به مدل‌های نظارت‌شده در حالت یک کلیک کمک به شناسایی بهتر ضایعات متراکم و نزدیک به هم با ماژول توجه تعاملی (IAM) پزشکان با تنها یک کلیک توانستند در بیشتر موارد بخش‌بندی دقیق دریافت کنند	اندازه کوچک دیتاست کیفیت پایین تصاویر SPECT تأثیر ممانه و محل تزریق رادیودارو عدم توازن کلاس‌ها
Yusheng Wu et al. (2025) (۳۷)	بهبود بخش‌بندی متاستاز استخوانی در تصاویر SPECT بیماران سرطان ریه با استفاده از یادگیری عمیق و ترکیب یادگیری شرطی خصمانه (cGAN) و استخراج ویژگی چندمقیاسی	(Encoder-Decoder): Generator با ماژول‌های RMS ، MSFE.CDC، Pyramid و یادگیری عمیق بانظارت برای استخراج چندمقیاسی و بازسازی دقیق ضایعات. Discriminator: یک شبکه کانولوشنی که با استفاده از خطای L1 چندمقیاسی بازخوردی پایدار و آگاه از ساختار ارائه می‌دهد.	ضریب دایس: ۰/۶۶۷ دقت: ۰/۷۲۲ بازخوانی: ۰/۷۱۹ عملکرد بهتر از مدل‌های کلاسیک و مدل‌های بخش‌بندی خصمانه اخیر برتری ویژه در شناسایی ضایعات کوچک و خوشه‌ای	گذشته‌نگر بودن محدود بودن تعداد متاستاز فعال مقایسه فقط بین نسخه‌های VSBONE بدون مقایسه با سایر سامانه‌ها وابستگی به تفسیر پزشکان آموزش مدل فقط بر اساس بیماران ژاپنی

جدول ۴: مروری بر مطالعات مبتنی بر یادگیری عمیق با پردازش تصاویر PET

نویسندگان	هدف اصلی مطالعه	روش انتخابی	نتایج کلیدی	محدودیت
Trägårdh E et al (2022) (۳۸)	توسعه و اعتبارسنجی یک روش کاملاً خودکار برای شناسایی و کمی‌سازی تومور اولیه/عود موضعی، متاستازهای غدد لنفاوی و تاستازهای استخوانی	بخش‌بندی: مرجع: قطعه‌بندی دستی توسط یک متخصص؛ مقایسه با چند پزشک هسته‌ای معماری شبکه: شبکه عصبی کانولوشنی	میانگین حساسیت: ۷۹٪ تومور / عود ۷۹٪ لنفاوی ۶۲٪ استخوان حساسیت پزشکان: ۷۸٪، ۷۸٪، ۵۹٪ همبستگی حجم کل ضایعه و جذب کل ضایعه $R = ۰,۸۳-۰,۵۳$	تک‌مرکزی بودن سوگیری انتخاب نامشخص بودن عملکرد در اسکنرها و بازسازی‌های متفاوت مرجع دستی ناقص عدم امکان تأیید پاتولوژیک گسترده
Belal S.L et al. (2023) (۳۹)	توسعه یک مدل تمام‌خودکار مبتنی بر CNN برای محاسبه بار توموری اسکلتی کل بدن در PET/CT در بیماران سرطان پروستات و سنجش توافق با متخصصان	آستانه‌گذاری: آستانه $SUV=۱۵$ معماری شبکه: دو شبکه (۳D U-Net) CNN ارزیابی مدل: PET index ، همبستگی اسپیرمن، حساسیت و ارزش پیش‌بینی مثبت سطح بیمار و ضایعه، نمودار Bland-Altman	همبستگی شاخص PET : AI دارای همبستگی متوسط تا قوی با پزشکان بود $r = ۰,۶$ مدل آستانه تنها همبستگی نسبتاً پایینی را نشان داد $r = ۰/۴۹$ تشخیص ضایعه: AI حساسیت بالایی نزدیک به پزشکان داشت، برخی ضایعات اضافی شناسایی کرد و بار تومور اسکلتی را بهتر از مدل آستانه‌ای برآورد کرد.	نمونه نسبتاً کوچک برای آموزش/آزمون استفاده از قطعه‌بندی دستی به‌عنوان مرجع به‌جای هیستوپاتولوژی
Schott B et al. (2023) (۴۰)	ارزیابی کارایی روش‌های یادگیری عمیق برای قطعه‌بندی تمام‌بدنی متاستازهای اسکلتی در PET/CT و مقایسه با روش‌های موجود از نظر دقت شناسایی و توان پیش‌آگهی	آستانه‌گذاری: $SUV > ۱۰$ و $SUV > ۱۵$ روش SORT+RF و SORT معماری شبکه: CNN (nnU Net و Deep Medic) ارزیابی مدل: تشخیص ضایعات حساسیت و مثبت‌های کاذب در چارچوب ROC تطابق نواحی: ضریب دایس در سطح بیمار انطباق کمی: همبستگی پیرسون و اختلاف نسبی برای SUV و تعداد ضایعات؛ پیش‌آگهی با مدل رگرسیون کاکس، C-index و منحنی کاپلان-مایر.	مدل nnU Net-Ens حساسیت بالاتری داشت و آن از آستانه‌ها و سایر روش‌ها بهتر بود همبستگی شاخص‌های SUV بسیار بالا $R > ۰/۹۵$ و شمار ضایعات متغیر $R = (۰/۹۸-۰/۲۴)$ بود؛ بهترین پیش‌آگهی PFS با SORT+RF حاصل شد SUV mean تنها متغیر مشترک در منحنی Kaplan-Meier بود.	نبود سنجه واریانس بین مشاهده‌گران برای تعیین دقت پذیرفتنی حجم نمونه محدود

جدول ۵: عملکرد کلی مدل‌های منتخب

منبع	AUC	ویژگی	حساسیت	دقت	مدالیته	نوع روش
Wang et al., 2023	۰/۹۴	۰/۸۹	۰/۸۷	۰/۹۱	SPECT	Machine Learning
Schott et al., 2023	۰/۹۵	۰/۹۱	۰/۹۰	۰/۹۳	PET/CT	Deep Learning
Xie et al., 2025	۰/۹۶	۰/۹۱	۰/۹۲	۰/۹۵	SPECT/CT	Hybrid (ML + DL)

تصویربرداری SPECT: SPECT به دلیل دسترسی گسترده‌تر و کاربرد بالینی فراوان، همچنان مدالیته پرکاربردی است. الگوریتم‌های یادگیری ماشین و یادگیری عمیق توانسته‌اند ضایعات استخوانی، حتی آن‌هایی که در CT قابل مشاهده نیستند، شناسایی و طبقه‌بندی کنند. با این حال، کیفیت پایین‌تر تصاویر، وجود مثبت کاذب و کمبود داده‌های برچسب‌خورده همچنان چالش‌هایی در این حوزه هستند که با استفاده از شبکه‌های خصمانه شرطی و ماژول‌های توجه تعاملی در حال کاهش‌اند.

**رویکردهای هیبریدی:** ترکیب یادگیری عمیق برای استخراج ویژگی‌های پیچیده و یادگیری ماشین برای طبقه‌بندی، راهکار مؤثری برای افزایش دقت و کاهش بیش‌برازش ارائه می‌دهد. نمونه‌ای از این روش شامل بخش‌بندی اولیه ضایعات با یادگیری عمیق و سپس طبقه‌بندی با الگوریتم‌های رادیومیکس است که در شرایط داده محدود، عملکرد قابل اطمینانی ارائه می‌دهد. بیشتر مطالعات موجود دارای محدودیت‌هایی نظیر حجم نمونه پایین، طراحی گذشته‌نگر، فقدان اعتبارسنجی خارجی، سوگیری در انتخاب بیماران و ناهمگونی در پارامترهای تصویربرداری بودند که این عوامل موجب کاهش قابلیت تعمیم نتایج می‌شوند. افزون بر این، کمبود داده‌های چندمرکزی و نبود پروتکل‌های استاندارد جمع‌آوری داده، مانع از ارزیابی جامع عملکرد الگوریتم‌ها در شرایط واقعی بالینی شده است. در یک نگاه انتقادی، می‌توان گفت که بیشتر مطالعات تمرکز خود را بر عملکرد مدل‌ها در مجموعه داده‌های کوچک و کنترل‌شده گذاشته‌اند و کمتر به قابلیت تفسیر، بازتولید و کاربرد بالینی این مدل‌ها پرداخته‌اند. در آینده، انجام پژوهش‌های چندمرکزی، ایجاد بانک‌های داده استاندارد و به‌کارگیری روش‌های اعتبارسنجی خارجی می‌تواند به بهبود تعمیم‌پذیری و اعتمادپذیری مدل‌ها کمک کند.

### نتیجه‌گیری

نتایج این مرور نشان می‌دهد که متاستازهای استخوانی همچنان یکی از مهم‌ترین چالش‌ها در مدیریت سرطان‌های پیشرفته هستند و تشخیص دقیق آن‌ها برای تصمیم‌گیری درمانی و پیش‌بینی پیش‌آگهی بیماران حیاتی است. اگرچه روش‌های سنتی تصویربرداری هسته‌ای اهمیت بالایی دارند،

این مرور جامع، مطالعات مربوط به تشخیص متاستازهای استخوانی را در چهار دسته اصلی بررسی کرده است: یادگیری ماشین، یادگیری عمیق، تصاویر PET و تصاویر SPECT. این دسته‌بندی امکان تحلیل دقیق‌تر پیشرفت‌ها، محدودیت‌ها و چشم‌اندازهای هر رویکرد را فراهم می‌کند.

**یادگیری ماشین:** مطالعات مبتنی بر یادگیری ماشین، به‌ویژه با استفاده از رادیومیکس، نشان داده‌اند که می‌تواند ضایعات متاستاتیک را از ضایعات خوش‌خیم با دقت بالا تمایز دهند. ویژگی‌های مناسب، الگوریتم‌هایی مانند ماشین بردار پشتیبان، جنگل تصادفی و XGBoost و همچنین ترکیب داده‌های چند مدالیته (CT و SPECT) عملکرد مدل‌ها را بهبود می‌بخشند. با این وجود، محدودیت‌هایی مانند انجام مطالعات در یک مرکز، فقدان اعتبارسنجی خارجی و نبود داده‌های آسیب‌شناسی جامع، تعمیم نتایج به جمعیت‌های دیگر را محدود می‌کند.

**یادگیری عمیق:** الگوریتم‌های یادگیری عمیق توانسته‌اند تحولی چشمگیر در تحلیل تصاویر پزشکی هسته‌ای ایجاد کنند. با تمرکز بر بخش‌بندی خودکار نقاط با جذب بالا و طبقه‌بندی ضایعات، مدل‌هایی مانند Mask R-CNN، U-Net و شبکه‌های عصبی پیچشی متنوع (VGG، ResNet، DenseNet) دقت بالایی در معیارهایی نظیر AUC و F1 Score ارائه داده‌اند. چارچوب‌های چندوجهی و روش‌های یادگیری خصمانه شرطی (cGAN) به‌ویژه در بهبود شناسایی ضایعات کوچک و خوشه‌ای مؤثر بوده‌اند. محدودیت اصلی این رویکردها شامل حجم محدود داده‌های آموزشی و آزمایشی و وابستگی به کیفیت گزارش‌های بالینی است.

**تصویربرداری PET: PET** و به‌ویژه PET/CT به دلیل حساسیت بالا و توانایی تصویربرداری عملکردی، ابزار ارزشمندی برای شناسایی و کمی‌سازی متاستازهای استخوانی محسوب می‌شوند. ادغام الگوریتم‌های یادگیری ماشین و یادگیری عمیق با PET/CT، امکان تمایز دقیق‌تر ضایعات خوش‌خیم و بدخیم و ارزیابی بار تومور را فراهم کرده است. محدودیت عمده این رویکرد، دسترسی کمتر نسبت به SPECT و نیاز به حجم بالای داده برای آموزش مدل‌های پیچیده است.

و می‌توانند تشخیص به موقع، تصمیم‌گیری بالینی بهینه و بهبود نتایج بیماران را به همراه داشته باشند.

### سپاس‌گزاری

از حمایت و پشتیبانی مادی و معنوی دانشگاه اصفهان در انجام این تحقیق سپاس‌گزاری می‌شود.

حامی مالی: ندارد.

تعارض در منافع: وجود ندارد.

### ملاحظات اخلاقی

این تحقیق توسط دانشگاه اصفهان تایید شده است. (کد اخلاق: IR.UI.REC.1404.012)

### مشارکت نویسندگان

دکتر علیرضا کریمیان، دکتر حسین عربی و دکتر حمیدرضا مراتب در ارائه ایده، طراحی مطالعه و تجزیه و تحلیل داده‌ها، و خانم مهندس الهام واعظ در طراحی مطالعه، جمع‌آوری داده‌ها و تجزیه و تحلیل داده‌ها و آقای مهندس حبیب‌الله دادگر در طراحی مطالعه و جمع‌آوری داده‌ها مشارکت داشته و همه نویسندگان در تدوین، ویرایش اولیه و نهایی مقاله و پاسخگویی به سوالات مرتبط با مقاله سهیم هستند.

محدودیت‌هایی در دقت و وابستگی به تجربه بالینی دارند. توسعه الگوریتم‌های هوش مصنوعی، به‌ویژه یادگیری ماشین و یادگیری عمیق، توانسته است تحولی قابل‌توجه در تحلیل تصاویر SPECT و PET/CT ایجاد کند. این الگوریتم‌ها قادر به شناسایی ضایعات کوچک و پنهان، کاهش خطاهای انسانی و بهبود دقت طبقه‌بندی هستند. مدل‌های رادیومیکس مبتنی بر یادگیری ماشین عملکرد بالایی در تمایز ضایعات خوش‌خیم و بدخیم نشان داده‌اند و الگوریتم‌های یادگیری عمیق U-Net و Mask R-CNN بخش‌بندی و طبقه‌بندی خودکار ضایعات را با دقت بسیار بالا ارائه می‌دهند. در تصاویر PET/CT نیز، الگوریتم‌های یادگیری ماشین و یادگیری عمیق دقت بالا، حساسیت قوی و همبستگی مناسب با ارزیابی‌های بالینی ارائه کرده‌اند. رویکردهای ترکیبی با ادغام استخراج ویژگی خودکار و طبقه‌بندی پیشرفته، عملکرد پایدار و اعتماد بیشتری ایجاد کرده‌اند و در شرایط کمبود داده مزیت دارند. با وجود پیشرفت‌ها، چالش‌هایی همچون کمبود داده‌ی برچسب‌خورده، نیاز به اعتبارسنجی خارجی و بهبود تعمیم‌پذیری مدل‌ها همچنان وجود دارد. مسیرهای پژوهشی آینده باید بر تقویت قابلیت تعمیم و اعتمادپذیری مدل‌ها تمرکز کنند. به طور کلی، هوش مصنوعی و یادگیری عمیق پتانسیل تغییر چشمگیر در تشخیص، کمی‌سازی و مدیریت متاستازهای استخوانی را دارند.

### References:

- 1- Wang D, Li H, Guo C, Huang S, Guo X, Xiao J. *The Value of 18F-Naf PET/CT in the Diagnosis of Bone Metastases in Patients with Nasopharyngeal Carcinoma Using Visual and Quantitative Analyses*. Front Bioeng Biotechnol 2022; 10: 949480.
- 2- Yang W, Pan Q, Huang F, Hu H, Shao Z. *Research Progress of Bone Metastases: From Disease Recognition to Clinical Practice*. Front Oncol 2023; 12: 1105745.
- 3- Fan Z, Wang T, Zou L, Liu D. Comparison of The Diagnostic Value of 18F-Naf PET/CT And 99mTc MDP SPECT for Bone Metastases: A Systematic Review and Meta-Analysis. Transl Cancer Res 2023; 12(11): 3166-78.
- 4- Zhang J, Cai D, Hong S. *Prevalence and prognosis of bone metastases in common solid cancers at initial diagnosis: A population-based study*. BMJ Open 2023; 13(10): e069908.
- 5- Liao C, Hsieh T, Lai Y, Hsu Y, Hsu Z, Chan P, et al. *Artificial Intelligence in Detection, Management, and Prognosis of Bone Metastasis: A Systematic Review*. Cancers 2024; 16(15): 2700.

- 6- Afnooch M, Bougourzi F, Gaddour O, Dornaika F, Ahmed AT. *Artificial Intelligence in Bone Metastasis Analysis: Current Advancements, Opportunities and Challenges*. *Comput Biol Med* 2025; 194: 110372.
- 7- Ueda CE, Duarte PS, de Castroneves LA, Coura-Filho GB, Sado HN, Sapienza MT, et al. *Comparison of 18F-Naf PET/CT with Other Imaging Methods in the Detection of Bone Metastases in Patients with Medullary Thyroid Cancer: A Report of a Series of 31 Cases*. *Nucl Med Mol Imaging* 2020; 54(6): 281-91.
- 8- Zamani-Siahkali N, Mirshahvalad SA, Farbod A, Divband G, Pirich C, Veit-Haibach P, et al. *Spect/Ct, Pet/Ct, And Pet/Mri for Response Assessment of Bone Metastases*. *Semin Nucl Med* 2023; 54(3): 356-70.
- 9- Mostafapour S, Arabi H, Gholamiankhah F, Razavi-Ratki SK, Parach AA. *Tc-99m (Methylene Diphosphonate) SPECT Quantitative Imaging: Impact of Attenuation Map Generation from SPECT-Non-Attenuation Corrected and MR Images on The Diagnosis of Bone Metastasis*. *Int J Radiat Res* 2021; 19(2): 299-309.
- 10-Arabi H, Zaidi H. *Recent Advances in Positron Emission Tomography/Magnetic Resonance Imaging Technology*. *Magn Reson Imaging Clin N Am* 2023; 31(4): 503-15.
- 11-Cook GJR, Goh V. *Functional and Hybrid Imaging of Bone Metastases*. *J Bone Miner Res* 2024; 33(6): 961-72.
- 12-Santos JC, Abreu MH, Santos MS, Duarte H, Alpoim T, Próspero I, et al. *Bone Metastases Detection in Patients with Breast Cancer: Does Bone Scintigraphy Add Information to PET/CT?* *Oncologist* 2023; 28(8): e600–e5.
- 13-Ahuja K, Sotoudeh H, Galgano SJ, Singh R, Gupta N, et al. *18F-Sodium Fluoride PET: History, Technical Feasibility, Mechanism of Action, Normal Biodistribution, And Diagnostic Performance in Bone Metastasis Detection Compared with Other Imaging Modalities*. *J Nucl Med Technol* 2020; 48(1): 9-16.
- 14-Mohseninia N, Zamani-Siahkali N, Harsini S, Divband G, Pirich C, Beheshti M. *Bone Metastasis in Prostate Cancer: Bone Scan Versus PET Imaging*. *Semin Nucl Med* 2023; 54(2): 97-118.
- 15-Fan Z, Wang T, Zou L, Liu D. *Comparison of the Diagnostic Value of 18F-Naf PET/CT and 99mTc-MDP SPECT for Bone Metastases: A Systematic Review and Meta-Analysis*. *Transl Cancer Res* 2023; 12(11): 3166-78.
- 16-Korkmaz U, Ustun F. *18F-Naf PET/CT and Extraordinary Involvement: Non-Calcific Brain Involvement in A Prostate Cancer Case*. *Mol Imaging Radionucl Ther* 2020; 29: 41-4.
- 17- Caloro E, Gnocchi G, Quarrella C, Ce M, Carrafiello G, Cellina M. *Artificial Intelligence in Bone Metastasis Imaging: Recent Progresses from Diagnosis to Treatment – A Narrative Review*. *Crit Rev Oncol Hematol* 2024; 29(2): 77-90.
- 18-Pawan SJ, Rich J, Le J, Yi E, Triche T, Goldkorn A, et al. *Artificial Intelligence and Radiomics Applied to Prostate Cancer Bone Metastasis Imaging: A Review*. *Iradiology* 2024; 2(6): 527-38.
- 19-Majidpour J, Ahmed HA, Ahmed MH, Jalal S, Arabi H. *Applications of GAN Models in Breast Cancer Detection: A Comprehensive Review*. *Arch Comput Methods Eng* 2026; 33: 859-915.
- 20-Arabi H, Zaidi H. *Applications of artificial intelligence and deep learning in molecular*

- imaging and radiotherapy*. Eur J Hybrid Imaging 2020; 4: 17.
- 21- Jin Z, Zhang F, Wang Y, Tian A, Zhang J, Chen M, et al. *Single-Photon Emission Computed Tomography/Computed Tomography Image-Based Radiomics for Discriminating Vertebral Bone Metastases from Benign Bone Lesions in Patients with Tumors*. Front Med 2021; 8: 792581.
- 22- Wang H, Chen Y, Qui J, Xie J, Lu W, Ma J, et al. *Machine Learning Based on SPECT/CT to Differentiate Bone Metastasis and Benign Bone Lesions in Lung Malignancy Patients*. Med Phys 2023; 51(4): 2578-88.
- 23- Wang H, Qiu J, Xie J, Lu W, Pan Y, Ma J, et al. *Radiomics-Clinical Model Based on <sup>99m</sup>Tc-MDP SPECT/CT for Distinguishing Between Bone Metastasis and Benign Bone Disease in Tumor Patients*. J Cancer Res Clin Oncol 2023; 149(14): 13353-361.
- 24- Wang H, Qiu J, Lu W, Xie J, Ma J. *Radiomics Based on Multiple Machine Learning Methods for Diagnosing Early Bone Metastases Not Visible on CT Images*. Skeletal Radiol 2025; 54(2): 335-43.
- 25- Perk T, Bradshaw T, Chen S, Im HJ, Cho S, Perlman S, et al. *Automated Classification of Benign and Malignant Lesions in <sup>18</sup>F-NaF PET/CT Images Using Machine Learning*. Phys Med Biol 2018; 63(22): 225019.
- 26- Acar E, Leblebici A, Ellidokuz BE, Başbınar Y, Çapa Kaya G, et al. *Machine Learning for Differentiating Metastatic and Completely Responded Sclerotic Bone Lesions in Prostate Cancer: A Retrospective Radiomics Study*. Br J Radiol 2019; 92(1102): 2019028.
- 27- Nemoto M, Tanaka A, Kaida H, Kimura Y, Nagaoka T, Yamada T, et al. *Automatic Detection of Primary and Metastatic Lesions on Cervicothoracic Region and Whole-Body Bone Using a Uniform Machine-Learnable Approach for [<sup>18</sup>F]-FDG-PET/CT Image Analysis*. Phys Med Biol 2022; 67(19).
- 28- Jin Z, Wang Y, Wang Y, Mao Y, Zhang F, Yu J. *Application of <sup>18</sup>F-FDG PET-CT Images Based Radiomics in Identifying Vertebral Multiple Myeloma and Bone Metastases*. Front Med 2022; 9: 874847.
- 29- Mannam P, Murali A, Gokulakrishnan P, Venkatachalapathy E, Venkata Sai P. *Radiomic Analysis of Positron-Emission Tomography and Computed Tomography Images to Differentiate Between Multiple Myeloma and Skeletal Metastases*. Indian J Nucl Med 2022; 37(3): 217-26.
- 30- Bauckneht M, Pasini G, Di Raimondo T, Russo G, Raffa S, Donegani MI, et al. *[<sup>18</sup>F] PSMA 1007 PET/CT Based Radiomics May Help Enhance the Interpretation of Bone Focal Uptakes in Hormone Sensitive Prostate Cancer Patients*. Eur J Nucl Med Mol Imaging 2025; 52(6): 2076-86.
- 31- Lin Q, Luo M, Gao R, Li T, Man Z, Cao Y, et al. *Deep Learning Based Automatic Segmentation of Metastasis Hotspots in Thorax Bone SPECT Images*. PLoS One 2020; 15(12): e0243253.
- 32- Lin Q, Li T, Cao C, Cao Y, Man Z, Wang H, et al. *Deep Learning Based Automated Diagnosis of Bone Metastases with SPECT Thoracic Bone Images*. Sci Rep 2021; 11: 4223.
- 33- Chen J, Li Y, Luna LP, Chung HW, Rowe SP, Du Y, et al. *Learning Fuzzy Clustering For SPECT/CT Segmentation Via Convolutional Neural Networks*. Med Phys 2021; 48(7): 3860-77.

- 34- Wang Y, Lin Q, Zhao S, Zeng X, Zheng B, Cao Y, et al. *Automated Diagnosis of Bone Metastasis by Classifying Bone Scintigrams Using a Self-defined Deep Learning Model*. *Curr Med Imaging* 2024; 20: e060223213456.
- 35- Ma X, Lin Q, Guo S, He Y, Zeng X, Song Y, et al. *Multimodal Data-Driven Segmentation of Bone Metastasis Lesions in SPECT Bone Scans Using Deep Learning*. *Curr Med Imaging* 2024; 20: e15734056324977.
- 36- Ma X, Lin Q, Zeng X, Cao Y, Man Z, Liu C, et al. *Interactive Segmentation for Accurately Isolating Metastatic Lesions from Low-Resolution, Large-Size Bone Scintigrams*. *Phys Med Biol* 2025; 70(4): 045014.
- 37- Wu Y, Lin Q, He Y, Zeng X, Cao Y, Man Z, et al. *MSA-Net: A multi-scale and adversarial learning network for segmenting bone metastases in low-resolution SPECT imaging*. *EJNMMI Phys* 2025; 12: 72.
- 38- Trägårdh E, Enqvist O, Ulén J, Jögi J, Bitzén U, Hedeer F, et al. *Freely Available, Fully Automated AI-Based Analysis of Primary Tumour and Metastases of Prostate Cancer in Whole-Body [18F]-PSMA-1007 PET-CT*. *Diagnostics* 2022; 12(9): 2101.
- 39- Belal SL, Larsson M, Holm J, Buch-Olsen KM, Sörensen J, et al. *Automated Quantification of PET/CT Skeletal Tumor Burden in Prostate Cancer Using Artificial Intelligence: The PET Index*. *Eur J Nucl Med Mol Imaging* 2023; 50(5): 1510-20. doi:10.1007/s00259-023-06108-4
- 40- Schott B, Weisman AJ, Perk TG, Roth AR, Liu G, Jeraj R, et al. *Comparison of Automated Full-Body Bone Metastases Delineation Methods and their Corresponding Prognostic Power*. *Phys Med Biol*. 2023; 68(3): 035011.
- 41- Xie W, Wang X, Liu M, Mai L, Shanguan H, Pan X, Zhan Y, et al. *A Novel Two-Step Classification Approach for Differentiating Bone Metastases from Benign Bone Lesions In SPECT/CT Imaging*. *Acad Radiol* 2025; 32(9): 5364-77.
- 42- Ji B, He G, Wen J, Chen Z, Zhao L. *Msegresrf-SPECT: A Novel Joint Classification Model of Whole-Body Bone Scan Images for Bone Metastasis Diagnosis*. *Curr Med Imaging* 2024; 20: e15734056288472.

# A Comprehensive Review of Machine and Deep Learning Approaches in PET and SPECT Images to Bone Metastasis Detection

Elham Vaez<sup>1</sup>, Alireza Karimian<sup>1,2</sup>, Hamidreza Marateb<sup>1</sup>, Habibollah Dadgar<sup>2</sup>, Hossein Arabi<sup>3</sup>

## Review Article

**Introduction:** Bone metastasis represents an advanced stage of various cancers and is a major cause of severe clinical complications. Accurate detection and classification of these lesions in nuclear medicine imaging play a critical role in evaluating disease burden and assessing its progression. The main objective of this review article was to categorize common machine learning and deep learning methods that have been applied for the segmentation and classification of bone metastases in nuclear medicine images.

**Methods:** This study was conducted in August 2025 and provided a comprehensive review of the literature using the keywords bone metastases, segmentation, classification, machine learning, and deep learning in the Web of Science (WoS) and PubMed databases. More than 500 articles were initially retrieved, and after applying the screening criteria, only those studies that aligned with the aims of this paper were selected. The included studies were then classified into four main categories based on the type of algorithm and imaging modality: machine learning-based studies, deep learning-based studies, studies utilizing positron emission tomography (PET), and those based on single-photon emission computed tomography (SPECT).

**Results:** Machine learning and deep learning methods applied to SPECT and PET imaging have demonstrated high accuracy in detecting and classifying bone lesions, often outperforming conventional diagnostic methods.

**Conclusion:** The integration of artificial intelligence into nuclear medicine imaging enables timely diagnosis, more precise clinical decision-making, and improved prognosis for patients with bone metastases.

**Keywords:** Bone metastases, Segmentation, Classification, Machine learning, Deep learning.

**Citation:** Vaez E, Karimian A.R, Marateb H, Dadgar H, Arabi H. A Comprehensive Review of Machine and Deep Learning Approaches in PET and SPECT Images to Bone Metastasis Detection. J Shahid Sadoughi Uni Med Sci 2026; 34(1): 9759-74.

<sup>1</sup>Department of Biomedical Engineering, Faculty of Engineering, University of Isfahan, Isfahan, Iran.

<sup>2</sup>Cancer Research Center, Razavi Hospital, Imam Reza International University, Mashhad, Iran.

<sup>3</sup>Division of Nuclear Medicine and Molecular Imaging, Department of Medical Imaging, Geneva University Hospital, CH-1211 Geneva, Switzerland.

\*Corresponding author: Tel: 03137934059, email: Karimian@eng.ui.ac.ir