

پونتیک دندان طبیعی: یک درمان انتخابی موقت و زیبایی در بیماران پریودنتال مزمن

بهناز بهنیاfer^{۱*}

گزارش مورد

مقدمه: علل اصلی از دست دادن دندان در ناحیه زیبایی فک بالا یا فک پایین می‌تواند ناشی از بیماری پریودنتال حاد یا مزمن، نارسایی ریشه دندان و تروما باشد. در چنین مواردی می‌توان طرح‌های درمانی قطعی مختلفی مانند پروتز متحرک، پروتز با تکیه‌گاه دندان و پروتز با تکیه‌گاه ایمپلنت پیشنهاد داد. یک درمان پیشنهادی موقت برای بازگرداندن ثبات زیبایی و اکلوژن بیمار، استفاده از دندان‌های طبیعی خود بیمار به‌عنوان پونتیک است. این نوع پونتیک‌ها با حداقل آماده‌سازی ساخته می‌شوند و می‌توانند یک درمان مقرون به صرفه باشند. از طرف دیگر این درمان موقت از آسیب‌های روانی ناشی از از دست دادن دندان در بیماران جلوگیری می‌کند. در این مقاله گزارش موردی از آسیب پریودنتیک دندان‌های فک پایین یک بیمار زن در ناحیه زیبایی شرح داده می‌شود.

واژه‌های کلیدی: پونتیک، دندان طبیعی، درمان موقت

ارجاع: بهنیاfer بهناز. پونتیک دندان طبیعی: یک درمان انتخابی موقت و زیبایی در بیماران پریودنتال مزمن. مجله علمی پژوهشی دانشگاه علوم پزشکی شهید صدوقی یزد ۱۴۰۴؛ ۳۳ (۶): ۸۳-۹۰۷۷.

۱- گروه دندانپزشکی ترمیمی و زیبایی، دانشکده دندانپزشکی تهران، دانشگاه علوم پزشکی تهران، تهران، ایران.

* (نویسنده مسئول): تلفن: ۰۹۱۳۳۵۱۶۰۱۸، پست الکترونیکی: behnazbehniafar@yahoo.com، صندوق پستی: ۱۴۳۹۹۵۵۹۳۴

مقدمه

صرف‌نظر از عواملی چون سن، جنس و موقعیت اجتماعی-اقتصادی بیماران، از دست دادن دندان به‌خصوص در ناحیه زیبایی یک نگرانی عمده می‌باشد. عوامل متعددی مانند تروما، بیماری پریودنتال، تحلیل ریشه یا درمان ناموفق ریشه سبب از دست دادن دندان می‌شوند (۱). از دست رفتن دندان hopeless همراه با مهاجرت پاتولوژیک دندان مجاور به ناحیه بی‌دندانی، به مشکلات زیبایی و آوایی و تا حدودی ناتوانی عملکردی سیستم جوده منجر می‌شود. بهترین راهکار برای مدیریت ناراحتی بیماران در این شرایط، درمان‌های فوری یا موقتی مانند پروتز اکریلیک موقت متحرک، بریج‌های اتصال یابنده رزینی Resin Bonded Bridges و Fixed (FPD) Partial Denture است. نیازهای زیبایی و نیازهای فانکشنال سیستم دندانی مهم‌ترین عوامل برای نوع انتخاب این درمان‌های موقت هستند. پونتیک دندان طبیعی Natural Tooth Pontic (NTP) در نواحی زیبایی فک بالا و پایین می‌تواند مزایایی مانند تطابق رنگ، شکل و سایز طبیعی دندان، ایجاد تاثیر مثبت روانی در بیمار، حداقل هزینه و حداقل زمان نشست روی صندلی دندانپزشکی بدون نیاز به انتظار چند روزه لابراتوار دندانپزشکی را دربر داشته باشد (۲). این نوع درمان در دسته درمان‌های موقت و فوری Resin Bonded Bridges قرار می‌گیرد با این تفاوت که از خود دندان کشیده شده برای پر کردن فضای خالی استفاده می‌شود. امروزه پیشرفت در ادهزیوها و افزایش استحکام کامپوزیت‌های زیبایی باعث دوام بیشتر این درمان شده است (۳). در این مقاله جایگزینی فوری دندان با استفاده از دندان‌های طبیعی کشیده شده به عنوان پونتیک Natural Tooth Pontic (NTP) در یک بیمار خانم دارای بیماری پریودنتال با نیازهای زیبایی و عملکردی گزارش و مورد بحث قرار می‌گیرد.

گزارش مورد:

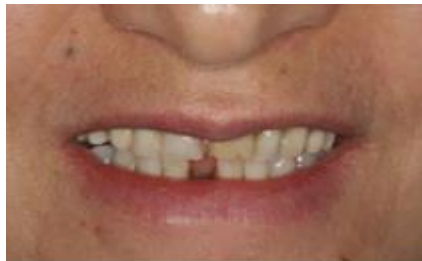یک زن ۴۷ ساله غیرسیگاری بدون سابقه بیماری سیستمیک به بخش ترمیمی و زیبایی دانشکده دندانپزشکی دانشگاه علوم پزشکی تهران مراجعه کرد که از لقی شدید دندان‌های شماره ۲۴ و ۲۵ خود در یک‌سال گذشته شکایت

داشت (شکل A و B ۱). معاینه بالینی توسط پرودنتیست، لقی درجه ۳ و عمق پاکت بیش از ۵ میلی‌متر را نشان می‌داد و پس از بررسی تاریخچه بیمار و از دست رفتن تمام دندان‌های فک بالا در طی ۵ سال گذشته و استفاده از پروتز متحرک فک بالا، تشخیص پرودنتیت ژنرالیزه برای بیمار داده شد و کشیده شدن دندان‌های شماره ۲۴ و ۲۵ در دستور کار قرار گرفت. دندان‌های شماره ۲۳ و ۲۶ نیز لقی درجه ۲ و عمق پروبینگ ۵ میلی‌متری را نشان دادند. بیمار تقاضای جایگزینی فوری دندان‌های کشیده شده با کمترین هزینه از نظر اقتصادی را داشت و تمایل به ایمپلنت برای جایگزینی دندان‌ها در آینده را ذکر نمود. در نتیجه، طرح درمان موقتی توسط دندان‌های طبیعی کشیده شده به‌عنوان پونتیک (NTP) Natural Tooth Pontic و ایجاد یک پونتیک اضافی کامپوزیتی بین آن دو پونتیک طبیعی، مدنظر متخصصان قرار گرفت و به بیمار در مورد لزوم رعایت بهداشت و رعایت فشار اکلوژالی روی پونتیک‌های مذکور داده شد.

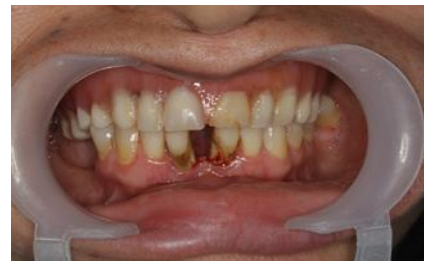Scaling and Root Planning تمام دندان‌های طبیعی در ابتدای درمان انجام شد. قبل از کشیدن دندان، موقعیت دندان در قوس و ارتباط آن با دندان‌های مجاور مورد توجه قرار گرفت. دندان‌های شماره ۲۴ و ۲۵ بدون آسیب رساندن به دندان‌های مجاور با لقی درجه ۲، با استفاده از حرکت چرخشی برای جلوگیری از تروما کشیده شدند (شکل C و D ۱). طول پونتیک دندان طبیعی با اندازه‌گیری از لبه انسیزال ثنایای مرکزی تا حاشیه لثه محل استخراج تعیین شد. ریشه‌ها با استفاده از یک فرز فیشور ۰۰۱، از تاج جدا شدند و جهت جلوگیری از تغییر رنگ آینده، تاج دندان‌ها از بقایای پالپی پاک‌سازی شدند. قسمت انتهایی تاج دندان‌ها نیز به سمت لثه‌ای پونتیک‌ها شکل زین ریج لپ، محدب و صاف شد. سپس تاج‌های برش داده شده از نظر اندازه در محل استخراج ارزیابی شدند. مینای دندان‌های اباتمنت مجاور و پونتیک دندان‌های طبیعی روی سطوح لینگوال و پروگزیمال اچ شد. با توجه به این‌که تمام دندان‌های ثنایای فک پایین به دلیل بیماری پریودنتال لقی داشتند، یک Ribbon Fiber برای اسپلینت بریج انتخاب شد

مسواک بین دندانی برای تمیز کردن ناحیه اسپلینت استفاده کند. بیمار در مورد کنترل بهداشت دهان و دندان آموزش دید. در ابتدا، بیمار به مدت سه ماه پس از درمان به صورت ماهانه و سپس با فواصل سه ماهه برای دو ویزیت معاینه شد. دستورالعمل‌های بهداشت دهان و دندان در هر بازدید تقویت می‌شد و دندانپزشک از رعایت دقیق یک رژیم بهداشتی اطمینان می‌یافت. در فالوآپ ۹ ماه بعد، بیمار از زیبایی و عملکرد پونتیک دندان طبیعی بسیار راضی بود و تمایلی به جابجینی آن نداشت (شکل B ۳).

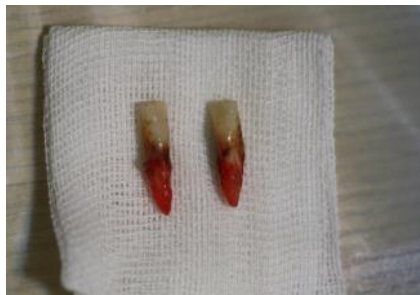(شکل A و B و ۲). مقداری نخ دندان برای اندازه‌گیری طول مورد نیاز نوار فایبر استفاده شد که از سطح مزیالی نیش فک پایین چپ تا سطح مزیالی نیش فک پایین راست را شامل می‌شد. باندینگ روی دندان‌ها و Ribbon Fiber اچ شده اعمال شد و سپس با نور کیور شد. Ribbon Fiber در امتداد سطوح لینگوال دندان در محیط ایزوله قرار داده شد (شکل C ۲) و با کامپوزیت فلو ثابت شد و سپس کیور شد. دندان‌های اباتمنت مجاور و پانتیک باند شدند و Polish و Finish شدند. تنظیمات اکلوزال برای اطمینان از عدم تماس پونتیک با دندان‌های مقابل انجام شد (شکل A ۳). به بیمار دستور داده شد که از یک



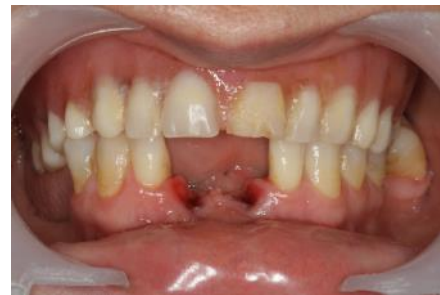A)



B)

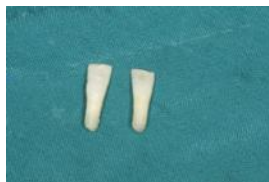

C)




D)

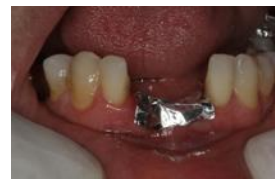شکل ۱: (A و B) تصاویر قبل از درمان بیمار ۴۷ ساله. (C) دندان‌های شماره ۲۴ و ۲۵ کشیده شده. (D) فضای خالی دندان‌های کشیده شده بلافاصله بعد از کشیدن.



A)

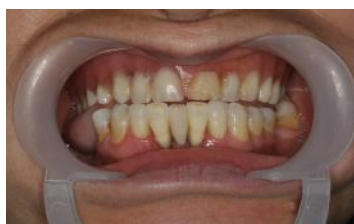

B)

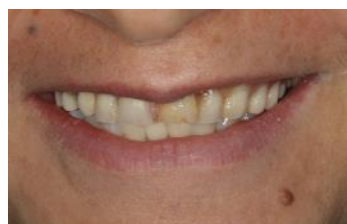

C)

شکل ۲: (A) دندان‌های آماده سازی شده. (B) نوار Ribbon Fiber جهت اتصال پونتیک به سایر دندان‌ها. (C) ایزوله کردن ناحیه توسط نوار فویل.



A)



B)

شکل ۳: A) تصویر نهایی از درمان موقتی انجام شده بلافاصله بعد از اتمام درمان. B) تصویر لبخند بیمار ۹ ماه بعد از درمان.

بحث

بیماران این گزینه درمانی را به دلیل هزینه بیشتر یا ترس از جراحی رد می‌کنند. مشکلات سیستمیک نیز ممکن است سبب منع جراحی باشند. تکنیک جایگذاری پونتیک دندان طبیعی (NTP) می‌تواند جایگزین مناسبی در چنین سناریوهای بالینی باشد، زیرا معمولاً به آسانی از آن استفاده می‌شود و بیماران از این روش به‌عنوان یک درمان تک ویزیت استفاده می‌کنند و شامل هیچ دوره انتظار طولانی جهت لابراتوار نمی‌باشد. علاوه بر این، از تراشیدن دندان‌های مجاور نیز جلوگیری می‌شود و از نظر اقتصادی بسیار کم هزینه است. مزیت عمده این روش حفظ تاج طبیعی دندان بیمار است که منجر به تحمل بهتر شرایط از دست دادن دندان برای بیمار می‌شود. روش‌های متفاوتی مانند ادهزیوها، سیم‌های ارتودنسی و مش فلزی برای اسپلینت دندان پونتیک طبیعی به دندان‌های مجاور پیشنهاد می‌شود اما مشکل ذاتی این مواد ناتوانی آن‌ها در ترکیب شیمیایی با رزین کامپوزیت می‌باشد و در نتیجه شکست‌های بالینی به دلیل فشارهای بارگذاری مکرر روی بریج در طی فعالیت‌های سیستم جویده می‌باشد (۶). در این بیمار که دو دندان را ازدست داده بود و نیازمند پونتیک زیبا و در عین حال با استحکام بالا بود، استفاده از روبان‌های فیبری پلی‌اتیلن و قابل اتصال و زیست سازگار (Ribbond) که دندان طبیعی را با استحکام در برگیرند و به راحتی با کامپوزیت باند شوند، پیشنهاد شد. اگرچه مواد تقویت شده با کامپوزیت به نظر می‌رسد که زیبایی عالی ارائه می‌دهند، برخی از نویسندگان استفاده از آن را برای ترمیم دائمی به دلیل زیبایی ناپایدار، افزایش سایش و احتمال تجمع پلاک توصیه نمی‌کنند. مطالعات مختلف، عملکرد بالینی پروتزهای متصل با ایف

بیماران با دندان‌های فدامی از دست رفته در ناحیه فک بالا یا فک پایین نیاز به درمان فوری برای بازگرداندن نیازهای عملکردی و زیبایی سیستم دندانی خود را دارند. دندانپزشکان با رویکردهای متفاوت درمانی بر اساس وضعیت بیماران به‌ویژه محدودیت‌های اکلوزن آن‌ها مواجه هستند. Removable Temporary Partial Dentures می‌توانند بلافاصله پس از کشیدن دندان‌ها قرار داده شوند، اما به دلیل وجود گیره‌های حجیمی که در آن‌ها تعبیه شده است و اطراف حفره بی‌دندانی قرار می‌گیرند، باعث ناراحتی و به خطر افتادن بهداشت دهان بیمار می‌شوند (۴). در سال‌های گذشته درمان انتخابی و کم هزینه در چنین مواردی Fixed Partial Dentures (FPD) بوده است. با این حال، نمایش بیس فلزی از نظر زیبایی مشکل‌ساز خواهد بود و هم‌چنین مستلزم تراش دندان‌های پایه است که خطر قرار گرفتن در معرض پالپ دندانها را افزایش می‌دهد. بریج‌های متکی بر رزین آکرلیک، با توجه به محدود بودن نیاز به آماده‌سازی دندان‌های مجاور، می‌توانند روش جایگزین بهتری را ارائه دهند، با این حال درصد بالای دبانده شدن آن‌ها و نیاز به اصلاحات اساسی برای دستیابی به رنگ، اندازه و شکل قابل قبول در رزین آکرلیک پیش ساخته، چالش زیادی را برای دندانپزشک ایجاد می‌کند (۵). بهبودی استخوان محل دندان کشیده شده جهت کاشت ایمپلنت حدود سه ماه طول می‌کشد. از طرف دیگر، کاشت ایمپلنت فوری یک پروتکل بسیار خاص است و نیازمند انتخاب بیمار با وضعیت پرئودنشیوم مناسب توسط دندانپزشک متخصص است. با این حال، برخی از

طبیعی را نشان داده‌اند (۹-۱۱). هم‌چنین در این بیمار به جهت بستن کامل فضای بی‌دندانی، یک پونتیک کامپوزیتی هم توسط دندانپزشک ساخته و بین دو پونتیک دندان طبیعی تعبیه شد. در تصویر ۳B، بیمار تا ۹ ماه و با رعایت بهداشت بسیار خوب فالوآپ شد و نتیجه درمان هم برای دندانپزشک و هم برای بیمار کاملاً رضایت‌بخش بود.

نتیجه‌گیری

بیمار بعد از فالوآپ ۹ ماهه از نتیجه زیبایی و فانکشن سیستم دندانی خود با این روش درمانی راضی بود. پونتیک دندان طبیعی (NTP) را می‌توان به عنوان ترمیم موقت تا زمانی که محل کشیدن دندان بهبود یابد مدنظر قرار داد. این درمان موقتی بعداً در صورت تمایل بیمار می‌تواند با یک بریج معمولی یا ایمپلنت جایگزین شود. با این حال، انتخاب مناسب بیمار، سطوح انگیزه بیمار در کنترل پلاک و دقت عملکرد دندانپزشک در هنگام قرار دادن NTP برای موفقیت آن ضروری است.

تقویت شده متکی بر کامپوزیت (FRC) با نرخ بقای کلی ۷۵٪ پس از حدود ۵ سال را نشان داده‌اند که بالاتر از پروتزهای Fixed Partial Dentures (FPD) هستند (۷). در این کیس، شکل پونتیک‌های دندان طبیعی به صورت پونتیک ریج لپ اصلاح شده با سطحی محدب و صاف و صیقلی داده شد که منجر به تماس بدون فشار یا ملایم با برجستگی آلئولی در یک منطقه بسیار کوچک برای حفظ بهتر سلامت بافت نرم می‌شود. این شکل خاص از پونتیک هم‌چنین به ایجاد حالت نرمال دندان جایگزین شده کمک می‌کند که مانند یک دندان طبیعی از لثه بیرون بیاید. هم‌چنین، سهولت استفاده و تقریباً نداشتن دوره سازگاری با پروتز پارسیل متحرک، آن را به روشی مناسب برای بیمار تبدیل کرده است. مانند هر روش درمانی دیگری، این روش هم‌چنین با تعدادی محدودیت مانند تکیه بر انگیزه و مهارت دستی بیمار برای حفظ بهداشت دهان در اطراف پونتیک، کارایی عملکردی محدود، تحریک زبان، و احتمال شکستن اسپلینت همراه است (۸). علی‌رغم این موارد، مطالعات پیگیری طولانی‌مدت موفقیت‌آمیز چنین پونتیک‌های دندان

References:

- 1-Gabiec K, Bagińska J, Łaguna W, Rodakowska E, Kamińska I, Stachurska Z, et al. **Factors Associated with Tooth Loss in General Population of Bialystok, Poland.** Int J Environ Res Public Health 2022; 19(4): 2369.
- 2-Raj R, Mehrotra K, Narayan I, Gowda TM, Mehta DS. **Natural Tooth Pontic: An Instant Esthetic Option For Periodontally Compromised Teeth-A Case Series.** Case Rep Dent 2016; 2016: 8502927.
- 3-Greer A, Husain J, Martin N. **Immediate Natural Tooth Bridges.** Dental Update 2018; 45(11): 1016-23.
- 4-Araujo MG, Sukekava F, Wennström JL, Lindhe J. **Ridge Alterations Following Implant Placement in Fresh Extraction Sockets: An Experimental Study in the Dog.** J Clin Periodontol 2005; 32(6): 645-52.
- 5-Rathee M, Alam M, Divakar S, Malik S. **Resin - Bonded Bridge as a Simplified Approach to Restore Missing Teeth in Esthetic Zone by Conventional and Digital Techniques.** Dent Res J 2022; 19: 92.
- 6-Kumar KP, Nujella SK, Gopal SS, Roy KK. **Immediate Esthetic Rehabilitation of Periodontally Compromised Anterior Tooth**

- Using Natural Tooth as Pontic.* Case Rep Dent 2016; 2016: 8130352.
- 7-Chafaie A, Portier R. *Anterior Fiber-Reinforced Composite Resin Bridge: A Case Report.* Pediatr Dent 2004; 26(6) 530-4.
- 8-Tavangar MS, Aghaei F, Nowrouzi M. *Reconstruction of Natural Smile and Splinting with Natural Tooth Pontic Fiber-Reinforced Composite Bridge.* Case Rep Dent 2022; 2022: 9974197.
- 9-Umarkar PS, Shetty SK, Kulloli AM, Martande S, Gopalakrishnan D. *Efficacy of Natural Tooth Pontic in Periodontally Compromised Patients: A Systematic Review.* J Dental Research and Review 2021; 8(2): 117-25.
- 10-King S, Sood B, Ashley MP. *Practical Advice for Successful Clinical Treatment with Resin-Bonded Bridges.* Br Dent J 2023; 235(7): 503-9.
- 11-Khetarpal A, Talwar S, Verma M. *Creating A Single-Visit, Fibre-Reinforced, Composite Resin Bridge by Using A Natural Tooth Pontic: A Viable Alternative To A PFM Bridge.* J Clin Diagn Res 2013; 7(4): 772-5.

Natural Tooth Pontic: Selective Provisional and Esthetic Treatment in a Chronic Periodontal Patient

Behnaz Behniafar^{*1}

Case Report

Introduction: The primary reasons for losing tooth in aesthetic area of the maxillary or mandibular regions can result from acute or chronic periodontal disease, endodontic failures of tooth and traumas. Various specific treatment options could be suggested in these cases, including removable prostheses, tooth-supported prostheses, and implant-supported prostheses. A temporary proposed treatment for restoring the patient's aesthetic and occlusion stability involves utilizing the patients' natural teeth as a pontic. These types of pontics require little preparation and can be an efficient treatment in terms of time and cost. Conversely, this temporary treatment avoids psychological disadvantages of the tooth loss in patients. This article describes a case report of periodontically compromised mandibular teeth in the aesthetic zone of a female patient.

Keywords: Pontic, Natural tooth, Provisional treatment.

Citation: Behniafar B. Natural Tooth Pontic: Selective Provisional and Esthetic Treatment in a Chronic Periodontal Patient J Shahid Sadoughi Uni Med Sci 2025; 33(6): 9077-83

¹Department of Restorative Dentistry, Dental School, Tehran University of Medical Sciences, Tehran, Iran.

*Corresponding author: Tel: 09133516018, email: behnazbehniafar@yahoo.com