

بررسی فراوانی کلسیفیکاسیون شریان کاروتید در یک جامعه ایرانی با استفاده از رادیوگرافی CBCT

مسعود اسماعیلی^۱، سیدحسین رضوی^۲، شمس‌الدین یوسفی^۳، آمنه حسینی یکانی^۴،
زهرا امیری^{۵*}، یاسر صافی^۶

مقاله پژوهشی

مقدمه: کلسیفیکاسیون در دیواره کاروتید می‌تواند یک آسیب‌شناسی اولیه باشد که تشخیص زودهنگام آن می‌تواند از پیامدهای نامطلوب در بیماران جلوگیری کند. در این مطالعه فراوانی کلسیفیکاسیون شریان کاروتید در یک جامعه ایرانی با استفاده از رادیوگرافی CBCT بررسی شد.

روش بررسی: در این مطالعه توصیفی-مقطعی ۳۲۰ تصویر CBCT (Cone-beam computed tomography) که در سال‌های ۱۳۹۵-۱۳۹۹ در یک مرکز خصوصی رادیولوژی دهان، فک و صورت در تهران تهیه شده بودند، بررسی شدند. سن و جنس بیماران ثبت شده و شریان کاروتید از نظر وجود کلسیفیه در این تصاویر بررسی شد. داده‌ها توسط نرم‌افزار SPSS version 17 و آزمون‌های آماری Chi-Square و t-test تجزیه و تحلیل شدند.

نتایج: نتایج از مجموع رادیوگرافی‌های بررسی شده در ۱۱ مورد (۳/۴ درصد) کلسیفیکاسیون شریان کاروتید در افراد با میانگین سنی $52 \pm 7/55$ سال تشخیص داده شد، که از این تعداد ۸ مورد متعلق به مردان و ۳ مورد متعلق به زنان بود. ارتباط آماری معنی‌داری بین وجود کلسیفیکاسیون شریان کاروتید با جنسیت ($P=0/048$) و سن ($P<0/0001$) بیماران وجود داشت.

نتیجه‌گیری: بر اساس نتایج مطالعه حاضر فراوانی کلسیفیکاسیون شریان کاروتید در جمعیت مورد مطالعه کم بود. فراوانی این عارضه در افراد با سن بالاتر و مردان بیشتر بود.

واژه‌های کلیدی: کلسیفیکاسیون عروق، شریان کاروتید، CBCT

ارجاع: اسماعیلی مسعود، رضوی سیدحسین، یوسفی شمس‌الدین، حسینی یکانی آمنه، امیری زهرا، صافی یاسر. بررسی فراوانی کلسیفیکاسیون شریان کاروتید در یک جامعه ایرانی با استفاده از رادیوگرافی CBCT. مجله علمی پژوهشی دانشگاه علوم پزشکی شهید صدوقی یزد ۱۴۰۴؛ ۳۳ (۱): ۲۴-۸۶۱۷.

۱- متخصص رادیولوژی دهان، فک و صورت، گرگان، ایران.

۲- گروه رادیولوژی دهان، فک و صورت. دانشکده دندانپزشکی، دانشگاه علوم پزشکی شهید صدوقی یزد، ایران.

۳- دندانپزشک عمومی، یزد، ایران.

۴- گروه دندانپزشکی اجتماعی. دانشکده دندانپزشکی، دانشگاه علوم پزشکی شهید صدوقی یزد، ایران.

۵- گروه دندانپزشکی کودکان، دانشکده دندانپزشکی، دانشگاه علوم پزشکی شهید صدوقی یزد، ایران.

۶- متخصص رادیولوژی دهان، فک و صورت، تهران، ایران.

* (نویسنده مسئول): تلفن: ۰۹۱۸۶۳۵۵۹۷۸، پست الکترونیکی: zahra1991amiri@gmail.com، صندوق پستی: ۸۹۱۴۸۱۵۶۶۷

مقدمه

آترواسکلروز در نتیجه رسوب لیپید بر دیواره رگ‌ها ایجاد شده و می‌تواند موجب تنگی عروق و آسیب‌های شدید در بدن بیماران شود (۱). آترواسکلروز کاروتید یکی از علل مهم سکتة مغزی ایسکمیک است (۲) و در بیماران مبتلا به تنگی شدید اندارتراکتومی کاروتید (CEA) به‌طور قابل‌توجهی بیشتر رخ می‌دهد (۳). کلسیفیکاسیون در دیواره کاروتید می‌تواند یک آسیب‌شناسی اولیه باشد، که بسیار قبل از تنگی پلاک رخ می‌دهد و از این‌رو به عنوان تصلب شرایین توصیف می‌شود. کلسیفیکاسیون شریان کاروتید (CAC) اغلب با تنگی چشمگیر (> ۵۰ درصد) تشخیص داده می‌شود (۴). تشخیص آن با استفاده از توموگرافی کامپیوتری پرتو مخروطی (CBCT) توسط دندانپزشکان امکانپذیر است. این تکنیک رادیوگرافی سه بعدی در برنامه‌ریزی درمان ایمپلنت برای کمک به دندانپزشکان برای تعیین حجم و ابعاد استخوان برای کاشت ایمپلنت مورد استفاده قرار می‌گیرد، که به‌طور بالقوه یافته‌های همزمان را به تصویر می‌کشد (۵)، CBCT هم‌چنین می‌تواند یافته‌های طبیعی و پاتولوژیک مربوط به ساختارهای استخوانی ستون فقرات گردنی و قاعده جمجمه و هم‌چنین برخی از بافت‌های نرم را آشکار کند (۶). مدیریت مناسب یافته‌های تصادفی مانند کلسیفیکاسیون شریان کاروتید می‌تواند از پیامدهای نامطلوب در این بیماران جلوگیری کند (۷). از آنجا که تشخیص زود هنگام کلسیفیکاسیون شریان کاروتید توسط دندانپزشکان می‌تواند به پیشگیری و کاهش اختلالات سربروواسکولار کمک کند و هم‌چنین با توجه به این‌که در جستجوهای انجام شده، مطالعه مشابه داخلی که از رادیوگرافی CBCT جهت تشخیص کلسیفیکاسیون شریان کاروتید استفاده نموده باشند، یافت نشد، هم‌چنین دقت بالای این رادیوگرافی در تشخیص کلسیفیکاسیون، مطالعه حاضر با هدف بررسی فراوانی کلسیفیکاسیون شریان کاروتید در کلیشه‌های رادیوگرافی CBCT انجام شد.

روش بررسی

در این مطالعه توصیفی-مقطعی، ۳۲۰ تصویر CBCT موجود در آرشیو یک مرکز خصوصی رادیولوژی دهان، فک و صورت در شهر تهران بین سال‌های ۱۳۹۵ تا ۱۳۹۹ که جهت معاینات روتین (تشخیص و درمان) مراجعه نموده بودند، بررسی شدند. برای هر بیمار سن و جنس ثبت گردیده و شریان کاروتید داخلی و خارجی در سه بعد اگزیتال، کروئال و ساژیتال جهت تعیین وجود کلسیفیکاسیون مورد ارزیابی قرار گرفت. تصاویری مورد مطالعه قرار گرفتند که حداقل حداقل بین مهره‌های C3 و C4 در مقطع مشخص بودند. جهت رعایت اصول اخلاقی، داده‌های استخراج شده از کلیشه‌های رادیوگرافی CBCT بیماران به‌صورت محرمانه حفظ شد. تصاویر مورد بررسی در این مطالعه با دستگاه تصویربرداری CBCT با نام تجاری Soredex SCANORA® 3Dx ساخت کشور فنلاند (Helsinki) و دارای FOV (7.5 cm × 10.0 cm) و سایز وکسل ۲۰۰ میکرومتر گرفته شده بودند. شرایط اکسپوز دستگاه ۹۰KVP و شدت جریان ۸mA بوده و زمان اکسپوزر دستگاه برای تصاویر ۱۶ ثانیه بوده است.

تمامی تصاویر توسط محقق (دانشجوی دندانپزشکی عمومی) تحت نظارت متخصص رادیولوژی دهان، فک و صورت که هیچ دخالتی در درمان بیماران نداشتند در یک اتاق تاریک با نور کم و با استفاده از مانیتور ۱۸/۵ اینچ با رزولوشن ۷۶۸×۱۳۶۰ پیکسل و در حالی‌که امکان تغییر بزرگ‌نمایی، کنتراست و روشنایی فراهم بود، ارزیابی شد. در صورت مشکل در تشخیص، تصاویر توسط متخصص رادیولوژی دهان و فک بررسی شده و تصمیم واحد گرفته می‌شد.

تجزیه و تحلیل آماری

داده‌ها پس از جمع‌آوری در محیط نرم‌افزار version 16 SPSS وارد شده، جداول و شاخص‌های مورد نیاز تهیه و جهت محاسبات آماری از آزمون‌های Chi-square و T-test استفاده شد. سطح معنی‌داری آماری کمتر ۰/۰۵ در نظر گرفته شد.

نتایج

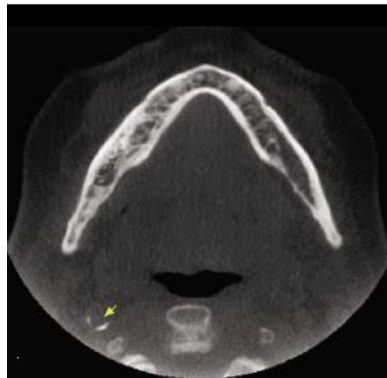از ۳۲۰ رادیوگرافی CBCT مورد بررسی، ۱۸۰ مورد (۵۶/۳ درصد) متعلق به زنان و ۱۴۰ مورد (۴۳/۸ درصد) متعلق به مردان بود. از مجموع رادیوگرافی‌های بررسی شده در ۱۱ مورد (۳/۴ درصد) کلسیفیکاسیون شریان کاروتید تشخیص داده شد، که از این تعداد ۸ مورد در مردان و ۳ مورد در زنان مشاهده شد. نتایج آزمون آماری Chi-Square نشان داد ارتباط آماری معنی‌داری بین وجود کلسیفیکاسیون شریان کاروتید با جنسیت بیماران وجود داشت ($P=0/048$) (جدول و نمودار ۱). میانگین سنی افرادی که کلیشه‌های رادیوگرافی آنها مورد بررسی قرار گرفت $36/78 \pm 12/67$ سال با دامنه سنی ۱۲-۸۶ سال بود. میانگین سنی افرادی که برای آنها کلسیفیکاسیون شریان کاروتید تشخیص داده شد، $52/55 \pm 20/07$ سال بود. نتایج آزمون آماری t-test نشان داد ارتباط آماری معنی‌داری بین وجود کلسیفیکاسیون شریان کاروتید با سن بیماران وجود داشت ($P < 0/001$) (جدول و نمودار ۲).

در مطالعه حاضر فراوانی کلسیفیکاسیون شریان کاروتید ۳/۴ درصد بود. Chicano و همکاران (۸) در یک مطالعه مروری، شیوع CAC نزدیک به تصویر مهره‌های C3-C4 بر روی بافت نرم دور این مهره‌ها را در مطالعات بین ۳-۵ درصد گزارش کرده‌اند، که با نتایج مطالعه حاضر، مطابقت دارد. فامیلی (۹) در مطالعه بر روی ۴۹۰ رادیوگرافی CBCT، شیوع CAC را ۶/۷۶ درصد، Wells (۱۰) در بررسی ۳۰۸ رادیوگرافی CBCT شیوع این ضایعه را ۱۰/۴ درصد، Barghan و همکاران (۶) در بررسی ۴۰۰ رادیوگرافی CBCT فراوانی کلسیفیکاسیون شریان کاروتید خارجی را ۱۰/۴۱ درصد و Bukhari و همکاران (۱۱) با بررسی ۶۰۸ CBCT، موارد بروز CAC را ۱۷/۷۶ درصد گزارش نموده‌اند. با توجه به این که ابزار بررسی در مطالعات مذکور مانند مطالعه حاضر رادیوگرافی CBCT بوده، شیوع بیشتر CAC در این مطالعات را می‌توان به تفاوت در سبک زندگی افراد در جوامع مختلف، سن و نسبت متفاوت زنان و مردان مورد بررسی نسبت داد. به‌طور کلی افزایش درصد فراوانی CAC در مطالعاتی که با استفاده از

رادیوگرافی CBCT انجام شده نشان می‌دهد، که این روش در مقابل روش‌های تصویربرداری دو بعدی مانند پانورامیک در تشخیص CAC در بیماران در معرض خطر برتر است. در مطالعه حاضر میانگین سنی افرادی در آنها CAC مشاهده شد، $52/55 \pm 20/07$ سال بود. در مطالعه Wells (۱۰) نیز میانگین سن نمونه‌ها مانند مطالعه حاضر ۵۲ سال بود. در مطالعات مشابه دیگر مانند مطالعه توکلی و مهران (۱۲) و فامیلی (۹) نیز از سن به عنوان ریسک فاکتور مهمی برای CAC یاد شده است، هم‌چنین به گزارش Mutalik و Tadinada (۱۳) تعداد و شدت کلسیفیکاسیون نیز با افزایش سن افزایش می‌یابد. سن بالا در مطالعات متعددی که در بررسی تنگی عروق انجام شده به عنوان یکی از مهم‌ترین عوامل تصلب شرایین نام برده شده است. به‌نظر می‌رسد، سن بالا یکی از عوامل اصلی در احتمال بروز CAC در بیماران نیز می‌باشد (۱۰). نتایج مطالعه حاضر نشان داد فراوانی CAC در مردان (۸ مورد) به‌طور معنی‌داری بیشتر از زنان (۳ مورد) بود. که با نتایج اکثر مطالعات مشابه هم‌خوانی دارد. به عنوان مثال نتایج مطالعه مهران (۱۴) نشان داد از ۱۰ مورد شریان کاروتید یافت شده ۷ مورد متعلق به مردان و ۳ مورد متعلق به زنان بود. هم‌چنین در مطالعه ایمانی‌مقدم (۱۵) فراوانی آترومای کاروتید در مردان نسبت به زنان بیشتر بود، به‌طوری که از مجموع ۵ مورد آترومای کاروتید، ۴ مورد در مردان و ۱ مورد در زنان مشاهده شد. در مطالعه Friedlander (۱۶) نیز نسبت ابتلای مردان به آتروما به زنان ۳ به ۱ و در مطالعه Kansu (۱۷) و Bukhari و همکاران (۱۱) نسبت مردان مبتلا نسبت به زنان ۲ به ۱ گزارش شده، در مطالعه Johansson و همکاران (۱۸) و Wells (۱۰) هم شیوع این ضایعه در مردان بیشتر از زنان ذکر گردیده است. وی ارتباط آماری معنی‌داری بین سیگار کشیدن، مصرف بیش از حد الکل و وجود کلسیفیکاسیون شدید در مردان مشاهده کرد. Dossabhoy و Ary (۱۹) نیز عنوان کرده‌اند بیماری آترواسکلروتیک شریان کاروتید در مردان نسبت به زنان شیوع بیشتری دارد. با این حال، پیامدهای مربوط به بیماری‌های کاروتید در زنان بدتر است. طبق گفته این

جمعیت عمومی کم است، غربالگری معمول برای تنگی کاروتید در بزرگسالان توصیه نمی‌شود (۱۹). اما به اعتقاد Barghan و همکاران (۶) مرور جامع تصاویر CBCT فراتر از منطقه مورد نظر، به‌ویژه یافته‌های تصادفی در قاعده جمجمه، مهره‌های گردن، راه هوایی حلق و بافت نرم، برای جلوگیری از پیشرفت ضایعات بالینی مهم ضروری است.

محققین تحقیقات نشان داده است که این نابرابری‌ها به دلیل عوامل متعددی از جمله نژاد، پاتوفیزیولوژی بیماری، دسترسی به مراقبت، تبعیض در ارائه خدمات و وضعیت اجتماعی-اقتصادی است (۱۹). در مطالعه دیگری دلیل این نابرابری را به بالاتر بودن بعضی عوامل خطر از جمله کشیدن سیگار در مردان نسبت داده‌اند (۱۷). با توجه به این که شیوع CAC در



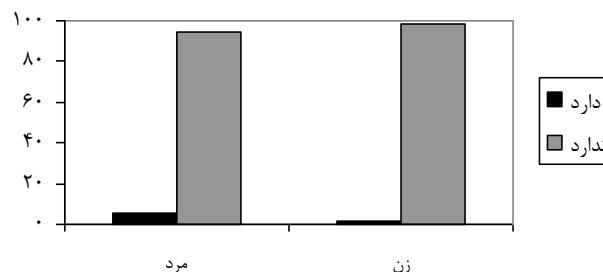
تصویر ۱: کلسیفیکاسیون شریان کاروتید در رادیوگرافی CBCT

جدول ۱: توزیع فراوانی کلسیفیکاسیون شریان کاروتید بر حسب جنسیت

کلسیفیکاسیون شریان کاروتید	مرد		زن		جمع	
	تعداد	درصد	تعداد	درصد	تعداد	درصد
دارد	۸	۵/۷	۳	۱/۷	۱۱	۳/۴
ندارد	۱۳۲	۹۴/۳	۱۷۷	۹۸/۳	۳۰۹	۹۶/۶
جمع	۱۴۰	۱۰۰	۱۸۰	۱۰۰	۳۲۰	۱۰۰

Chi-Square Test

P=۰/۰۴۸



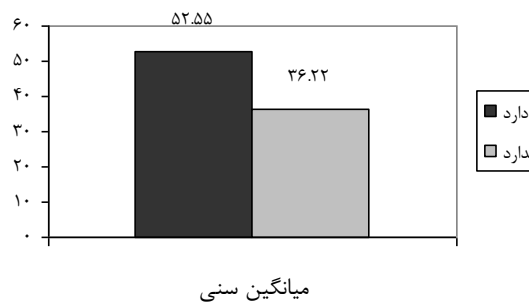
نمودار ۱: توزیع فراوانی کلسیفیکاسیون شریان کاروتید بر حسب جنسیت

جدول ۲: توزیع فراوانی کلسیفیکاسیون شریان کاروتید برحسب سن

سن	تعداد	انحراف معیار ± میانگین
دارد	۱۱	۵۲/۵۵ ± ۲۰/۰۷
ندارد	۳۰۹	۳۶/۲۲ ± ۱۲/۰۰
جمع	۳۲۰	۳۶/۷۸ ± ۱۲/۶۷

t-tests

$P < 0.0001$



نمودار ۲: توزیع فراوانی کلسیفیکاسیون شریان کاروتید برحسب سن

حامی مالی: دانشگاه علوم پزشکی شهید صدوقی یزد

تعارض در منافع: وجود ندارد.

ملاحظات اخلاقی

این مطالعه در «کمیته اخلاق در پژوهش دانشگاه علوم پزشکی شهید صدوقی یزد» به شماره IR.SSU.REC.1400.018 به تصویب رسیده است.

مشارکت نویسندگان

در ارائه ایده، مسعود اسماعیلی و سیدحسین رضوی، در طراحی مطالعه، شمس‌الدین یوسفی و یاسر صافی در جمع‌آوری داده‌ها، آمنه حسینی یکانی و زهرا امیری در تجزیه و تحلیل داده‌ها مشارکت داشته و همه نویسندگان در تدوین، ویرایش اولیه و نهایی مقاله و پاسخگویی به سوالات مرتبط با مقاله سهیم هستند.

نتیجه‌گیری

بر اساس نتایج، فراوانی کلسیفیکاسیون شریان کاروتید در مردان و افراد میانسال بیشتر بود. با توجه به فراوانی کلسیفیکاسیون شریان کاروتید در رادیوگرافی CBCT به‌نظر می‌رسد این رادیوگرافی علاوه بر استفاده تشخیصی در دندانپزشکی برای کشف ضایعاتی مانند کلسیفیکاسیون شریان کاروتید مفید می‌باشد. با توجه به قابلیت CBCT در بررسی لندمارک‌ها در پلن‌های نان ارتوگنال، بررسی مسیر شریان‌ها به راحتی با رسم پلن‌های نان ارتوگنال قابل بررسی است که مزیت این مدالیته نسبت به CT را بیان می‌کند. پیشنهاد می‌گردد از این رادیوگرافی به منظور تشخیص کلسیفیکاسیون شریان کاروتید استفاده گردد.

سپاس‌گزاری

مقاله حاضر برگرفته از رساله دکتری دندانپزشکی به شماره ۱۱۶۸ مصوب در شورای پژوهشی دانشکده دندانپزشکی یزد می‌باشد.

References:

- 1-Hekmatnia A, Pourmoghaddas A. *Prevalence of Increased Intima-Media Thickness Ratio of Carotid Arteries in Patients with Coronary Artery Disease*. J Inflamm Dis 2003; 7(2): 105-10.[Persian]
- 2-Grau AJ, Weimar C, Buggle F, Heinrich A, Goertler M, Neumaier S, et al. *Risk Factors, Outcome, and Treatment in Subtypes of Ischemic Stroke: The German Stroke Data Bank*. Stroke 2001; 32(11): 2559-66.
- 3-Chaturvedi S, Bruno A, Feasby T, Holloway R, Benavente O, Cohen SN, et al. *Carotid Endarterectomy--An Evidence-Based Review: Report of the Therapeutics and Technology Assessment Subcommittee of the American Academy of Neurology*. Neurology 2005; 65(6): 794-801.
- 4-Garoff M, Johansson E, Ahlqvist J, Jäghagen EL, Arnerlöv C, Wester P. *Detection of Calcifications in Panoramic Radiographs in Patients with Carotid Stenoses $\geq 50\%$* . Oral Surg Oral Med Oral Pathol Oral Radiol 2014; 117(3): 385-91.
- 5-Allareddy V, Vincent SD, Hellstein JW, Qian F, Smoker WRK, Ruprecht A. *Incidental Findings on Cone Beam Computed Tomography Images*. Int J Dent 2012; 2012: 871532.
- 6-Barghan S, Tahmasbi Arashlow M, Nair MK. *Incidental Findings on Cone Beam Computed Tomography Studies Outside of the Maxillofacial Skeleton*. Int J Dent 2016; 2016: 9196503.
- 7-Çakur B, Sümbüllü M, Dağistan S, Durna D. *The Importance of Cone Beam CT in the Radiological Detection of Osteomalacia*. Dentomaxillofac Radiol 2012; 41(1): 84-8.
- 8-Cakur B, Sümbüllü MA, Dagistan S, Durna D. *Panoramic Radiograph as a Method for Detecting Calcified Atheroma Plaques*. Review of literature. Medicina Oral, Patologia Oral Y Cirugia Bucal 2006; 11(3): E261-6.
- 9-Famili A. *Prevalence of Carotid Atheroma on Cone Beam Computed Tomography [thesis]*. Tehran: Shahid Beheshti University of Medical Sciences and Health Services; 2017.
- 10-Wells AB. *Incidence of Soft Tissue Calcifications of the Head and Neck Region on Maxillofacial Cone Beam Computed Tomography[Electronic Theses and Dissertations]*. University of Louisville; 2011.
- 11-Bukhari J, Mahdian M, Colosi D. *Carotid Artery Calcifications Detected by CBCT in Patients with a History of Hypertension*. Oral Surg Oral Med Oral Pathol Oral Radiol 2019; 128(4): e156.
- 12-Dhake P, Nagpal D, Chaudhari P, Lamba G, Hotwani K, Singh P. *Buffered Articaine Infiltration for Primary Maxillary Molar Extractions: A Randomized Controlled Study*. J Dent Anesth Pain Med 2022; 22(5): 387-94.
- 13-Mutalik S, Tadinada A. *Assessment of Relationship between Extracranial and Intracranial Carotid Calcifications-A Retrospective Cone Beam Computed Tomography Study*. Dentomaxillofac Radiol 2019; 48(8): 20190013.
- 14-Slevin M, Wang Q, Font MA, Luque A, Juan-Babot O, Gaffney J, et al. *Atherothrombosis and Plaque Heterology: Different Location or a Unique Disease?* Pathobiology 2008; 75(4): 209-25.

- 15-ImaniMoghaddam M, JavadzadehBluori A, AhmadianYazdi A, Daneshvar F. *A One Year Prevalence Study on Soft Tissue Opacities in Panorarnic Radiography in Patients Referred to Radiology Department of Mashhad Dental School.* J Mashhad Dent Sch 2011; 34(4): 271-80.[Persian]
- 16-Friedlander AH, Cohen SN. *Panoramic Radiographic Atheromas Portend Adverse Vascular Events.* Oral Surg Oral Med Oral Pathol Oral Radiol Endod 2007; 103(6): 830-5.
- 17-Kansu O, Ozbek M, Avcu N, Gençtoy G, Kansu H, Turgan C. *The Prevalence of Carotid Artery Calcification on the Panoramic Radiographs of Patients with Renal Disease.* Dentomaxillofac Radiol 2005; 34(1): 16-9.
- 18-Johansson EP, Ahlqvist J, Garoff M, Karp K, Jäghagen EL, Wester P. *Ultrasound Screening for Asymptomatic Carotid Stenosis in Subjects with Calcifications in the Area of the Carotid Arteries on Panoramic Radiographs: A Cross-Sectional Study.* BMC Cardiovas Disord 2011; 11(1): 44.
- 19-Dossabhoy S, Arya S. *Epidemiology of Atherosclerotic Carotid Artery Disease.* Semin Vasc Surg 2021; 34(1): 3-9.

Frequency of Carotid Artery Calcification: A Cone-Beam Computed Tomography Radiography in an Iranian Population

Masoud Esmaeili¹, Seyed Hossein Razavi², Shamsoddin Yousefi³, Ameneh Hosseini-Yekani⁴,
Zahra Amiri^{*5}, Yaser Safi⁶

Original Article

Introduction: Calcification of the carotid artery wall can serve as a primary pathology that early detection can prevent adverse outcomes in patients. Therefore, in this study, the prevalence of carotid artery calcification in an Iranian population was assessed by CBCT radiography.

Methods: In this cross-sectional descriptive study, 320 CBCT images taken at a private oral and maxillofacial radiology center in Tehran City during 1395-1399 were reviewed. The patients' age and gender were recorded, and these images were used to examine the carotid artery for calcification. Data were analyzed using SPSS17 software along with Chi-Square and t-test analyses.

Results: Out of all radiographs, carotid artery calcification was diagnosed in 11 cases (3.4%) among patients with a mean age of 52.55 ± 20.07 years, including 8 men and 3 women. A statistically significant association was found between carotid artery calcification and both sex ($P = 0.048$) and age ($P = 0.000$) of the patients.

Conclusion: Based on the results of the present study, the frequency of carotid artery calcification was low in the study population. The frequency of this complication was higher in older people and men.

Keywords: Vascular calcification, Carotid artery, CBCT.

Citation: Esmaeili M, Razavi S.H, Yousefi SH, Hosseini-Yekani A, Amiri, Safi Y. **Frequency of Carotid Artery Calcification: A Cone-Beam Computed Tomography Radiography in an Iranian Population.** J Shahid Sadoughi Uni Med Sci 2025; 33(1): 8617-24.

¹Oral and maxillofacial radiologist, Private office, Gorgan, Iran.

²Department of Oral and Maxillofacial Radiology, Faculty of Dentistry, Shahid Sadoughi University of Medical Sciences, Yazd, Iran

³Dentist, Private office, Yazd, Iran.

⁴Department of Dental Public Health, School of Dentistry, Shahid Sadoughi University of Medical Sciences, Yazd, Iran.

⁵Department of Pediatric Dentistry, School of Dentistry, Shahid Sadoughi University of Medical Sciences, Yazd, Iran.

⁶Department of Oral and Maxillofacial Radiology, School of Dentistry, Shahid Beheshti University of Medical Sciences, Tehran, Iran.

*Corresponding author: Tel: 09186355978, email: zahra1991amiri@gmail.com