

CASE REPORT

ترمیم مهره از طریق پوست (Percutaneous Vertebroplasty)

دکتر سید محمد جلیل ابریشم*^۱، دکتر حمیدرضا عباسی^۲، دکتر محمدرضا حاجی اسماعیلی^۳، شاهرخ باستانی^۴

چکیده

ترمیم مهره از طریق پوست (Percutaneous Vertebroplasty) از روشهای درمانی جدید آسیب های ستون فقرات می باشد که برای ترمیم شکستگی های پاتولوژیک از جمله شکستگی های استئوپروتیک مهره ها کاربرد دارد. ترمیم مهره از طریق پوست درمان مناسبی برای شکستگی های پاتولوژیک مهره هایی است که مقاوم به سایر درمان ها می باشند. با توجه به این که این روش با آسیب نسبی کمی همراه است، خطرات جراحی باز را ندارد و بیمار به سرعت راه می افتد می تواند روشی مناسب و در بسیاری از موارد تنها روش انتخاب باشد.

در این مقاله اولین مورد ترمیم مهره از طریق پوست که در شهر یزد انجام گرفت گزارش میگردد این عمل که در اردیبهشت ماه ۱۳۸۶ در بیمارستان آموزشی شهید صدوقی یزد بر روی مرد ۷۲ ساله ای که دارای شکستگی پاتولوژیک دو مهره کمری بوده و از درد و ناتوانی شکایت داشته و کاندید عمل باز هم نبود انجام شده است.

واژه های کلیدی: Percutaneous - Vertebroplasty - Compression fracture

مقدمه

روش های رایج درمانی جهت شکستگی مهره های ناشی از پوکی استخوان، کمربند، داروی ضد التهاب و مسکن است ولی این روش های درمانی طولانی مدت بوده و در برخی موارد بیماران پاسخ مطلوبی به درمان نمی دهند. در روش ترمیم مهره از طریق پوست (percutaneous vertebroplasty) بهبودی سریع برگشت عملکرد روزانه سریع و بدون نیاز به درمان های طولانی

مدت می باشد.

ورتروپلاستی پرکوتانئوس یا سمنتوپلاستی یا پکینگ مهره ای با سیمان اکریلیک (polymethylmethacrylate [PMMA]) در مهار درد کلاپس پاتولوژیک مهره ها و برگرداندن کلاپس مهره ای کاربرد دارد به عبارتی در مهار درد مزمن و ناتوان کننده بیماران استفاده می شود^(۱). Galibert و همکارانش اولین مورد آن را در سال ۱۹۸۴ شرح دادند^(۲) و تا کنون روشهای متفاوتی برای آن بیان شده است^(۳،۴،۵).

با توجه به اینکه ترمیم مهره از طریق پوست درمان مناسبی برای شکستگی های پاتولوژیک مهره ها می باشد که مقاوم به اکثر درمان ها می باشند و طی آن آسیب نسبی کمتری ایجاد می شود و خطرات جراحی باز را ندارد و بیمار به سرعت راه می افتد می تواند

* نویسنده مسئول: استادیار گروه ارتوپدی

تلفن همراه: ۰۹۱۳۱۵۱۰۵۲۷، تلفن ۸۲۲۴۰۰۰ - شماره ۸۲۲۴۱۰۰ - ۰۳۵۱

Email: smj_abrisham@ssu.ac.ir

۲- استادیار گروه بیهوشی

۳- دستیار گروه بیهوشی

۴- مربی هوشبری

۲۳۸۱- دانشگاه علوم پزشکی و خدمات بهداشتی درمانی شهید صدوقی یزد

تاریخ پذیرش: ۱۳۸۶/۹/۱۵

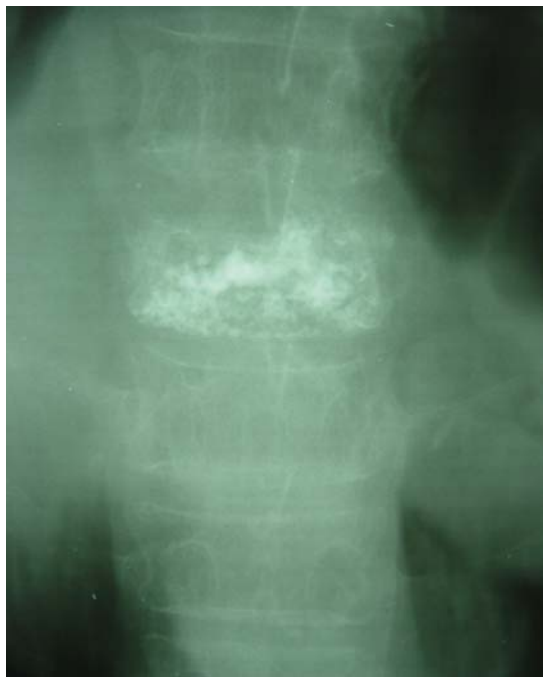تاریخ دریافت: ۱۳۸۶/۷/۲۵

روشی جذاب و در بسیاری از موارد تنها انتخاب باشد^(۱).

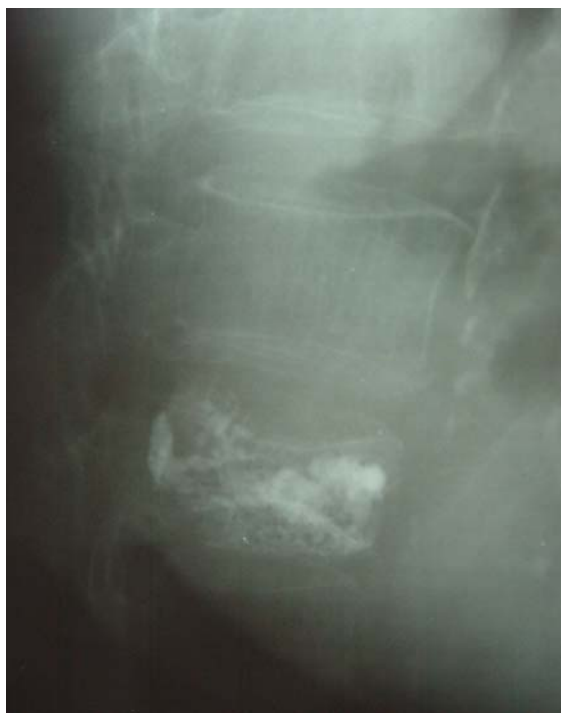در این مقاله اولین مورد ترمیم مهره از طریق پوست را که در اردیبهشت ماه ۱۳۸۶ در بیمارستان آموزشی شهید صدوقی یزد بر روی مرد ۷۲ ساله ای مورد شکستگی پاتولوژیک دو مهره کمری و از درد و ناتوانی شاکی و کاندید عمل باز هم نبود گزارش می گردد.

معرفی مورد

بیمار مردی ۷۲ ساله که به دلیل کمردرد شدید موضعی در قسمت تحتانی سینه ای و کمری از ۸ ماه قبل، با تشدید پس از فعالیت و غیرانتشاری مراجعه کرده بود. در معاینه فیزیکی، لمس مهره های قسمت تحتانی سینه ای و کمری حساس بود سایر معاینات طبیعی بود. بررسی های آزمایشگاهی طبیعی بود و در رادیوگرافی به عمل آمده شکستگی به دلیل پوکی استخوان در مهره های L2 و L4 داشته است و در MRI انجام شده موارد فوق به تایید رسید. (عکس های ۱ و ۲). درد بیمار به درمانهای محافظه کارانه از قبیل کمربند، دارو، استراحت و فیزیوتراپی جواب نداده است. بیمار با تشخیص شکستگی پاتولوژیک استئوپروتییک با بیهوشی عمومی تحت درمان ورتبروپلاستی قرار گرفت و ضمن این پروسه با سوزن شماره ۱۸ تحت کنترل فلوروسکوپی وارد پدیکل مهره و سپس وارد تنه مهره شدیم و وضعیت سوزن را با رخ و نیمرخ کنترل کردیم سپس یک تا دو سی سی سیمان استخوانی به داخل تنه مهره تحت کنترل فلوروسکوپی تزریق کردیم. پس از ۲۴ ساعت در حالی که از درد شکایت نداشت و بدون دستور دارویی از بیمارستان ترخیص گردید. در پیگیری به عمل آمده بعد از ۴ ماه بیمار همچنان در ناحیه شکستگی قبلی بدون درد است.



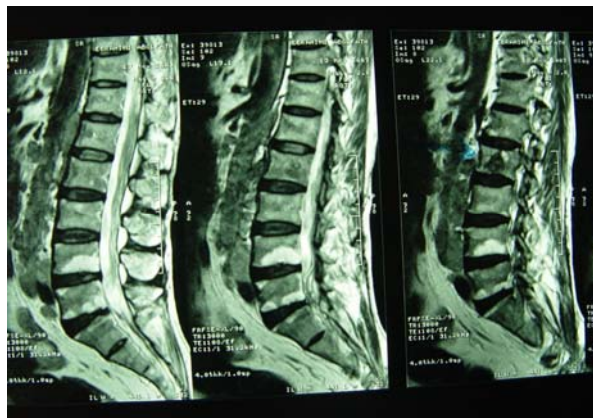
شکل ۱-۲: بعد از عمل در حالت رخ



شکل ۲-۲: بعد از عمل در حالت نیم رخ

بحث

ترمیم مهره از طریق پوست (percutaneous vertebroplasty) از روشهای درمانی آسیب های مهره می باشد که برای ترمیم شکستگی های پاتولوژیک مهره ها نظیر موارد



شکل (۱): قبل از عمل

**جدول (۱): اندیکاسیون ها و کنترا اندیکاسیون های
ورتبروپلاستی از راه پوست**

اندیکاسیون ها	کنترا اندیکاسیون ها
آنژیوم های مهره ای علامت دار	تمایل به خونریزی
تومورهای مهره ای و استابولار	عفونت موضعی
دردناک (سرطان ها)	ضایعات گسترش یابنده به
شکستگی های دردناک مهره ای	فضای اپیدورال متاستازهای
در اثر پوکی استخوان	منتشر

نشت سیمان به فضاهای اطراف، وریدهای اپیدورال و فورامن عصبی اتفاق می افتد و جدی ترین عارضه آن فشار روی نخاع و عواقب آن می باشد که با افزودن به ماده حاجب به اوپاسیتی سیمان تزریق شده و گاید دقیق فلوروسکپی قابل پیشگیری است^(۵). در مطالعه دکتر افشین گنجی و همکارانش در فرانسه بر روی ۸۰۰ مورد تنها ۳ مورد نشت سیمان به فورامن عصبی گزارش شده که با درد بین دنده ای تظاهر پیدا کرده است و با تزریق موضعی کورتن درمان شده است^(۱). در موارد شدید این عارضه، مشاوره و همراهی تیم ارتوپدی و جراحی اعصاب کمک کننده خواهد بود.

نشت سیمان به داخل دیسک بین مهره ای معمولاً تظاهر بالینی ندارد و ممکن است باعث افزایش خطر کلاپس مهره مجاور شود^(۵).

نشت سیمان به وریدهای مهره ای می تواند باعث آمبولی ریوی سیمان و پیرو آن انفارکتوس ریه شود^(۶،۷،۸).

نشت سیمان به بافت نرم پاراورتبرال اهمیت بالینی ندارد^(۹). نشت سیمان به شریان های اینترکوستال نیز اهمیت بالینی ندارد و Scan CT کنترل برای تشخیص آن باید صورت گیرد.

رضایت از نتیجه درمان در استئوپروزهای شدیداً دردناک در ۷۸٪ موارد، تومورهای استخوانی در ۸۳٪ موارد و در همائژیوم های علامت دار استخوانی ۷۳٪ می باشد^(۱۰،۱۱،۱۲).

نتیجه گیری

ورتبروپلاستی پرکوتانوس در مهار دردهای پاتولوژی های استخوانی مهره ها ارزش زیادی دارد و انتخاب درست بیمار، جاگذاری دقیق نیدل با راهنمای فلوروسکوپ، تزریق به موقع سیمان و تجربه نقش زیادی در موفقیت این روش دارد^(۱۳) و انجام این پروسه تحت بی حسی موضعی می تواند از میزان تهاجمی بودن پروسه بکاهد.

آنژیوم های مهره ای علامت دار، تومورهای مهره ای دردناک و شکستگی های دردناک مهره ای در اثر پوکی استخوان کاربرد دارد و در موارد تمایل به خونریزی، عفونت موضعی، ضایعات گسترش یابنده به فضای اپیدورال و متاستازهای منتشر ممنوعیت دارد^(۱). در جدول (۱) اندیکاسیون ها و کنترا اندیکاسیون های این روش درمانی ارایه شده است.

این فرایند طی بی حسی موضعی و در وضعیت دمر (پرون) برای موارد توراسیک و کمری و خوابیده به پشت برای موارد گردنی انجام می شود. سوزن شماره ۱۵ برای پروسه های گردنی و ۱۰ برای پروسه های توراسیک و کمری استفاده می شود. برای گاید حرکت سوزن و محافظت از ریشه های عصبی و احشای مجاوراز فلوروسکوپ C-arm یا سی تی اسکن و فلوروسکوپ بای پلان استفاده می شود^(۳).

به منظور افزایش اوپاسیتی سیمان اکریلیک در فاز پلی مریزه شده به آن تانتانوم اضافه می شود. تزریق سیمان به آهستگی و با هدایت دقیق فلوروسکوپ انجام و به محض مشاهده گسترش پاراورتبرال یا اپیدورال سیمان یا پر شدن یک چهارم خلفی مهره تزریق متوقف می گردد^(۱،۳).

درد موقت تا ۲۴ ساعت پس از تزریق برطرف می شود و با حجم سیمان تزریق شده رابطه دارد و حجم مناسب سیمان در موارد معمول ۱-۲ سی سی در هر طرف است^(۴).

مکانیسم اثر ضد درد سیمان مورد استفاده در ورتبروپلاستی به خوبی بیان نشده است ولی با تزریق حتی ۲ سی سی از PMMA تسکین درد ایجاد می شود که در این مورد حد اقل اثر تجامد consolidation effect را دارد. PMMA به خاطر پلیمریزه شدن و تولید حرارت و خواص شیمیایی روی سلولهای متاستاتیک اثر سیتوتوکسیک دارد^(۱).

شایع ترین عارضه آن نشت سیمان می باشد^(۵) و دومین عارضه شایع آن عفونت موضعی محل تزریق است. واکنش های آلرژیک و افزایش فشار خون در این روش کمتر از موارد کاربرد سیمان ارتوپدی دیده می شود^(۱). عوارض جدی این فرایند نظیر آمبولی سیمان می تواند خطرناک باشد. اخیراً یک مورد آمبولی سیمان ۵ سال پس از انجام این پروسه گزارش شده است^(۶)

References:

- 1- Afshin Gangi, Stephane Guth, Jean Pierre Imbert, Horia Marin, and Jean-Louis Dietemann "Percutaneous Vertebroplasty: Indications, Technique, and Results." Radiographics, Mar 2003; 23: 10.
- 2- Galibert P, Deramond H, Rosat P, Le Gars D. "Preliminary note on the treatment of vertebral angioma by percutaneous acrylic vertebroplasty." Neurochirurgie 1987; 33:166-168.
- 3- John M. Mathis, Wade Wong "Percutaneous Vertebroplasty: Technical Considerations." J. Vasc. Interv. Radiol. Aug 2003; 14: 953 - 960.
- 4- Zoarski GH, Snow P, Olan WJ. "Percutaneous vertebroplasty for osteoporotic compression fractures: quantitative prospective evaluation of long-term outcomes." J Vasc Interv Radiol 2002; 13:139-148.
- 5- Peh WC, Gilula LA, Peck DD. "Percutaneous vertebroplasty for severe osteoporotic vertebral body compression fractures." Radiology 2002; 223:121-126.
- 6- Kyoung J. Lim, Seung Z. Yoon, Yun-Seok Jeon, Jae H. Bahk, Chong S. Kim, Jong-Hwan Lee, and Jin Wook Ha "An Intraatrial Thrombus and Pulmonary Thromboembolism as a Late Complication of Percutaneous Vertebroplasty." Anesth. Analg., Apr 2007; 104: 924 - 926.
- 7- Hsueh-Lin Chen, Chih-Shung Wong, Shung-Tai Ho, Fang-Lin Chang, Che-Hao Hsu, and Ching-Tang Wu "A Lethal Pulmonary Embolism During Percutaneous Vertebroplasty." Anesth. Analg., Oct 2002; 95: 1060.
- 8- Bernard Padovani, Olivier Kasriel, Philippe Brunner, and Paula Peretti-Viton "Pulmonary Embolism Caused by Acrylic Cement: A Rare Complication of Percutaneous Vertebroplasty." Am. J. Neuroradiol., Mar 1999; 20: 375.
- 9- M.M.H. Teng, H. Cheng, D.M.-T. Ho, and C.-Y. Chang "Intraspinal Leakage of Bone Cement after Vertebroplasty: A Report of 3 Cases." Am. J. Neuroradiol., Jan 2006; 27: 224 - 229.
- 10- Huy M. Do, Brian S. Kim, Mary L. Marcellus, Lisa Curtis, and Michael P. Marks "Prospective Analysis of Clinical Outcomes after Percutaneous Vertebroplasty for Painful Osteoporotic Vertebral Body Fractures." Am. J. Neuroradiol., Aug 2005; 26: 1623 - 1628.
- 11- Héctor Manuel Barragán-Campos, Jean-Noël Vallée, Daouda Lo, Evelyne Cormier, Beatrix Jean, Michèle Rose, Pascal Astagneau, and Jacques Chiras "Percutaneous Vertebroplasty for Spinal Metastases: Complications Radiology, Jan 2006; 238: 354 - 362.
- 12- Avery J. Evans, Mary E. Jensen, Kevin E. Kip, Andrew J. DeNardo, Gregory J. Lawler, Geoffrey A. Negin, Kent B. Remley, Selene M. Boutin, and Steven A. Dunnagan. "Vertebral Compression Fractures: Pain Reduction and Improvement in Functional Mobility after Percutaneous Polymethylmethacrylate Vertebroplasty Retrospective Report of 245 Cases." Radiology, Feb 2003; 226: 366.
- 13- M.J. Bernadette Stallmeyer, Gregg H. Zoarski, and Abraham M. Obuchowski "Optimizing Patient Selection in Percutaneous Vertebroplasty." J. Vasc. Interv. Radiol., Jun 2003; 14: 683 - 696.