

## دریچه آئورت چهار لتی – گزارش موردی

مهدی حدادزاده نیری<sup>۱</sup>، حبیب‌الله حسینی<sup>۲</sup>، محمدعلی منصوری<sup>۳</sup>، محمدحسن عبداللہی<sup>۳\*</sup>

### گزارش مورد

**مقدمه:** دریچه آئورت چهار لتی (QAV) Quadricuspid Aortic Valve یک بیماری مادرزادی قلبی نادر که دارای ۴ لت که لت‌ها دارای اندازه یکسان یا متفاوت است. مورد نادرتر QAV با تنگی دریچه آئورت است. تشخیص آن یک چالش بوده و بیشتر در بیماران مبتلا به نارسایی آئورت رخ می‌دهد. میزان بروز این بیماری بین ۰/۰۱۳٪ تا ۰/۰۴۳٪ تخمین زده شده است. این مشکل اولین بار توسط بابینگتون در سال ۱۸۴۷ گزارش شد و از آن زمان تقریباً ۳۰۰ مورد منتشر شده است. این بیماری به‌طور پراکنده با نقایص مادرزادی قلبی عروقی اضافی همراه است که بی‌نظمی‌های عروق کرونر شایع‌ترین آن‌ها است. در بیش از نیمی از موارد منتشر شده، QAV منجر به ایجاد پیشرونده نارسایی آئورت (AR) معمولاً بدون تنگی آئورت، به‌ویژه در میان بیماران مسن شده است، که اغلب پس از ۵۰ سالگی نیاز به مداخله جراحی دارند.

بیماری با نارسایی شدید (AI) و تنگی متوسط دریچه آئورت (AS) و تنگی عروق کرونر Left Main و 3 Vessels diseases عروق گزارش می‌کنیم، این بیمار کاندید تعویض دریچه آئورت و جراحی بای پس عروق کرونر بوده که به‌صورت تصادفی با QAV در طی جراحی تشخیص داده شد.

**واژه‌های کلیدی:** دریچه آئورت، جراحی قلب، جراحی دریچه، بیماری دریچه آئورت چهار لتی

**ارجاع:** حدادزاده نیری مهدی، حسینی حبیب‌الله، منصوری محمدعلی، عبداللہی محمدحسن. دریچه آئورت چهار لتی – گزارش موردی. مجله علمی پژوهشی دانشگاه علوم پزشکی شهید صدوقی یزد ۱۴۰۳؛ ۳۲ (۱۲): ۶۸-۸۴۶۳.

۱- گروه جراحی قلب و عروق، دانشکده پزشکی، دانشگاه علوم پزشکی شهید صدوقی، یزد، ایران.

۲- گروه بیهوشی و مراقبت‌های ویژه، دانشکده پزشکی، دانشگاه علوم پزشکی شهید صدوقی، یزد، ایران.

۳- گروه تکنولوژی اتاق عمل و بیهوشی، دانشکده پیراپزشکی یزد، دانشگاه علوم پزشکی شهید صدوقی، یزد، ایران.

\* (نویسنده مسئول): تلفن: ۰۹۱۳۱۵۲۱۵۲۹، پست الکترونیکی: mhabdollahi1348@gmail.com، صندوق پستی: ۸۹۱۶۸۷۶۷۰۴

## مقدمه

دریچه آئورت چهار لتی (Quadracuspid Aortic Valve) (QAV) یک بیماری مادرزادی قلبی نادر است و دارای ۴ لت که لت‌ها دارای اندازه یکسان یا متفاوت است، می‌باشد. مورد نادرتر QAV با تنگی دریچه آئورت است. تشخیص آن یک چالش بوده و بیشتر در بیماران مبتلا به نارسایی آئورت رخ می‌دهد. میزان بروز این بیماری بین ۰/۰۱۳٪ تا ۰/۰۴۳٪ تخمین زده شده است. این مشکل اولین بار توسط بابینگتون در سال ۱۸۴۷ گزارش شد و از آن زمان تقریباً ۳۰۰ مورد منتشر شده است. این بیماری به‌طور پراکنده با نقایص مادرزادی قلبی عروقی اضافی همراه است که بی‌نظمی‌های عروق کرونر شایع‌ترین آن‌ها است (۱). در بیش از نیمی از موارد منتشر شده، QAV منجر به ایجاد پیشرونده نارسایی آئورت (AR) معمولاً بدون تنگی آئورت، به‌ویژه در میان بیماران مسن شده است، که اغلب پس از ۵۰ سالگی نیاز به مداخله جراحی دارند (۱). بیماری با نارسایی شدید (AI) و تنگی متوسط دریچه آئورت (AS) و تنگی عروق کرونر Left Main و 3 Vessels diseases عروق گزارش می‌کنیم، این بیمار کاندید تعویض دریچه آئورت و جراحی بای پس عروق کرونر بوده که به‌صورت تصادفی با QAV در طی جراحی تشخیص داده شد.

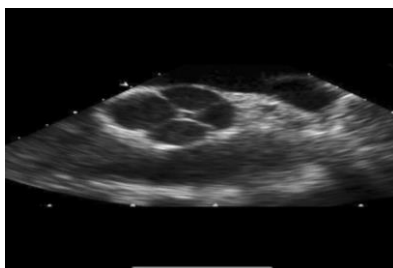
## گزارش مورد:

آقایی ۹۵ ساله با سابقه درد قفسه سینه و تنگی نفس پیشرونده با حداقل فعالیت فیزیکی در بیمارستان بستری شد. معاینه فیزیکی: علائم حیاتی بیمار شامل فشار خون ۱۳۵/۸۵ میلی‌متر جیوه، ضربان نبض ۶۵ b/min و تعداد تنفس ۱۴ تنفس در دقیقه با اشباع اکسیژن ۹۷ درصد در هوای محیط گزارش شده است. اکوکاردیوگرافی از طریق مری (TEE) (Trans Esophageal Echocardiography) قبل از عمل جراحی، دریچه آئورت را ضخیم و کلسیفیه (AV)، تنگی متوسط آئورت (AS) و نارسایی آئورت (AI) را متوسط تا شدید تعیین کرد. هم‌چنین در اکوکاردیوگرافی دریچه آئورت غیر طبیعی به‌نظر رسیده و دارای ۴ لت بوده است. علاوه بر این،

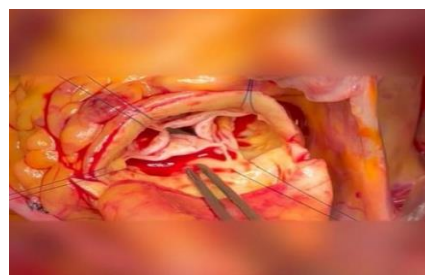
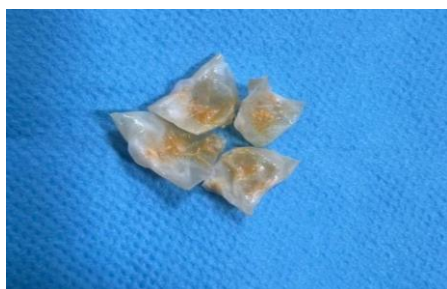نتایج کاتتریزاسیون قلبی تنگی عروق را به شرح زیر اعلام کرده بود: LMCA (%90-99)، LAD (%90-99) و PROX. (%70-89) CIRC با توجه به علائم بالینی و شواهد حاصل از کاتتریزاسیون قلبی و اکوکاردیوگرافی، بیمار کاندید مناسبی برای جراحی در نظر گرفته شد. پس از مانیتورینگ EKG، کنترل اشباع اکسیژن توسط پالس‌اکسی‌متری، میدازولام (1 mg/IV) و فنتانیل (۵۰ μg/IV) تزریق شد. تحت بی‌حسی موضعی، آرتریال لاین قرار داده شد و لقا بی‌هوشی با اتومیدیت (Etomidate) (0.2 mg/kg) و روکوروونیوم (Rocuronium) (0.6 mg/kg) و فنتانیل (Fentanyl) (150 μg/IV) انجام شد. پس از اینتوباسیون تراشه، کاتتر ورید مرکزی Central Vein Catheter و اکوکاردیوگرافی ترانس‌ازوفژیتال (TEE) قرار داده شد. TEE حین عمل جراحی و مشاهده مستقیم دریچه آئورت حین عمل جراحی، چهار لتی بودن دریچه را تأیید کرد (شکل ۱).

**روش جراحی:** جراحی تحت حمایت بای پس قلبی ریوی هیپوترمیک متوسط Moderate Hypothermic Cardiopulmonary Bypass (CPB) انجام شد. پس از کلامپ آئورت و اکسپلور دریچه، QAV تأیید شد (شکل ۲). پس از کراس کلامپ آئورت، ایست قلبی با پرفیوژن محلول کاردیوپلژی آنتروگرید القا گردید و از چهار بخیه U قطع شده برای جمع کردن هر کومیشر به سمت بالا برای ارزیابی کاسپ‌ها پس از برش باز استفاده شد. آئورت بالارونده به‌صورت غیر متقارن بود. بر این اساس، کاسپ‌های دریچه آئورت که چهار گوش بود برداشته شدند و دریچه بیولوژیک مگنا ایز Magna ease aortic valve سایز ۲۱ میلی‌متری کاشته شد. عروق کرونر مجدد با استفاده از گرافت ورید صافن [شریان پستانی داخلی چپ Left Internal Mammary Artery (LIMA)] به دلیل اندازه بسیار کوچک و جریان فلوی ضعیف، مناسب نبود [به شریان کرونر Left Anterior Descending (LAD) و Obtus Marginalis OM انجام شد].

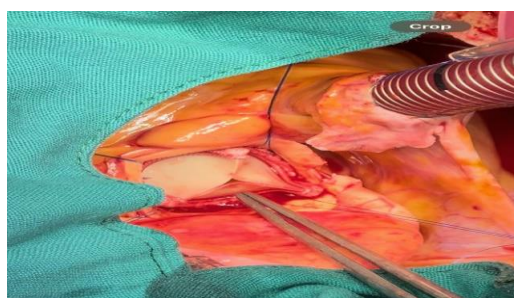
TEE بعد از عمل، عملکرد طبیعی دریچه مصنوعی را نشان داد. بدین ترتیب بیمار بدون هیچ‌گونه حادثه‌ای بهبود یافت و در عرض ۱ هفته مرخص شد.



شکل ۱: نمای دریچه آئورت در اکوکاردیوگرافی حین عمل



شکل ۲: نمای ۴ لتی بودن دریچه آئورت در حین عمل

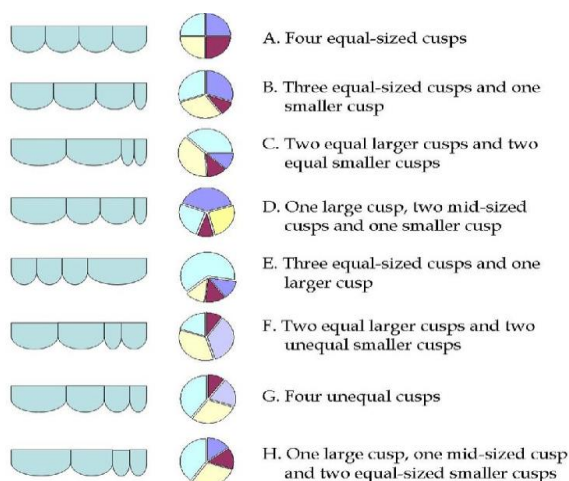


شکل ۳: نمای دریچه آئورت بعد از عمل جراحی

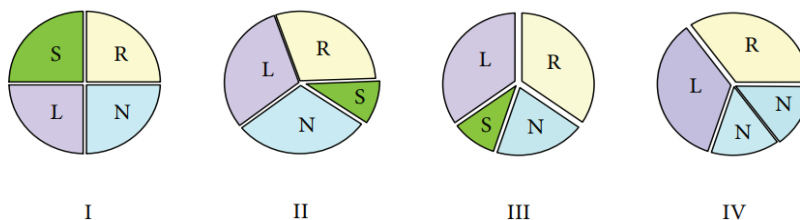
(۲). به صورت کلی، دو طرح طبقه‌بندی در این وضعیت غیرعادی وجود دارد که شامل طبقه‌بندی Hurwitz و Roberts می‌باشد. دریچه‌های آئورت چهار لتی در بیمار معرفی شده نوع A است. طبقه‌بندی دیگر دریچه آئورت چهار لتی مربوط به ناکامورا و همکاران است (۳).  
QAV با سایر ناهنجاری‌های مادرزادی مرتبط است که شایع‌ترین آن‌ها ناهنجاری‌های عروق کرونر از جمله فیستول شریان کرونری-ریوی است. تعیین هر گونه ناهنجاری عروقی مرتبط با QAV قبل از جراحی برای جلوگیری از برخی عوارض جدی مهم است (۴).

## بحث

دریچه آئورت طبیعی یک دریچه سه لتی که شامل کاسپ کرونری راست، کرونری چپ و غیر کرونری است. ناهنجاری‌های آناتومیک این ساختار معمولاً شامل دریچه‌های تک لتی، دو لتی و چهار لتی می‌باشد (۱). این ناهنجاری‌ها بیشتر شامل دریچه دو لتی و سپس در دریچه یونی کاسپید است. تنگی آئورت چهار لتی نادر است، اما نارسایی قابل توجه آئورت به دلیل ناهنجاری کاسپ در این ضایعه شایع است. لازم به ذکر است QAV در مردان شایع‌تر است. این ناهنجاری‌ها در اکثر موارد از طریق اکوکاردیوگرافی تشخیص داده می‌شوند در حالی که فقط ۲۰٪ موارد به ندرت نیاز به اصلاح جراحی دارند



شکل ۴: طبقه بندی Roberts و Hurwitz



Type I (23.8% [34]): supernumerary cusp between the left and right coronary cusps

Type II (30.9% [34]): supernumerary cusp between the right and noncoronary cusp

Type III (7.1% [34]): supernumerary cusp between the left and noncoronary cusp

Type IV (9.5% [34]): supernumerary cusp indistinguishable due to two equal-sized smaller noncoronary cusps

شکل ۵: طبقه بندی ناکامورا و همکاران

حامی مالی: ندارد

تعارض در منافع: وجود ندارد.

### ملاحظات اخلاقی

باید ذکر گردد که پروپوزال این تحقیق توسط کمیته اخلاق دانشگاه علوم پزشکی شهید صدوقی یزد تأیید شده است. (کد اخلاق: IR.SSU.MEDICINE.REC.1403.028).

### مشارکت نویسندگان

در ایده، نگارش و ویرایش مقاله کلیه نویسندگان مشارکت داشتند.

### نتیجه گیری

QAV یک نقص مادرزادی قلبی نادر است که باید توجه ویژه‌ای داشته باشد. اکثر بیماران بدون Aortic Stenosis AS به Aortic Insufficiency AI پیشرونده مبتلا می شوند (۵). گاهی اوقات با نقایص مادرزادی قلبی عروقی، معمولاً در شریان کرونری همراه است. با توجه به یافته‌های متفاوت در مورد شیوع QAV به دلیل پیشرفت در روش‌های تشخیصی، مطالعه مقالات متاآنالیز را توصیه می‌کنیم (۶،۷).

### سپاس‌گزاری

از کلیه کسانی که در روند تشخیص و درمان بیمار سهیم بودند و از پرسنل محترم اتاق عمل که در انجام این عمل همکاری نمودند تشکر و قدردانی می‌نماییم.

## References:

- 1-Saith S, Saith S, Murthy A. *Quadricuspid Aortic Valve: An Introduction for Clinicians*. *Cardiol Res* 2022; 13(1): 2-10.
- 2-Savino K, Quintavalle E, Ambrosio G. *Quadricuspid Aortic Valve: A Case Report and Review of the Literature*. *Journal of Cardiovascular Echography* 2015; 25(3): 72-6.
- 3-Tsang MY, Abudiab MM, Ammash NM, Naqvi TZ, Edwards WD, Nkomo VT, et al. *Quadricuspid Aortic Valve: Characteristics* Agarwal A, Port S, Allaqaband S, Tajik AJ. *A Unique Case of Quadricuspid Aortic Valve with Coronary Artery and Descending Aorta-to-Pulmonary Artery Fistulae*. *Circulation* 2013; 128(9): 1041-2.
- 4-Agarwal A, Port S, Allaqaband S, Tajik AJ. *A Unique Case of Quadricuspid Aortic Valve with Coronary Artery and Descending Aorta-to-Pulmonary Artery Fistulae*. *Circulation* 2013; 128(9): 1041-2.
- 5-Monigari N, Poondru RR, Kareem H, Devasia T. *Quadricuspid Aortic Valve: A Rare Congenital Cardiac Anomaly*. *BMJ Case Rep* 2014; 2014: bcr2014204162.
- 6-Oladiran O, Nwosu I, Dhital R, Ezioma G. *Quadricuspid Aortic Valve: Report of Two Cases and Brief Review*. *Ase Rep Cardiol* 2019; 2019: 7835287.
- 7-Holm H, Jacobson S, Reul GJ, Stainback RF. *Quadricuspid aortic valve*. *Tex Heart Inst J*. 2004;31(4):450-1. PMID: 15745305; PMCID: PMC548255.

## Quadricuspid Aortic Valve: Case Report and Brief Review

Mahdi Hadadzadeh Niri<sup>1</sup>, Habibollah Hosseini<sup>2</sup>, Mohammad Ali Mansouri<sup>3</sup>,  
Mohammad Hassan Abdollahi<sup>\*2</sup>

### Case Report

**Introduction:** Quadricuspid Aortic Valve (QAV) is a rare congenital heart disease characterized by four leaflets that may be of identical or varying sizes. A less common scenario includes QAV accompanied by aortic valve stenosis. Diagnosing it is difficult, and it is seen more frequently in individuals with aortic insufficiency. Its estimated incidence rate of this illness ranges from 0.013% to 0.043%. Babington first reported it in 1847, and since that time, around 300 cases have been published. This condition is occasionally associated with other congenital cardiovascular defects, with coronary artery irregularities being the most frequent. In over fifty percent of published QAV incidences, it has led to the progressive development of aortic regurgitation (AR) usually sans aortic stenosis, particularly amongst the elderly patients, frequently necessitating surgical treatment after the age of 50. We report a case of severe aortic valve insufficiency, moderate aortic valve stenosis, left main, and three-vessel coronary artery disease, thus being a candidate for aortic valve replacement and coronary artery bypass graft surgery; the case was accidentally diagnosed with QAV during surgery.

**Keywords:** Aortic Valve, Cardiac surgery, Heart valve surgery, Quadricuspid aortic valve disease.

**Citation:** Hadadzadeh Niri M, Hosseini H, Mansouri M.A, Abdollahi M.H. **Quadricuspid Aortic Valve: Case Report and Brief Review.** J Shahid Sadoughi Uni Med Sci 2025; 32(12): 8463-68.

<sup>1</sup>Department of Cardiac surgery, Shahid Sadoughi University of Medical Sciences, Yazd, Iran.

<sup>2</sup>Department of Anesthesiology, Shahid Sadoughi University of Medical Sciences, Yazd, Iran.

<sup>3</sup>Department of Operating room Technology, Shahid Sadoughi University of Medical Sciences, Yazd, Iran.

\*Corresponding author: Tel: 09131521529, email: mhabdollahi1348@gmail.com