

## CASE REPORT

### معرفی یک مورد فئوکروموسیتومای دو طرفه

دکتر محمد افخمی اردکانی<sup>۱\*</sup>، دکتر محمد زارع<sup>۲</sup>، دکتر اصغر خوشنود<sup>۳</sup>

#### چکیده

فئوکروموسیتوما یک تومور نادر آدرنال است که با علائم هیپرتانسیون، سردرد، تعریق و تاکی کاردی مشخص می‌شود. در یک سوم بیماران به طور اتفاقی و در طی ارزیابی رادیولوژیک شکم کشف می‌شود. در این مقاله یک مورد فئوکروموسیتومای دو طرفه گزارش شده است. بیمار پسر ۱۶ ساله‌ای بود که با شکایت از سردرد، تاری دید، فلاشینگ و طپش قلب مراجعه نموده و در معاینه فشارخون بیمار ۲۰۰/۱۲۰ میلی‌متر جیوه بود. در بررسی‌های انجام شده کوآرکتاسیون آئورت رد شد. واینیل ماندلیک اسید (VMA) ادراری در چندین نوبت بالا بود. در سونوگرافی شکم توده آدرنال دو طرفه تشخیص داده شد. اسکن MIBG افزایش جذب در هر دو غده آدرنال را نشان داد که با تشخیص فئوکروموسیتومای دو طرفه تحت لاپاراتومی و آدرنالکتومی دو طرفه قرار گرفت. پاتولوژی مورد فوق را تأیید نمود. پس از آدرنالکتومی تحت درمان با هیدروکورتیزون و فلودرو کورتیزون قرار گرفت. در حال حاضر فشار خون بیمار تحت کنترل است.

#### واژه‌های کلیدی: فئوکروموسیتومای دو طرفه، هیپرتانسیون

#### مقدمه

ارتباط بین تومورهای مدولای آدرنال و افزایش فشار خون اولین بار توسط فرانکل در سال ۱۸۸۶ شرح داده شد. تومورهای ترشح کننده کاتکول آمین از سلول‌های کرومالین مدولای آدرنال و گانگلیای سمپاتیک منشا نمی‌گیرند تومورهای ترشح کننده کاتکول آمین نادر هستند. بروز سالانه آن بین ۲ تا ۸ مورد در یک میلیون گزارش شده است (۱).

**معرفی بیمار:** بیمار یک پسر ۱۶ ساله که با شکایت از تاری دید، سر درد ضربان‌دار در ناحیه تمپورال مراجعه نموده بود. در

\* نویسنده مسئول: دانشیار گروه داخلی - فوق تخصص غدد و متابولیسم  
تلفن: ۰۲۵۸۲۳۴-۰۳۵۱، نمابر: ۰۲۵۸۳۵۴-۰۳۵۱

Email: afkhamiam@yahoo.com

۲- استادیار گروه جراحی عمومی

۳- متخصص داخلی

۱،۳- مرکز تحقیقات دیابت یزد

دانشگاه علوم پزشکی و خدمات بهداشتی درمانی شهید صدوقی یزد

تاریخ دریافت: ۱۳۸۷/۱/۱۷ تاریخ پذیرش: ۱۳۸۷/۶/۲۱

## بحث

فنوکروموسیتوما یک بیماری نادر است که در حدود کمتر از ۰/۲٪ از بیماران با فشار خون بالا دیده می‌شود (۱،۲). در یک سوم از بیماران، تومور در CT یا MRI شکم به صورت اتفاقی کشف شده و یا در طی برداشتن توده آدرنال جهت یک منظور دیگر دیده می‌شود (۳).

در یک مطالعه در بیمارانی که از نظر بالینی مشکوک به فنوکروموسیتوما بودند فقط یک مورد از در ۳۰۰ مورد، تشخیص با پاتولوژی ثابت شد.

علائم بالینی شامل سردرد دوره‌ای، تعریق و تاکی کاردی است (۳،۱) تقریباً نصف بیماران هیپرتانسیون حمله‌ای دارند. علائم دیگر شامل رنگ پریدگی، هیپوتانسیون ارتواستاتیک (ناشی از کاهش حجم پلاسما) تغییرات بینایی، ادم پایی، کاهش وزن، پلی اوری، پلی دیسی، افزایش سدیماتانسیون خون، هیپرگلیسمی، تغییرات روانی و کاردیومیوپاتی اتساعی است. این علائم ناشی از ترشح زیاد نوراپی نفرین و اپی نفرین و همچنین افزایش برون ده سمپاتیک مرکزی است.

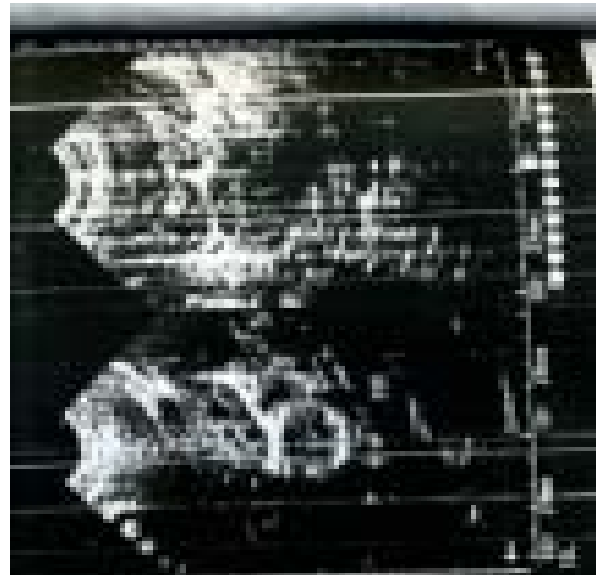
یک نوع نادر از این سندرم وجود دارد که به صورت ترشح اپی نفرین به تنهایی است و به صورت نوسانات سریع دوره‌ای هر هفت تا پانزده دقیقه‌ای به صورت هیپوتانسیون و هیپرتانسیون مشخص می‌شود. مکانیزم آن نامشخص است و درمان آن جایگزینی مایعات و آنتاگونیست آلفا آدرنژیک است (۴،۵).

محل تومور در ۹۵٪ موارد داخل شکم که از این مقدار ۸۵ تا ۹۰٪ داخل آدرنال است. ۱۰-۵٪ متعدد و ۱۰٪ بدخیم است (۶،۷) از نظر بافت شناسی و بیوشیمیایی مثل تومور خوش خیم و فقط تهاجم موضعی یا متاستاز دور دست دارد.

اکثر موارد فنوکروموسیتوما غیر فامیلی است ولی بعضی موارد به صورت فامیلی است که اغلب دو طرفه است. دو نوع از آن که به صورت اتوزوم غالب به ارث می‌رسند شامل Multiple Endocrine Neoplasia Type 2 Syndrome (MEN2) (کارسینوم مدولری تیروئید، هیپریپاراتیروئیدی همراه با نوروفیبروماتوز) است که بین ۰/۱٪ تا ۵/۷٪ از این بیماران فنوکروموسیتوما دارند (۹،۸).

ادراری (UFC) اندازه گیری شد که مقادیر ۶۵μg/dl و ۸۱/۱ گزارش شد که در محدوده نرمال بود. در سی تی اسکن شکم آدرنال راست نرمال ولی در مجاورت آن توده ایزودنس بدون کلسیفیکاسیون گزارش شد. ابعاد آن ۳×۴ سانتیمتر بود و آدرنال چپ نرمال گزارش شد. در سی تی اسکن هیپوفیز نیز ضایعه‌ای دیده نشد. با توجه به شک بالینی قوی به فنوکروموسیتوما برای بیمار اسکن MIBG انجام شد که افزایش شدید جذب در آدرنال چپ و افزایش متوسط جذب در آدرنال راست گزارش شد.

بیمار تحت درمان دارویی فنوکسی بنزامین سه قرص روزانه و سپس با کنترل فشار خون و با پشتیبانی هیدروکورتیزون و با شک بالینی قوی به فنوکروموسیتومای آدرنال تحت لاپاراتومی و آدرنالکتومی دو طرفه قرار گرفت که توده آدرنال راست به اندازه ۲/۵×۳ سانتیمتر و چپ به اندازه ۴×۵ سانتیمتر خارج شد. در پاتولوژی، سلول‌های کاملاً تمایز یافته با سیتوپلاسم بازوفیلی گزارش شد و تشخیص بالینی فوق را تأیید نمود. بعد از عمل جراحی فشار خون و نبض بیمار نرمال شد به طوری که فشار خون ۱۲۰/۸۰ میلی متر جیوه و ضربان نبض ۷۸ در دقیقه بود. پس از ترخیص، بیمار تحت درمان با قرص هیدوکورتیزون و فلودرو کورتیزون قرار گرفت.



تصویر ۱: بررسی آدرنال راست توده ای ایزواکتیک با حدود مشخص و به ابعاد ۲۰×۲۹ mm دیده میشود که مربوط به آدنوم آدرنال است در محل فوقانی کلیه چپ و در مجاورت آنورت شکمی توده‌ای به ابعاد ۳۹×۳۹mm دیده میشود که به آدنوم آدرنال چپ مربوط است.

Von- Hippel- Lindau Disease می تواند فئوکروموسیتوما

توراسیک (پاراگانگلیون) داشته باشد (۱۰، ۱۱، ۱۲).

بیماری با شرح حال علامت دار و یا سابقه فامیلی و با اندازه گیری کاتکول آمین های ادراری یا پلاسمایی و یا متابولیت آنها و یا مطالعات رادیولوژیک تشخیص داده می شود. میزان کاتکول آمین ادرار در ۹۵٪ موارد علامت دار تشخیصی است و بهترین تست است (۲، ۴) ولی گاهی تست ها کمی مختل است و باید اقدامات بیشتری را انجام داد. ترشح متابولیت کاتکول آمین های (وانیل ماندلیک اسید و متانفرین) ادراری تقریباً همیشه افزایش و کاتکول آمین آزاد نیز افزایش دارد (۱، ۳). اندازه گیری متانفرین ادراری با توجه به اینکه کمتر با مصرف غذاها و یا داروها تغییر می کند مفیدتر است و در حال حاضر حساس ترین تست می باشد (۱). میزان بالای  $1/2 \text{ mg/d}$  قویاً پیشنهاد کننده فئوکروموسیتوما است ولی مثبت کاذب در مصرف لابتولول یا Buspiron (ضداضطراب) وجود دارد که در اندازه گیری متانفرین ادراری تداخل ایجاد کرده و موجب افزایش کاذب آن می شود. در یک مطالعه به جای ادرار ۲۴ ساعته از ادرار شبانه استفاده کردند (۱۳).

میزان متانفرین و کاتکول آمین ادراری متأثر از سن و جنس نیست (۱۴). نوراپی نفرین و اپی نفرین بالای  $2000 \text{ Pg/cc}$  در بیمار در وضعیت خوابیده و سی دقیقه استراحت تشخیص را ثابت می کند. اگر موارد بالا کمک کننده نباشد تست مهاري کلونیدین یا تحریک با گلو کاگون انجام می شود که در سطح پلاسمایی کاتکول آمین بین  $1000 \text{ pg/cc}$  تا  $2000 \text{ pg/cc}$  تست مهاري وزیر  $1000 \text{ pg/cc}$  تست تحریکی انجام می دهیم (۳).

بیمار حین تست کلونیدین، نباید دیورتیک و ضد افسردگی سه حلقه ای و بتابلوکر مصرف کرده باشد ولی مصرف آلفا بلوکر مشکلی ندارد (۱۵) تست تحریکی گلو کاگون بدین صورت است که گلو کاگون به میزان یک میلی گرم به صورت وریدی به بیمار تزریق شده و کاتکول آمین پلازما در زمان صفر و دو دقیقه بعد چک می شود (۱۶، ۳). سه برابر افزایش کاتکول آمین یا میزان بالای  $2000 \text{ Pg/cc}$  تشخیصی است. در یک مطالعه دیده شده که میزان سرمی کرموگرانین (Chromogranin) که تومور مارکرورواندوکرین

است تست مفیدی است (۱۷، ۱۸).

به دنبال تست بیوشیمیایی باید مطالعات رادیولوژیک جهت تعیین محل تومورانجام شود. تومور در ۱۰٪ موارد خارج آدرنال قرار دارد که ۷۵٪ آن در اطراف آئورت، ۱۰٪ در مثانه، ۱۰٪ در توراکس و ۵٪ در سر و گردن و لگن می باشد. باید برای تمام بیماران سی تی اسکن و MRI شکمی انجام شود که تومورهای با قطر بیش از سه سانتی متر را مشخص شوند. میزان حساسیت این دو روش ۹۸ تا ۱۰۰٪ است ولی میزان اختصاصی بودن به علت تومورهای تصادفی آدرنال حدود ۷۰٪ است.

اسکن  $^{131}\text{I}$  متایدوبنزیل گوانیدین (MIBG) مثل نوراپی نفرین توسط بافت آدرنژیک برداشته می شود و می تواند توموری را که توسط سی تی اسکن و MRI دیده نشده، نشان داده و حتی توده های متعدد را تشخیص دهد (۳) اسپیراسیون سوزنی در مورد توده اتفاقی آدرنال تا زمانی که فئوکروموسیتوما رد نشده باشد ممنوع است.

درمان اصلی بعد از کنترل مناسب طبی، عمل جراحی است. درمان طبی شامل مصرف آلفابلوکر مثل فئوکسی بنزامین به میزان  $10 \text{ mg/d}$  و افزایش آن هر چند روز تا کنترل علائم و فشارخون است. می توان یک بتابلوکر را بعداً جهت تاکی کاردی به آلفابلوکر اضافه نمود و بیمار را طی ده تا چهارده روز آماده عمل جراحی کرد.

درمان جراحی جهت برداشتن آدرنال بیشتر به صورت لاپاراتومی شکم است ولی اخیراً لاپاراسکوپي هم به کار برده شده است (۱۹، ۲۰، ۲۱). اگر فئوکروموسیتوما دو طرفه باشد باید به فکر Von- Hippel- Lindau Disease یا Multiple Endocrine Neoplasia Type 2 Syndrome (MEN2) بود. در این موارد باید آدرنالکتومی دو طرفه انجام شود. میزان مورتالیتی حدود  $2/4$ ٪ و میزان موریبیدی حدود ۲۴٪ است (۲۲). عمل جراحی باید همراه با تجویز هیدروکورتیزون انجام شود. بعد از عمل جراحی هیپوتانسیون با تجویز مایعات و هیپوگلیسمی با انفوزیون گلوکز اصلاح شده و در طی یک هفته میزان کاتکول آمین باید به حد نرمال برسد.

درمان فئوکروموسیتوما بدخیم نیز جراحی است و باید متاستازها

صورت نرمال بودن و عدم وجود علائم بالینی بیمار باید سالانه پیگیری شود. هیپرتانسیون در سه چهارم بیماران بعد از عمل جراحی نرمال می شود و در بقیه عود می کند ولی با دارو کنترل می شود.

هم برداشته شوند. گاهی به دنبال جراحی کموتراپی یا MIBG انجام می شود (۲۳،۲۴).

بقای ۵ ساله بعد از عمل جراحی حدود ۹۵٪ است و عود بیماری در کمتر از ۱۰٪ موارد اتفاق می افتد. دو هفته بعد از عمل جراحی باید دفع کاتکول آمین ادراری اندازه گیری شود و در

## References

- 1- Omura M, Saito J, Yamaguchi K. *prospective study on the prevalence of secondary hypertension among hypertensive patients visiting a general outpatient clinic in japan.* *hypertens res* 2004;27:193-202.
- 2- Stein PP, Black HR. *A simplified diagnostic approach to pheochromocytoma. A review of the literature and report of one institution's experience.* *Medicine (Baltimore)* 1991; 70: 46.
- 3- Pacak K, Linehan WM, Eisenhofer G. *Recent advances in genetics, diagnosis, localization, and treatment of pheochromocytoma.* *Ann Intern Med* 2001; 134: 315.
- 4- Bravo EL. *Pheochromocytoma: New concepts and future trends.* *Kidney Int* 1991; 40: 544.
- 5- Bravo EL. *Evolving concepts in the pathophysiology, diagnosis, and treatment of pheochromocytoma.* *Endocr Rev* 1994; 15: 356.
- 6- Baxter MA, Hunter P, Thompson GR, London DR. *Phaeochromocytomas as a cause of hypotension.* *Clin Endocrinol (Oxf)* 1992; 37: 304.
- 7- Plouin PF, Chatellier G, Fofol I, Corvol P. *Tumor recurrence and hypertension persistence after successful pheochromocytoma operation.* *Hypertension* 1997; 29: 1133.
- 8- Goldstein RE, O'Neill JA Jr, Holcomb GW III. *Clinical experience over 48 years with pheochromocytoma.* *Ann Surg* 1999; 229:755.
- 9- Nguyen L, Niccoli-Sire P. *Pheochromocytoma in multiple endocrine neoplasia type 2: a prospective study.* *Eur J Endocrinol* 2001;144(1): 37-44.
- 10- Walther MM, Herring J, Enquist E. *Von Recklinghausen's disease and pheochromocytomas.* *J Urol* 1999; 162: 1582.
- 11- Mertl J, Rovny A, Krepelova A, Prasek J. *Hereditary pheochromocytoma--a family affected by von Hippel-Lindau disease.* *Vnitr Lek* 2003 ;49(7): 572-5.
- 12- Bender BU, Alteher C, Januszewicz A. *Functioning thoracic paraganglioma: Association with von Hippel-Lindau syndrome.* *J Clin Endocrinol Metab* 1997; 82: 3356.
- 13- Louie AK, Louie EK, Lannon RA. *Systemic hypertension associated with tricyclic antidepressant treatment in patients with panic disorder.* *Am J Cardiol* 1992; 70:1306.
- 14- Peaston RT, Lennard TWJ, Lai LC. *Overnight excretion of urinary catecholamines and metabolites in the detection of pheochromocytoma.* *J Clin Endocrinol Metab* 1996; 81: 1378.
- 15- Gerlo EAM, Schoors DF, Dupont AG. *Age- and sex-related differences for the urinary excretion of norepinephrine, epinephrine, and dopamine in adults.* *Clin Chem* 1991; 37:875.
- 16- Sjoberg RJ, Simcic KJ, Kidd GS. *The clonidine suppression test for pheochromocytoma. A review of*

- its utility and pitfalls.* Arch Intern Med 1992; 152: 1193.
- 17- Grossman E, Goldstein DS, Hoffman A, Keiser HR. *Glucagon and clonidine testing in the diagnosis of pheochromocytoma.* Hypertension 1991; 17: 733.
- 18- Nobels FR, Kwekkeboom DJ, Coopmans W. *Chromogranin A as serum marker for neuroendocrine neoplasia: Comparison with neuron-specific enolase and the alpha- Subunit of glycoprotein hormones.* J Clin Endocrinol Metab 1997; 82: 2622.
- 19- Steinsapir J, Carr AA, Prisant LM. *Metyrosine and pheochromocytoma.* Arch Intern Med 1997; 157: 901.
- 20- Higashihara E, Nutahara K, Kato M. *Laparoscopic adrenalectomy: alternative or new standard?* Curr Urol Rep 2002;3(2): 172-8.
- 21- Favia G, Lumachi F, Polistina F, D'Amico DF. *Pheochromocytoma, a rare cause of hypertension: long-term follow-up of 55 surgically treated patients.* World J Surg 1998; 22: 689.
- 22- Gill IS, Soble JJ, Sung GT. *Needlescopic adrenalectomy--the initial series: comparison with conventional laparoscopic adrenalectomy.* Urology 1998; 52: 180.
- 23- Plouin PF, Duclos JM, Soppelsa F. *Factors associated with perioperative morbidity and mortality in patients with pheochromocytoma: analysis of 165 operations at a single center.* J Clin Endocrinol Metab 2001; 86: 1480.
- 24- Schlumberger M, Gicquel C, Lumbroso J. *Malignant pheochromocytoma: clinical, biological, histologic and therapeutic data in a series of 20 patients with distant metastases.* J Endocrinol Invest 1992; 15: 631.