

# بررسی فراوانی کانال Canalis Sinuosus در ناحیه قدام ماگزیلا توسط رادیوگرافی CBCT در بیماران مراجعه کننده به یک مرکز رادیولوژی خصوصی در ۲ سال اخیر

سید حسین رضوی<sup>۱</sup>، درسا پورضرابی<sup>۱\*</sup>، محجوبه انتظار قائم<sup>۱</sup>، نسیم نمیرانیان<sup>۲</sup>،  
یاسر صافی<sup>۳</sup>، محمد پور محمدی<sup>۱</sup>

## مقاله پژوهشی

**مقدمه:** Canalis Sinuosus (CS) کانالی استخوانی در فک بالا است. این کانال دارای انشعاباتی به سمت قدام ریح و دندانها می باشد که در پروسجرهای دندانپزشکی مانند ایمپلنت می تواند آسیب دیده و موجب پاراستزی شود. هدف این مطالعه تعیین فراوانی CS در ناحیه قدامی ماگزیلا توسط رادیوگرافی CBCT در بیماران یک مرکز رادیولوژی خصوصی در یزد در ۲ سال اخیر، برای آشنایی دندانپزشکان و جلوگیری از عوارض می باشد.

**روش بررسی:** در این مطالعه توصیفی مقطعی تعداد ۲۱۸ تصویر CBCT انتخاب شدند. تصاویر مربوط به بیماران در رنج سنی ۲۴-۸۰ سال هستند. مقاطع اگزیال، کروئال و ساژیتال توسط یک رادیولوژیست فک و صورت بازسازی می شوند. بررسی تصاویر توسط دو رادیولوژیست انجام شد. سپس سن، جنس، فراوانی، محل انتهایی کانال، دو یا یک طرفه بودن و شاخه های فرعی و محل کانال در بعد ورتیکالی و بعد قدامی- خلفی بررسی و نتایج توسط نرم افزار SPSS version 16 با آزمون های آماری Chi squared و T-test بررسی شدند.

**نتایج:** تصاویر بررسی شده متعلق به ۱۱۲ نفر (۵۱/۴٪) زن و ۱۰۶ نفر (۴۸/۶٪) مرد بود. فراوانی CS ۹۶/۳٪ بود. بیشترین فراوانی در خانم های بازه سنی ۲۴-۴۴ (۶۲/۸٪) یافت شد. ۹۵/۴٪ به صورت دو طرفه گزارش شد. در بررسی Accessory canals (AC)، آن ها در ۱۴۱ نفر (۶۴/۷٪) دیده نشدند. بیشترین فراوانی در AC بین دندان های سانترال و لترال گزارش شد. در این مطالعه با استفاده از تست chi-square ارتباط معنی داری بین حضور CS و سن (P=0.188) و جنس (P=0.162) دیده نشد.

**نتیجه گیری:** با توجه به فراوانی بالای CS و شاخه های فرعی آن در ناحیه قدام ماگزیلا، برای جلوگیری از عواقب ناخواسته حین جراحی، ناحیه ی مورد نظر بهتر است مورد ارزیابی قرار گیرد.

**واژه های کلیدی:** تنوعات آناتومیکی، عصب ماگزیلاری، توموگرافی با اشعه ی مخروطی

**ارجاع:** رضوی سید حسین، پورضرابی درسا، انتظار قائم محجوبه، نمیرانیان نسیم، صافی یاسر، پور محمدی محمد. بررسی فراوانی کانال Canalis Sinuosus در ناحیه قدام ماگزیلا توسط رادیوگرافی CBCT در بیماران مراجعه کننده به یک مرکز رادیولوژی خصوصی در ۲ سال اخیر. مجله علمی پژوهشی دانشگاه علوم پزشکی شهید صدوقی یزد ۱۴۰۲؛ ۳۱ (۹): ۲۱-۱۳۷.

۱- گروه رادیولوژی دهان و فک و صورت، دانشکده دندانپزشکی، دانشگاه علوم پزشکی شهید صدوقی، یزد، ایران.

۲- مرکز تحقیقات دیابت یزد، دانشگاه علوم پزشکی شهید صدوقی، یزد، ایران.

۳- گروه رادیولوژی دهان و فک و صورت، دانشکده دندانپزشکی دانشگاه شهید بهشتی، تهران، ایران.

\* (نویسنده مسئول): تلفن: ۰۹۱۷۷۰۲۷۹۶۸، پست الکترونیکی: dorsa.pour@gmail.com، صندوق پستی: ۷۱۷۴۷۱۴۴۷۳

## مقدمه

از دست دادن دندان به علت بیماری‌ها و تروما به طور شایع اتفاق می‌افتد. به منظور جایگذاری دندان، روش‌های متعددی تاکنون مطرح شده است که جدیدترین آن ایمپلنت‌های مدرن تیتانیومی در استخوان است که اولین بار دکتر نورمن گلدبرگ در طول جنگ جهانی دوم مطرح گردید که بعدها در سال ۱۹۴۸ به همراه دکتر Gershkoff اولین ایمپلنت موفق درون استخوانی را تولید کردند (۱). استفاده از ایمپلنت دارای مزایای بسیاری از جمله حفظ ریج استخوانی و احساس مشابه با دندان طبیعی است اما جایگذاری ایمپلنت در فک بالا و پایین نیاز به دانش کافی از آناتومی آن ناحیه دارد، برای مثال در فک پایین آسیب به عصب آلوئولار تحتانی و عصب منتال شایع است. در مطالعه Torres و همکاران در سال ۲۰۱۷ شیوع لوپ قدامی عصب منتال در جمعیت مورد مطالعه‌اش ۵۸/۸٪ گزارش شد که ریسک آسیب به خصوص در بیماران بی دندان بیشتر بود (۲). در فک بالا نیز سینوس ماگزایلا یکی از نقاط آناتومیکی است که می‌تواند تحت اعمال جراحی متنوعی از جمله پاتولوژی‌ها، جراحی‌های سینوس لیفت، جراحی‌های لفورت و قرار دادن ایمپلنت‌های دندان‌دانی قرار بگیرد. پس آگاهی از آناتومی این ناحیه و ساختار عصبی عروقی مجاور آن از اهمیت زیادی برخوردار است (۳). یک ساختار آناتومیکی مهم که کمتر مورد بررسی قرار گرفته و رابطه آناتومیکی نزدیکی با سینوس فک بالا دارد، *canalis sinuosus (CS)* نام دارد که توسط جونز در سال ۱۹۳۹ نامگذاری شده است (۴،۵). عصب آلوئولار قدامی فوقانی یا *anterior superior alveolar (ASA)* شاخه‌ای از عصب اینفرااوربیتال (از شاخه‌های عصب ماگزایلاری زوج پنجم) است که وارد کانال اینفرااوربیتال شده و دارای یک شاخه لترالی و اینترابونی به نام *CS* است (۴). این کانال از قسمت خلفی اینفرااوربیتال فورامن به سمت دیواره تحتانی اوربیت پایین آمده به

سمت دیواره قدامی سینوس ماگزایلا و سپس به دیواره لترالی حفره بینی حرکت می‌کند. این ساختار حاوی عصب *ASA* و باندل شریانی و عروقی است که وظیفه خون‌رسانی و عصب‌دهی به دندان‌های قدامی ماگزایلا و بافت‌های اطراف را به عهده دارد (۷-۵). در کانال اینفرااوربیتال وجود یک کانال اکسسوری (*AC*) (۸) گزارش شده است که به ناحیه قدامی پالاتال گسترش یافته و در سطح دندان‌های اینسایزور و کانین ماگزایلا و در انتهای شاخه *CS* قرار می‌گیرد. این کانال اکسسوری به‌طور معمول ۲-۱ میلی‌متر قطر دارد و دارای آناتومی متنوعی می‌باشد (۹،۵). در ارتباط با باندل‌های عروقی عصبی در ناحیه قدامی ماگزایلا مشکلاتی وجود دارد. برای مثال، پروسیجرهای دندانپزشکی از قبیل قرار دادن ایمپلنت در این ناحیه می‌تواند موجب بی‌حسی، اختلالات عصبی (پارستزیا)، درد و ریسک خونریزی شود و حتی در برخی موارد استئواینترگریشن را نیز مختل می‌کند (۱۰). بر اساس گزارشات، وجود *CS* یک ریسک فاکتور در جراحی‌های ارتوگناتیک به‌خصوص لفورت ۱ به حساب می‌آید (۱۱،۹). برخی مطالعات نشان می‌دهند که وجود *CS* می‌تواند ضایعات پری‌اپیکال را تقلید کند و موجب درمان نابجای اندو شود (۱۲). رادیوگرافی‌های دو بعدی و کانونشنال به علت سوپرایمپوزیشن و دیستورشن ساختارها برای تشخیص *CS* و کانال‌های جانبی آن (۸) قبل از پروسیجرهای جراحی کارآمد نمی‌باشند. استفاده از *CBCT* برای بررسی این کانال به علت کاهش بزرگنمایی و حذف اورلپ ساختارها بسیار مناسب بوده، می‌تواند علاوه بر دوز کمتر نسبت به *CT* جزئیات بهتری را نشان دهد، احتمال خطا در اندازه‌گیری‌های خطی را کاهش دهد و توانایی بازسازی تصاویر در پلن‌های متعدد را به متخصصین می‌دهد (۸). آخرین مطالعات نشان می‌دهد که بررسی این لن‌دمارک در بیماران مراجعه‌کننده به مراکز رادیولوژی فک و صورت خصوصی در یزد در رادیوگرافی *CBCT* انجام نشده، پس با توجه

- نبود پیچ و پلیت
- عدم سابقه تروما
- عدم سندروم‌ها و مالفورماسیون‌ها
- عدم مواد پیوند استخوان در قدام ماگزایلا

پس از انتخاب تصاویر، مقاطع اگزایال، کروئال و ساژیتال به ضخامت مقطع ۰/۵ میلی‌متر توسط یک رادیولوژیست فک و صورت بازسازی شدند. پس از بازسازی تصاویر، ناحیه میانی صورت با تمرکز بر قدام ماگزایلا، شامل: ریم تحتانی اوربیت، از ناحیه تحتانی سینوس ماگزایلا تا بوردر فوقانی ریج آلونول و قوس دندان ماگزایلا توسط دو رادیولوژیست فک و صورت که در ابتدای مطالعه کالبره شدند مورد بررسی قرار گرفت. شناسایی اولیه CS با بررسی تصاویر در مقطع کروئال با scroll کردن برش‌های تصویر از قدام به خلف انجام شد. برای تعیین سایر ویژگی‌های مدنظر CS از مقاطع اگزایال و ساژیتال با scroll کردن برش‌های تصویر به صورت کرانیوکودال استفاده شد. در این مطالعه CS برای تعیین مواردی از جمله فراوانی، محل انتهایی CS، دو یا یک طرفه بودن و شاخه‌های فرعی مورد بررسی قرار گرفت. برای تعیین محل انتهایی CS، ریج آلونول در تصاویر مقطع ساژیتال به ۳ ناحیه عمودی فوقانی، میانی و تحتانی و در تصاویر مقطع اگزایال به ۳ ناحیه قدامی-خلفی باکالی، میانی و پالاتالی تقسیم شد. برای تعیین حضور یا عدم حضور AC و محل آن هر ۳ مقطع مورد بررسی قرار گرفتند. اطلاعات به دست آمده به همراه اطلاعات مربوط به سن و جنس بیماران در چک‌لیست طراحی شده برای این مطالعه ثبت شدند. در این مطالعه، نمونه‌ها در سه بازه سنی ۲۴-۴۴، ۴۵-۵۹ و ۸۰-۶۰ سال دسته‌بندی شدند.

### نتایج

در این مطالعه توصیفی که به صورت مقطعی (descriptive cross sectional) انجام شد تعداد ۲۱۸ تصویر CBCT بررسی شد. در این بین ۱۲ نفر (۵/۴٪) زن و ۱۰۶ نفر (۴۸/۴۶٪) مرد بودند. بیماران در ۳ گروه

به مسائل اشاره شده انجام این طرح برای آگاهی دندانپزشکان و جلوگیری از عوارض ناخواسته هنگام پروسیجرهای جراحی همچون جایگذاری ایمپلنت، مینی اسکروها و جراحی‌های لفورت و دید و اطلاعات کافی از وجود این کانال ضرورت می‌یابد. هدف از این مطالعه تعیین فراوانی کانال CS در ناحیه قدامی ماگزایلا توسط رادیوگرافی CBCT در بیماران مراجعه کننده به یک مرکز رادیولوژی فک و صورت خصوصی در یزد در ۲ سال اخیر، برای آشنایی دندانپزشکان و متخصصین از این تنوع آناتومیکی و جلوگیری از بروز عوارض ناخواسته حین اعمال جراحی دندانپزشکی است.

### روش بررسی

این مطالعه توصیفی به روش مقطعی (Cross sectional) و به صورت گذشته‌نگر انجام شد. از آرشیو یک مرکز رادیولوژی فک و صورت خصوصی در یزد تعداد ۲۱۸ تصویر CBCT انتخاب شد. تصاویر انتخاب شده مربوط به بیماران در رنج سنی ۲۴ تا ۸۰ سال بودند. به منظور همسان‌سازی نمونه‌های مورد بررسی، CBCT‌هایی انتخاب شدند که با شرایط زیر تهیه شده باشند:

- دستگاه Sordex Scanora 3D (Helsinki, Finland)
  - ۹۰ kVp
  - شدت جریان ۸ mA
  - زمان اکسپوزر ۱۶ ثانیه
  - Interval: 0.5-1mm
- علاوه بر این معیارهای زیر به عنوان معیار ورود به مطالعه تعیین شدند:
- افراد دارای دندان
  - عدم دندان اضافه supernumerary در ناحیه قدامی ماگزایلا

- عدم ضایعه پاتولوژیک
- نبود آرتیفکت‌های ناشی از dental materials
- نبود آرتیفکت حرکت بیمار
- کیفیت مناسب تصویر
- عدم سابقه جراحی در محل مورد نظر

سنی بررسی شدند که ۱۱۴ نفر (۶۶/۱٪) بین ۲۴ تا ۴۴ سال، ۶۰ نفر (۲۷/۵٪) بین ۴۵ تا ۵۹ سال و ۱۴ نفر (۶/۴٪) بین ۶۰ تا ۸۰ سال داشتند. در بررسی انجام شده تنها در ۸ نفر (۳/۷٪) کانالیس سینوزوس مشاهده نشد و ۲۱۰ نفر (۹۶/۳٪) این کانال را داشتند (جدول ۱). در این مطالعه با استفاده از تست  $\chi^2$  square ارتباط معنی‌دار آماری بین حضور کانالیس سینوزوس و سن ( $P=0.188$ ) و جنس ( $P=0.162$ ) دیده نشد. در بین افراد دارای کانال ۳ نفر (۱/۴٪) کانال را تنها در سمت راست، ۷ نفر (۳/۲٪) تنها در سمت چپ و ۲۰۸ نفر (۹۵/۴٪) به صورت دو طرفه دارند (جدول ۲). از لحاظ موقعیت عمودی در قدام استخوان ماگزیلا در ۱۳۷ نفر (۶۲/۸٪) کانال در یک سوم فوقانی، در ۳۹ نفر (۱۷/۹٪) در یک سوم میانی و در ۴۲ نفر (۱۹/۳٪) در یک سوم تحتانی قرار دارد. از لحاظ موقعیت قدامی-خلفی در قدام استخوان ماگزیلا در ۸۱ نفر (۳۷/۲٪) کانال در یک سوم باکالی، در ۷۳ نفر (۳۳/۵٪) در یک سوم میانی و در ۶۴ نفر (۲۹/۴٪) در یک سوم پالاتالی قرار دارد (جدول ۳). در بررسی AC از کانالیس سینوزوس در ۱۴۱ نفر (۶۴/۷٪) این کانال دیده نشد، در ۲۱ نفر (۹/۶٪) این کانال به کانال نازوپالاتین ختم می‌شود، در ۲۴ نفر (۱۱/۰٪) این کانال بین دندان‌های سانترال و لترال قرار می‌گیرد، در ۷ نفر (۳/۲٪) این کانال بین دندان‌های لترال و کانین قرار می‌گیرد، در ۲ نفر (۰/۹٪) این کانال بین دندان‌های کانین و پرمولر قرار می‌گیرد، در ۷ نفر (۳/۲٪) این کانال به سمت کام رفته و در آنجا خاتمه می‌یابد، در ۵ نفر (۲/۳٪) این کانال به سمت حفره بینی رفته و در آنجا خاتمه می‌یابد و در ۱۱ نفر (۵/۰٪) این کانال در بین دندان‌های سانترال قرار می‌گیرد (جدول ۴). در مورد AC مشتق شده از کانالیس سینوزوس و موقعیت آن نسبت به کانال نازوپالاتین در ۲

بعد عمودی و قدامی-خلفی، بین باکالی بودن AC و حضور آن در کانال نازوپالاتین ( $P=0/00$ ) و پالاتالی بودن AC و حضور آن در کانال نازوپالاتین ( $P=0/02$ ) ارتباط معنی‌دار آماری مشاهده شد. همچنین بین فوقانی بودن AC و حضور آن در کانال نازوپالاتین ( $P=0/00$ ) و تحتانی بودن AC و حضور آن در کانال نازوپالاتین ( $P=0/01$ ) ارتباط معنی‌دار آماری مشاهده شد. در مورد موقعیت AC نسبت به ناحیه بین دندان‌های سانترال و لترال در ۲ بعد عمودی و قدامی-خلفی، بین باکالی بودن AC و حضور آن در بین دندان‌های سانترال و لترال ( $P=0/00$ )، در یک سوم میانی بعد قدامی - خلفی بودن AC و حضور آن در بین دندان‌های سانترال و لترال ( $P=0/02$ ) و پالاتالی بودن AC و حضور آن در بین دندان‌های سانترال و لترال ( $P=0/00$ )، ارتباط معنی‌دار آماری مشاهده شد. همچنین بین فوقانی بودن AC و حضور آن در بین دندان‌های سانترال و لترال ( $P=0/00$ ) و تحتانی بودن AC و حضور آن در بین دندان‌های سانترال و لترال ( $P=0/00$ ) نیز از لحاظ آماری معنی‌دار بود. در مورد موقعیت AC نسبت به ناحیه بین دندان‌های لترال و کانین در ۲ بعد عمودی و قدامی-خلفی، بین باکالی بودن AC و حضور آن در بین دندان‌های لترال و کانین ( $P=0/04$ ) و پالاتالی بودن AC و حضور آن در بین دندان‌های لترال و کانین ( $P=0/00$ ) ارتباط معنی‌دار آماری مشاهده شد. در مورد موقعیت AC نسبت به ناحیه بین دندان‌های سانترال در ۲ بعد عمودی و قدامی-خلفی، بین پالاتالی بودن AC و حضور آن در بین دندان‌های سانترال ( $P=0/01$ ) و فوقانی بودن AC و حضور آن در بین دندان‌های سانترال ( $P=0/00$ ) ارتباط آماری معنی‌دار دیده می‌شود.

جدول ۱: فراوانی کانال CS از لحاظ جنسیت و حضور کانال و سن

گروه سنی	حضور CS			جنسیت		
	کل	هست	نیست	کل	مرد	زن
۸۰-۶۰	۴۴-۲۴	۲۱۰	۸	۲۱۸	۱۰۶	۱۱۲
۶۰-۴۵	۱۴۴	۹۶/۳	۳/۷	۱۰۰/۰	۴۸/۶	۵۱/۴
۴۵-۳۰	۶۰	۶۶/۱	۱۰۰/۰	۱۰۰/۰	۴۸/۶	۵۱/۴
۳۰-۱۵	۱۴	۶۶/۱	۱۰۰/۰	۱۰۰/۰	۴۸/۶	۵۱/۴
۱۵-۰	۲۱۸	۹۶/۳	۳/۷	۱۰۰/۰	۴۸/۶	۵۱/۴
درصد	۱۰۰/۰	۹۶/۳	۳/۷	۱۰۰/۰	۴۸/۶	۵۱/۴

جدول ۲: فراوانی کانال Canalis Sinuosus از لحاظ یک طرفه یا دو طرفه بودن در استخوان ماگزایلا

کل	یک طرفه		کل
	چپ	راست	
۲۱۱۸	۷	۳	۲۰۸
درصد	۳/۲	۱/۴	۹۵/۴

جدول ۳: فراوانی کانال Canalis Sinuosus در بعد عمودی و قدامی-خلفی در زائده آلوئول

کل	عمودی			قدامی - خلفی		
	فوقانی	میانی	تحتانی	کل	پالاتالی	کل
۲۱۸	۱۳۷	۳۹	۴۲	۲۱۸	۶۴	۲۱۸
درصد	۶۲/۸	۱۷/۹	۱۹/۳	۱۰۰/۰	۲۹/۴	۱۰۰/۰

جدول ۴: فراوانی و محل حضور کانال اکسسوری در زائده آلوئول

کل	عدم حضور	کانال نازوپالاتین		کانال - لترال	کانال - کابین	کام	بینی	سانترال - سانترال	
		لترال	سانترال					کل	سانترال
۲۱۸	۱۴۱	۲۱	۲۴	۷	۲	۷	۵	۱۱	۲۱۸
درصد	۶۴/۷	۹/۶	۱۱/۰	۳/۲	۰/۹	۳/۲	۲/۳	۵/۰	۱۰۰/۰

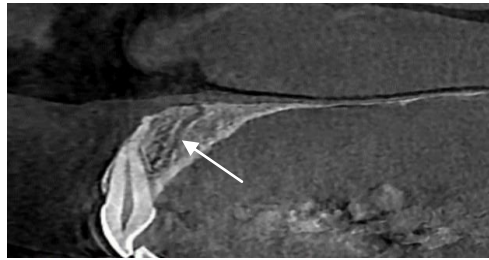
## بحث

CS که برای اولین بار توسط جونز توصیف شد، حاوی یک باندل عصبی عروقی، شامل عصب آلوئولار قدامی فوقانی است که دندان‌های قدام ماگزایلا را عصب‌دهی می‌کند. این کانال استخوانی کوچک توسط جراحان شناسایی نمی‌شود مگر اینکه عوارضی مانند پارستزی رخ دهد. در مطالعه انجام شده از ۲۱۸ تصویر CBCT، فراوانی کانال‌های سینوزوس ۹۶/۳٪ و بیشترین فراوانی در خانم‌های در بازه سنی ۲۴-۴۴ سال و در ۹۵/۴٪ موارد به صورت دو طرفه گزارش شد. ارتباط معنی‌دار آماری بین حضور CS و سن و جنس دیده نشد. از لحاظ موقعیت مکانی در ریج آلوئول می‌توان گفت CS با بیشترین احتمال در ناحیه فوقانی-باکالی ریج حضور

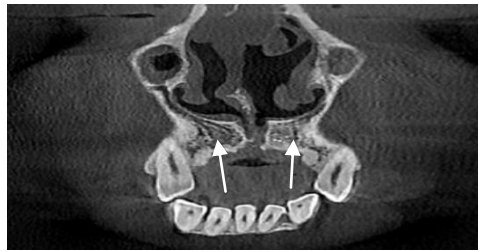خواهد داشت. هم‌چنین در بررسی کانال‌های Accessory از کانال‌های سینوزوس در ۱۴۱ نفر (۶۴/۷٪) این کانال دیده نشد و بیشترین فراوانی در کانال AC بین دندان‌های اینسیزور سانترال و اینسیزور لترال گزارش شد. در مجموع می‌توان چنین ادعا کرد که در پروسه‌های جراحی در قدام ماگزایلا، به منظور اجتناب از آسیب دیدگی CS و AC آن، هوشیاری بیشتر جراح در ناحیه فوقانی - باکالی بین دندان‌های اینسیزور سانترال و اینسیزور لترال منطقی به نظر می‌رسد. در مطالعه Roberto و همکاران که با هدف بررسی محل و طبقه‌بندی CS با استفاده از تصاویر CBCT به منظور جلوگیری از تشخیص نادرست انجام شد، با ارزیابی تعداد ۵۰۰ عدد CBCT از افراد در رنج

اگزیمال و در سطح اینسیزیو فورامن بررسی شده بودند و این ناحیه بررسی نسبت به مطالعه ما که در ۳ مقطع اگزیمال، کرونال و فرونتال و سطوح آناتومیک بیشتری انجام شده محدودتر است نتایج به دست آمده از دو مطالعه به شکل قابل توجهی مشابه هم هستند (۸).

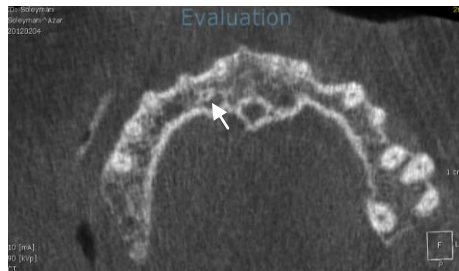
سنی ۲۰-۸۰ سال، مشخص شد که CS با بیشترین شیوع در کورتکس باکال ناحیه بین اینسیزور سنترال و اینسیزور لترال قرار دارد. هم‌چنین این محققین به ارتباط معناداری بین شیوع این کانال در سمت راست و سمت چپ دست نیافتند. نکته جالب توجه این است که علی‌رغم اینکه در این مطالعه تصاویر تنها در مقطع



شکل ۱: در نمای CBCT کات ساژیتال، کانال AC در پالاتال دندان که تا انتهای تحتانی ریج امتداد یافته (فلش)



شکل ۲: در نمای CBCT کات کرونال، کانال CS که از ۲ سمت نازل فوسا به سمت قدام ریج آلوئول گسترش یافته (فلش‌ها)



شکل ۳: در نمای CBCT کات اگزیمال، کانال CS که در ناحیه بین اینسیزور سنترال و اینسیزور لترال قرار دارد (فلش)

طرفی این محققین در مورد حضور CS تمایل جنسیتی نسبت به مردان را در مطالعه خود نشان دادند در حالی که تفاوت فراوانی CS در دو جنس زن و مرد در مطالعه ما اثبات نشد. با توجه به اینکه عدم وابستگی حضور CS با سن یافته مشترک دیگری در هر دو مطالعه بوده است، می‌توان استنباط کرد که حضور CS به عنوان

Aoki و همکاران در مطالعه خود با هدف تأیید وجود، تعیین موقعیت مکانی، تعیین انتهای مسیر و مشخص نمودن اندازه CS، بر روی ۲۰۰ تصویر CBCT در رنج سنی ۱۸-۸۵ سال در جمعیت برزیلی اعلام کردند که CS در اغلب افراد (۶۶/۵٪) دیده می‌شود که این نتیجه موافق فراوانی ۹۶/۳٪ این کانال در مطالعه ما می‌باشد. از

CBCT از بیماران در ترکیه فراوانی AC را ۸/۱۷٪ گزارش کردند (۱۶). از طرفی در مورد محل انتهایی AC این مطالعات نتایجی متفاوت از نتیجه مطالعه ما گزارش کرده‌اند و در حالیکه ما در مطالعه خود به این نتیجه رسیدیم که کانال AC با بیشترین شیوع در ناحیه بین اینسیزور سانترال و اینسیزور لترال خاتمه می‌یابد Alkis و همکاران ناحیه اینسیزور سانترال و Tomrukçu و همکاران، Li و همکاران و Salli و همکاران ناحیه اینسیزور لترال را به عنوان محل ختم AC معرفی کرده‌اند (۱۶-۱۳). پیشنهاد می‌شود که مطالعات مشابه با تعداد تصاویر بیشتر و در گروه‌های قومی-نژادی متفاوت و متنوع صورت گیرد.

### نتیجه‌گیری

نتیجه‌گیری شد که هرگونه عمل جراحی که ناحیه قدامی فک بالا را درگیر می‌کند باید با توجه به وجود تنوع آناتومیکی و فراوانی بالای CS مورد ارزیابی قرار گیرد تا از حوادث یا عوارض ایاتروژنیک جلوگیری شود. پس، رادیوگرافی CBCT توصیه می‌شود تا امکان شناسایی احتمالی CS و جزئیات مکان آناتومیک، طول و تنوع آن را فراهم کند تا از اختلالات احتمالی ایاتروژنیک در قرار دادن ایمپلنت‌ها یا سایر روش‌های جراحی مربوط به ناحیه جلوگیری شود.

### سپاس‌گزاری

مقاله مورد نظر حاصل طرح تحقیقاتی می‌باشد.

حامی مالی: ندارد

تعارض در منافع: ندارد.

### کد اخلاق و ملاحظات اخلاقی

با توجه به این که در این مطالعه از آرشیو رادیوگرافی‌ها استفاده می‌شود، بیماران به اشعه اضافی اکسپوز نمی‌شوند. مطالعه در کمیته اخلاق در پژوهش دانشگاه علوم پزشکی و خدمات بهداشتی درمانی شهید صدوقی یزد به تصویب رسید (کد اخلاق: IR.IAU.B.REC.1401.030).

یک یافته شایع و مستقل از سن در دو جمعیت برزیلی و ایرانی، این کانال را به عنوان یک لندمارک آناتومیک و نه یک normal variation آناتومیک مطرح می‌سازد. از طرفی می‌توان تفاوت نتایج به‌دست آمده در مورد فراوانی CS در جنسیت‌ها را به تفاوت‌های نژادی مرتبط دانست که البته اثبات این ادعا نیازمند انجام مطالعات بیشتر با طراحی متناسب برای رسیدن به این هدف می‌باشد. از دیگر نتایج متفاوت این مطالعه با مطالعه ما، محل انتهایی مسیر CS می‌باشد که برخلاف نتایج ما که بیشترین فراوانی این انتهایی مسیر را بین دندان‌های اینسیزور سانترال و اینسیزور لترال تعیین کرده، نتایج Aoki و همکاران بیشترین فراوانی انتهایی مسیر CS را بین دندان‌های سانترال ماگزینا اعلام نموده است. این واقعیت که این محققین در تعیین محل انتهایی مسیر CS صرفاً به ناحیه اطراف ریشه دندان‌ها اکتفا کرده‌اند و نواحی بین دندان‌ها را نیز به عنوان ناحیه اطراف ریشه یک دندان خاص در نظر گرفته‌اند توجیه کننده این تفاوت نتیجه در دو مطالعه می‌باشد (۶). Alkis و همکاران با استفاده از تصاویر CBCT تهیه شده از بیماران ترکیه‌ای به بررسی فراوانی و محل AC پرداختند. این محققین با بررسی ۲۴۸ تصویر CBCT از بیماران در رنج سنی ۷۸-۱۸ سال در مورد فراوانی CS به نتایجی نزدیک به نتیجه مطالعه ما (۳/۹۶٪) رسیدند و اعلام کردند که در تمام نمونه‌ها این کانال را مشاهده کرده‌اند. هم‌چنین در مورد فراوانی AC مشتق شده از CS نیز نتیجه به‌دست آمده در مطالعه ما (۳/۳۵٪) بسیار نزدیک به نتیجه این محققین (۳/۳۵٪) و نتایج منتشر شده توسط Tomrukçu و همکاران می‌باشد. Tomrukçu و همکاران نیز با مطالعه بر جمعیت ترکیه‌ای فراوانی AC را ۳۴/۶٪ گزارش کردند. مطالعات دیگر میزان فراوانی متفاوتی از AC را گزارش کرده‌اند. Li و همکاران با بررسی ۱۰۰۳ تصویر CBCT از بیماران چینی فراوانی این کانال را ۵۰/۱٪ گزارش کردند (۱۵) و یا Salli و همکاران در مطالعه خود پس از ارزیابی ۶۷۳ تصویر

## References:

- 1-Gaviria L, Salcido JP, Guda T, Ong JL. *Current Trends in Dental Implants*. J Korean Assoc Oral Maxillofac Surg 2014; 40(2): 50-60.
- 2-Velasco-Torres M, Padial-Molina M, Avila-Ortiz G, García-Delgado R, Catena A, Galindo-Moreno P. *Inferior Alveolar Nerve Trajectory, Mental Foramen Location and Incidence of Mental Nerve Anterior Loop*. Med Oral Patol Oral Cir Bucal 2017; 22(5): e630-e5.
- 3-Bornstein MM, Balsiger R, Sendi P, von Arx T. *Morphology of the Nasopalatine Canal and Dental Implant Surgery: A Radiographic Analysis of 100 Consecutive Patients Using Limited Cone-Beam Computed Tomography*. Clin Oral Implants Res 2011; 22(3): 295-301.
- 4-Torres MG, de Faro Valverde L, Vidal MT, Crusóe-Rebello IM. *Branch of the Canalis Sinuosus: A Rare Anatomical Variation—A Case Report*. Surg Radiol Anat 2015; 37(7): 879-81.
- 5-Arruda JA, Silva P, Silva L, Álvares P, Silva L, Zavanelli R, et al. *Dental Implant in the Canalis Sinuosus: A Case Report and Review of the Literature*. Case Rep Dent 2017; 2017: 4810123.
- 6-Aoki R, Massuda M, Zenni LTV, Fernandes KS. *Canalis Sinuosus: Anatomical Variation or Structure?* Surg Radiol Anat 2020; 42(1): 69-74.
- 7-Shelley AM, Rushton VE, Horner K. *Canalis Sinuosus Mimicking a Periapical Inflammatory Lesion*. Br Dent J 1999; 186(8): 378-9.
- 8-Manhães Júnior LR, Villaça-Carvalho MF, Moraes ME, Lopes SL, Silva MB, Junqueira JL. *Location and Classification of Canalis Sinuosus for Cone Beam Computed Tomography: Avoiding Misdiagnosis*. Braz Oral Res 2016; 30(1): e49.
- 9-McCrea SJJ. *Aberrations Causing Neurovascular Damage in the Anterior Maxilla during Dental Implant Placement*. Case Rep Dent 2017; 2017: 5969643.
- 10-Bagheri SC. *Revisão Clínica De Cirurgia Bucomaxilofacial*. Elsevier Brasil; 2015.
- 11-Ferlin R, Pagin BSC, Yaedú RYF. *Canalis Sinuosus: A Systematic Review of the Literature*. Oral Surg Oral Med Oral Pathol Oral Radiol 2019; 127(6): 545-51.
- 12-Ghandourah AO, Rashad A, Heiland M, Hamzi BM, Friedrich RE. *Cone-Beam Tomographic Analysis of Canalis Sinuosus Accessory Intraosseous Canals in the Maxilla*. Ger Med Sci 2017; 15: Doc20.
- 13-Alkis HT, Ata GC, Tas A. *Evaluation of the Morphology of Accessory Canals of the Canalis Sinuosus Via Cone-Beam Computed Tomography*. J Stomatol Oral Maxillofac Surg 2023; 124(4): 101406.
- 14-Tomrukçu DN, Köse TE. *Assesment of Accessory Branches of Canalis Sinuosus on CBCT Images*. Med Oral Patol Oral Cir Bucal 2020; 25(1): e124-e30.
- 15-Li D, Zhang X, Zhang J, He C. *Cone-Beam Computed Tomography of Accessory Canals of the Canalis Sinuosus and Analysis of the Related Risk Factors*.
- 16-Şalli GA, Öztürkmen Z. *Evaluation of Location of Canalis Sinuosus in the Maxilla Using Cone Beam Computed Tomography*. Balkan Journal of Dental Medicine 2021; 25(1): 7-12.

## Frequency of Canalis Sinuosus Canal in the Anterior Region of the Maxilla by CBCT Radiography in Patients Referred to a Private Radiology Center in the Last 2 Years in Yazd City

Seyed Hossein Razavi<sup>1</sup>, Dorsa Pourzarabi<sup>\*1</sup>, Mahjube Entezar-e-Ghaem<sup>1</sup>, Nasim Namiranian<sup>2</sup>,  
Yaser Safi<sup>3</sup>, Mohammad Pourmohammadi<sup>1</sup>

### Original Article

**Introduction:** Canalis Sinuosus (CS) is a bony canal in the upper jaw. This canal has branches towards the anterior ridge and the teeth, which can be exposed to damage during dental procedures such as implants, resulting in paranesthesia. The purpose of this study was to determine the frequency of CS in the anterior region of the maxilla by CBCT radiography in a private radiology center in Yazd City in the last 2 years, to familiarize dentists with this anatomical variety and prevent complications.

**Methods:** In this cross-sectional study, 218 CBCT images were selected. Images are related to the patients in the age range of 24 to 80 years. Axial, coronal and sagittal sections are reconstructed by an oral and maxillofacial radiologist. The images reviewed by two radiologists. Then, age, sex, frequency, location of the canal ending, bilateral or unilateral, sub-branches and the location of the canal in the vertical and anteroposterior dimension were checked. The results were investigated by SPSS version 16 software with Chi squared and T-test statistical tests.

**Results:** The reviewed images belonged to 112 (51.4%) women and 106 (48.6%) men. The frequency of CS was 96.3%. The most frequency was found in women in the age of 24-44 years (62.8%). The 95.4% was reported bilaterally. In the examination of the Accessory canals, they were not seen in 141 people (64.7%). The accessory canal (AC) was reported more frequent between central and lateral incisor. In this study, using the Chi-Square test, there was no statistically significant relationship between the presence of CS and age ( $P=0.188$ ) and gender ( $P=0.162$ ).

**Conclusion:** Due to the high frequency of CS and its branches in the anterior region of the maxilla, in order to avoid unwanted consequences during surgery, the desired area should be examined.

**Keywords:** Anatomic Variation, Maxillary nerve, Cone beam tomography.

**Citation:** Razavi S.H, Pourzarabi D, Entezar-e-Ghaem M, Namiranian N, Safi Y, Pourmohammadi M. Frequency of Canalis Sinuosus Canal in the Anterior Region of the Maxilla by CBCT Radiography in Patients Referred to Private Radiology Center in the Last 2 Years in Yazd City. J Shahid Sadoughi Uni Med Sci 2023; 31(9): 7013-21.

<sup>1</sup>Department of Oral and Maxillofacial Radiology, School of Dentistry, Shahid Sadoughi University of Medical Sciences, Yazd, Iran.

<sup>2</sup>Yazd Diabetes Research Center, Shahid Sadoughi University of Medical Sciences, Yazd, Iran.

<sup>3</sup>Department of Oral and Maxillofacial Radiology, School of Dentistry, Shahid Beheshti University of Medical Sciences, Tehran, Iran.

\*Corresponding author: Tel: 09177027968, email: hadidarvishi87@gmail.com