مجله دانشگاه علوم پزشکی و خدمات بهداشتی - درمانی شهید صدوقی یزد
دوره چهاردهم ، شماره دوم ، تابستان ۱۳۸۵، صفحات ۸۱-۷۷

CASE REPORT

گزارش یک مورد کاهش بینایی شدید یکطرفه و کاپینگ دو طرفه عصب اپتیک ثانویه به تومورمتاستاتیک مغز

دکترمحمدرضا شجاع*[1]، دکتر منیژه مهدوی [2]

چکیده

هدف: معرفی یک مورد کاهش بینایی شدید یکطرفه و کاپینگ دو طرفه عصب اپتیک ثانویه به متاستاز کارسینوم برونکوژنیک ریه به مغز

معرفی بیمار : خانم ۴۸ ساله ای ، با شکایت کاهش شدید بینایی چشم چپ بدون علایم درد یا قرمزی چشم وبدون هیچ گونه یافته سیستمیک مراجعه نمود . در معاینه، دید چشم چپ، شمارش انگشتان از ۴ متری ورفلکس مارکوس گان چشم چپ (۳ مثبت) بود همچنین cupping غیر قرینه عصب اپتیک همراه با اختلال میدان بینایی در چشم چپ مشاهده شد که در بررسی نورولوژیک، تومور متاستاتیک مغز ثانوی به کانسر ریه تشخیص داده شد .

نتیجه گیری : در موارد کاپینگ غیر قرینه عصب اپتیک وفشار طبیعی چشم قبل از مطرح کردن تشخیص گلوکوم با فشار طبیعی باید ضایعات نورولوژیک وتومورهای مغزی را نیز مد نظر داشته باشیم .

واژه های کلیدی: کاپینگ عصب اپتیک ، تومور مغز، عصب اپتیک

مقدمه

بزرگ شدن کاپ عصب اپتیک که از مشخصات بیماری گلوکوم است در موارد دیگری از جمله نوروپاتی ایسکمیک عصب اپتیک ، نوریت اپتیک به دنبال بیماری سیفلیس ، انواع مختلف نوروپاتی اپتیک ارثی ، شوک هیپوولمیک ، نوروپاتی تروماتیک عصب اپتیک و ضایعات فشارنده عصب اپتیک و کیاسما نیز مشاهده می شود [۱،۲]. ضمناً مواردی مانند سندرم Congenital Tilted disk، کلوبوم عصب اپتیک ، مگالوپاپیلا و پیت عصب اپتیک ممکن است در تشخیص افتراقی بزرگ شدن کاپ عصب قرار گیرد .

بیماران مبتلا به کاپینگ عصب اپتیک به دنبال ضایعات فشارنده عصب معمولاً حدت بینایی کمتراز ۲۰/۴۰ دارند و نقایص میدان بینایی در آنها در امتداد خط عمودی واقع شده است . در این موارد ، عصب اپتیک رنگ پریده است و این افراد نسبت به بیماران گلوکومی در محدوده سنی جوانتری قرار دارند [۲،۳]. گلوکوم با فشار طبیعی در تشخیص افتراقی این بیماران مطرح می شود، با این تفاوت که بیماران گلوکومی معمولاً سن بالاتری دارند ، خونریزی دیسک اپتیک در آنها شایع تر است

*۱- نویسنده مسئول: دانشیار گروه چشم پزشکی
تلفن : ۰۹۱۳۱۵۱۱۲۰۷ ، نمابر: ۸۲۴۸۳۸۲-۰۳۵۱،
E- mail: Shoja 99@ yahoo.com
۲- چشم پزشک - پژوهشگر مرکز تحقیقات دیابت یزد
۱و۲- دانشگاه علوم پزشکی و خدمات بهداشتی درمانی شهید صدوقی یزد
تاریخ دریافت:۱۳۸٤/۱۲/۱۰ تاریخ پذیرش: ۱۳۸۵/٤/۲

[Downloaded from jssu.ssu.ac.ir on 2026-11-25]

و از حدت بینایی بالاتری برخوردارند . رنگ پریدگی حاشیه عصب در گلوکوم کمتر از ضایعات فشارنده عصب مشاهده می شود و نقایص میدان بینایی در امتداد خط افقی است[۲،۳].

معرفی بیمار

زن ۴۸ ساله ای ، با شکایت کاهش بینایی چشم چپ در خرداد ماه سال ۱۳۸۴ به درمانگاه چشم پزشکی بیمارستان شهید رهنمون یزد مراجعه نمود و در زمان مراجعه ، علایم سیستمیک همراه نداشت . بیمار با تشخیص گلوکوم زاویه باز اولیه تحت درمان با قطره تیمولول و Trusopt قرارداشت. در معاینه ، دید چشم راست با اصلاح ۲۰/۲۰ و دید چشم چپ با اصلاح در حد شمارش انگشتان از ۴ متری بود . عیب انکساری دو چشم نزدیک بینی و آستیگماتیسم بود در چشم راست (120×1.50-3.75-) و در چشم چپ (60×150-3.50-) بود.

در بررسی وضعیت مردمکها ، رفلکس مارکوس گان چشم چپ ۳+ بود .

در گونیوسکوپی ، زاویه هر دو چشم باز بود و فشار داخل هر دو چشم با تونومتر گلدمن اندازه گیری شد . در ساعت ۹ صبح فشار چشم راست برابر با ۱۸ میلیمتر جیوه و فشار چشم چپ برابر با ۱۴ میلیمتر جیوه بود . فشار چشم در ساعات مختلف یک روز اندازه گیری شد که اختلاف فشار در ساعات مختلف کمتر از ۵ میلیتر جیوه بود . در سایر معاینات با اسلیت لامپ سگمان قدامی دو چشم طبیعی بود.

در معاینه ته چشم با افتالموسکوپ غیر مستقیم نسبت کاپ به دیسک اپتیک در چشم چپ ۸/۱۰ و در چشم راست ۵/۱۰ بود حاشیه عصب اپتیک در چشم چپ رنگ پریده بوده ، ماکولا و قسمتهای محیطی شبکیه طبیعی بود . بیمار با تشخیص گلوکوم زاویه باز اولیه تحت درمان داروهای پایین آورنده فشار چشم بود .

میدان بینایی هر دو چشم با دستگاه پریمتری octupus ارزیابی شد . اختلال میدان بینایی به خصوص در نیمه تحتانی چشم چپ مشاهده شد و چشم راست اختلال واضحی در میدان بینایی نداشت (شکل های۲ و۱) .



شکل ۱- میدان بینایی چشم چپ



شکل ۲- میدان بینایی چشم راست

برای بیمار تشخیص افتراقی های گلوکوم با فشار طبیعی ، ضایعات فشارنده مسیر بینایی قدامی ، مالفورماسیونهای عروق مغز و تومور مغزی مطرح شدند. لذا MRI و CT scan مغز و مسیر بینایی قدامی با و بدون کنتراست انجام شد . در MRI مغزکانونهای متعددی در ناحیه پاریتال راست و همی اسفرسمت راست مخچه مشاهده شد(شکل ۳) .

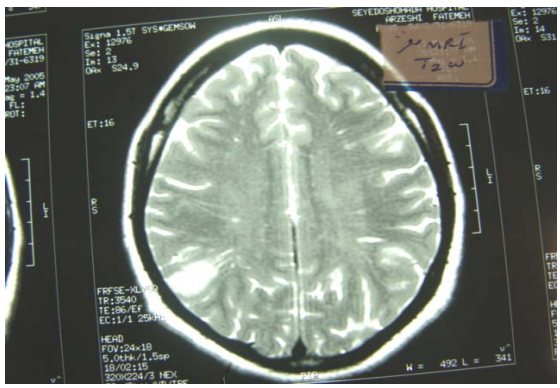

شکل ۳ – MRI مغز T_2 W

[Downloaded from jssu.ssu.ac.ir on 2026-11-25]

در CT scan مغز بدون کنتراست . ناحیه Hypodense در لب پاریتواکسی پیتال راست مشاهده شد که بدون ادم اطراف بوده و پس از تزریق شدیداً enhance شد . (شکل ۴) وجود این ضایعات پراکنده احتمال متاستاز به مغز را مطرح کردند که اولین محل تومور اولیه را ریه حدس زدند . لذا در سی تی اسکن قفسه سینه با تزریق کنتراست ، توده نامنظم و توپر (Solid) لبوله به قطر ۳ سانتی متر در سگمان آپیکال لوب تحتانی ریه راست مشاهده شد که کلسیفیکاسیون نداشت و بالنفاد نوپاتی ناحیه ناف ریه همراه بود که وجود این توده پدیده نئوپلاستیک را مطرح کرد(شکل ۵).



شکل ٤ – سی تی اسکن مغز با کنتراست تزریقی



شکل ٥–سی تی اسکن قفسه سینه (Mediastinal view)

بیمار به بخش داخلی ارجاع شد و با نظر متخصص بیماری های تنفسی بیوپسی از ریه راست انجام شد که در بررسی آسیب شناسی ، کارسینوم برونکوژنیک تمایز نیافته گزارش شد. (Undifferentiated non– small cell bronchogenic Carcinoma) و برای بیمار درمان با داروهای شیمی درمانی شروع شد .

در آخرین معاینه که در تاریخ ۸۴/۸/۴ انجام شد دید چشم راست ۲۰/۴۰ و دید چشم چپ شمارش انگشتان از یک متر بود . فشار چشم راست ۱۶ میلیمتر جیوه و چشم چپ ۱۴ میلیمتر جیوه بوده نسبت کاپ به دیسک در چشم راست ۵/۱۰ و در چشم چپ ۸/۱۰ بود و بیمار، همچنان تحت درمان با داروهای شیمی درمانی قرار داشت . در گرافی لگن انجام شده کانونهای متاستاتیک به استخوان لگن و فمور نیز مشاهده شد .

بحث

بزرگ شدن کاپ عصب اپتیک در اکثر موارد با افزایش فشار داخل چشم همراه است گزارش کاپینگ در موارد غیر از گلوکوم نادر است اما تحت شرایطی مانند بیماری سیفلیس ، تروما ، شوک و انواع خاصی از اختلالات ارثی (نوروپاتی اپتیک اتوزومال غالب و نوروپاتی اپتیک leber) و همچنین ضایعات نورولوژیک و فشارنده عصب مشاهده شده است[۱،۳].
گلوکوم با فشار طبیعی از مواردی است که کاپینگ پیشرونده عصب اپتیک همراه با اختلالات میدان بینایی در غیاب هیپرتانسیون چشمی می باشد . بزرگ شدن کاپ عصب اپتیک دربیمار گلوکوم به دنبال از دست رفتن آکسونها و خمیدگی لامینا کریبروزا (lamina cribrosa) به سمت عقب اتفاق می افتد[۵]. اما ، از دست رفتن آکسونها نمی تواند تنها عامل ایجاد کننده کاپینگ عصب اپتیک باشد ، به عنوان مثال کاهش بینایی شدید ناشی از نوروروپاتی اپتیک ایسکمیک قدامی (AION) ویا تخریب وسیع آکسونها در اثر بسته شدن شریان مرکز شبکیه (CRAO) با بزرگ شدن کاپ همراه نیست[۷].
عوامل دیگری مانند تخریب بافت غیر عصبی در سر عصب اپتیک وبسیاری از فاکتورهای ناشناخته دیگر در ایجاد کاپینگ مؤثرند . در مطالعه Trobe وهمکاران [۶] نارسایی عروقی به عنوان یکی از دلایل بزرگی کاپ در ضایعات فشارنده روی عصب شناخته شده است .
در مطالعه Marzoli و همکاران [۴] که بر روی بیماران مبتلا به نوروروپاتی اپتیک فشارنده انجام شد در موارد کاپینگ غیر قرینه عصب اپتیک، کاپ بزرگتر با کاهش بینایی، دیس کروماتوپسی، رفلکس مارکوس گان مثبت و اختلال میدان

[Downloaded from jssu.ssu.ac.ir on 2026-11-25]

بینـایی همـراه بـود عـلاوه بـر ایـن، چنانچـه فـشار روی عـصب، سیمتریک و دوطرفـه بـود اخـتلاف بـین کـاپ دو چـشم کمتـر گزارش شده بـود کـه ایـن مـسئله ، فرضـیه ارتبـاط بـین ضـایعه فشارنده روی عصب وکاپینگ سر عصب را حمایت می کند.

در مطالعـه Danesh و همکـاران در ارزیـابی بیمـاران مبـتلا بـه نوروپاتی اپتیک فشارنده از روش VEPدر مقایـسه بـا پریمتـری کامپیوتری استفاده شد که در نهایت VEP روش مؤثری جهـت بررسی ضایعات عصب اپتیک در این بیماران شناخته شد[۸]

در اکثر موارد ، بیماران با کاپ بالا وفشار طبیعی داخل چشم بـا تشخیص گلوکوم با فشار نرمال شـناخته شـده انـد کـه غیرقرینـه بـودن انـدازه کـاپ در دوچـشم لـزوم بررسـی نورولوژیـک را مطرح می سازد[۴] .

ارزیابی دقیق مسیر عصب بینایی معمولاً در افتراق بین بیماری گلوکوم وضایعات فشارنده روی سـر عـصب اپتیـک کمـک کننده است .

اختلال میـدان بینـایی کـه از تظـاهرات دیگـر بیمـاری گلوکـوم مـی باشـد، در ضـایعات عـصب اپتیـک ،کیاسـما و نـواحی رتروکیاسمال نیز گزارش شـده اسـت .ضـایعات رتروکیاسـمال معمـولاً بـا اخـتلالات میـدان بینـایی همنـام (homonymous) همراهند .چنانچه ضایعه فشارنده ، مسیر بینایی قـدامی را درگیـر کرده باشـد اخـتلال میـدان بینـایی ، نـاهمگون (inCongrous) می باشد و در ضایعات فشارنده مسیر بینایی خلفی این اختلال به صورت همگون (Congruous) است .

ضایعات درگیر کننده لوپ تمپورال ایجاد اختلال میدان بینـایی در نیمه فوقانی کرده و در ضایعات لوپ پاریتال این اخـتلال در نیمه تحتانی میدان بینایی مشاهده می شود.

در مطالعه Rosiene و همکـاران بـه ایـن نکتـه اشـاره شـد کـه ضایعات بزرگ فشارنده مسیر قدامی عـصب بینـایی مـی تواننـد باعث کاهش بینایی قابل توجهی در بیمار شوند[۹] .

نتیجه گیری

در مورد بیماران مبتلا به کاپ بزرگ و غیر قرینـه در سر عصب اپتیک همراه با فشار چشم طبیعـی لازم اسـت قبـل از مطرح ساختن تشخیص گلوکـوم ، ارزیـابی نورولوژیـک مـسیر بینایی قدامی وخلفی نیز انجام پذیرد .

References

1- Lee AG,chau Fy, Gohink Kc, Kardon Rh, Wall M. ***The diagnostic yield of the evaluation for isolated unexplained optic atrophy .*** Ophthalmology 2005 May , 112 (5) : 757-9 .

2- loong sc. ***The eye in neurology : evaluation of sudden visual loss and diplopia .*** Ann Acad med Singapore .2001 Mar .30(2):149-147.

3- Greenfield Ds , Siatkowski RM, Glaser js , schatz Nj, parrish RK. ***The cupping disc .who needs neuroimaging ?*** Ophthalmology .1998 oct 105 (10) : 1866-74

4- Bianchi - Marzoli S, Rizzo JF 3rd, Brancato R , lesse ll S. ***Quantitative analysis of optic disc cupping in compressive optic neuropathy.***Ophthalmology. 1995 Mar ; 102 (3):436-40

5- Schwartz B. ***Cupping and pallor of disc.*** Arch Ophthalmol 1973;89 :272-7

6- Trobe JD ,Glaser JS ,Cassady J ,et al . ***Nongloucomatous excavation of the optic disc*** . Arch ophthalmol 1980-98: 1046-50

7- Hayreh SS. ***Pathogenesis of cupping of the optic disc*** .Br J Ophthamol 1974;58:863-76

8- Danesh- Meyer HV, Carroll SC, Gaskin BJ, Gao A, Gamble GD. ***Correlation of the multifocal visual***

[Downloaded from jssu.ssu.ac.ir on 2026-11-25]

evoked potential and standard automated perimetry in compressive optic neuropathies Invest Ophthalmol Vis Sci. 2006 Apr;47(4):1458-63.

9- Rosiene J, Liu X, Imielinska C, Ferrera J, Bruce J, Hirsch J, D'Ambrosio A. ***Structure-function relationships in the human visual system using DTI, fMRI and visual field testing: pre- and post-operative assessments in patients with anterior visual pathway compression***. Stud Health Technol Inform. 2006;119:464-6.

[Downloaded from jssu.ssu.ac.ir on 2026-11-25]