

گزارش یک مورد واریاسیون نادر عصب جلدی ساعدی داخلی

عباس شاهدی^{۱*}

گزارش مورد

مقدمه: شبکه بازویی بزرگ‌ترین و پیچیده‌ترین شبکه عصبی بدن است که در گردن تشکیل و پس از عبور از زیر استخوان ترقوه وارد حفره آگزیلا می‌شود. تابه‌حال واریاسیون‌های زیادی در شبکه بازویی گزارش شده است که از لحاظ بالینی دارای اهمیت فراوان می‌باشد. شبکه دارای سه طناب می‌باشد که از جمله آن‌ها طناب داخلی است. عصب جلدی بازویی داخلی و عصب جلدی ساعدی داخلی از شاخه‌های طناب داخلی آن بوده که به ترتیب پوست سطح داخلی بازو و ساعد را عصب‌دهی می‌کنند. در این مطالعه هنگام تشریح اندام فوقانی جسد مردی حدوداً ۸۰ ساله در سالن تشریح دانشگاه علوم پزشکی شهید صدوقی یزد یک واریاسیون نادر در شاخه‌های طناب داخلی شبکه بازویی دیده شد. بدین صورت که در حالت عادی هیچ‌گونه ارتباطی بین دو عصب جلدی بازویی داخلی و جلدی ساعدی داخلی دیده نمی‌شود و هرکدام به‌طور جداگانه پوست نواحی داخل بازو و ساعد را عصب‌دهی می‌کنند؛ اما در این مورد این دو عصب باهم در ارتباط بوده و از آنجایی که دانستن این نوع واریاسیون‌ها برای جراحان دارای اهمیت به‌سزایی بوده، لذا به مطالعات بیشتری به‌منظور تعیین شیوع آن در جمعیت نیاز است.

واژه‌های کلیدی: شبکه بازویی، طناب داخلی، عصب جلدی ساعدی داخلی، عصب جلدی بازویی داخلی

ارجاع: شاهدی عباس. گزارش یک مورد واریاسیون نادر عصب جلدی ساعدی داخلی. مجله علمی پژوهشی دانشگاه علوم پزشکی شهید صدوقی یزد ۱۴۰۲؛ ۳۱ (۴): ۴۳-۶۵۳۷.

۱- گروه علوم تشریح، دانشکده پزشکی، دانشگاه علوم پزشکی شهید صدوقی، یزد، ایران.

* (نویسنده مسئول): تلفن: ۰۹۱۲۰۲۳۲۰۷۱، پست الکترونیکی: abbasshahedi1355@gmail.com، صندوق پستی: ۸۹۱۶۷۸۳۱۶۴

مقدمه

با توجه به اینکه انتقال پیام‌های عصبی در اندام فوقانی چندین سال پیش برای اولین بار توصیف و شرح داده شده است اما می‌توانیم به وضوح مشاهده کنیم که در ۲۰ سال گذشته توصیف هرچه بهتر و دقیق‌تر نحوه انتقال پیام‌های عصبی در این اندام، کاربرد گسترده‌ای پیدا کرده است (۱). اعصاب اندام فوقانی از عصب یازدهم جمجمه‌ای، شبکه گردنی و شبکه بازویی تامین می‌شود. شبکه بازویی، از زمان منشأ آن در گردن دارای ساختار تشریحی پیچیده‌ای است که حین عبور از ناحیه آگزایلا ارتباطات نزدیکی با ساختارهای مهم آناتومیکی دارد که همین امر اهمیت بالینی این موضوع را اثبات می‌کند (۲). هم‌چنین این شبکه وظیفه عصب‌دهی به اندام فوقانی را عهده‌دار می‌باشد. می‌توان گفت این شبکه، پیچیده‌ترین و بزرگترین شبکه عصبی بدن انسان می‌باشد که به گونه مناسبی به بخش‌های متفاوت اندام فوقانی وارد می‌شود. علاوه بر عصب‌دهی به اندام فوقانی، مطالعات نشان می‌دهد که در ۲۰ درصد موارد، عصب فرنیک نیز منشأ کامل از شبکه بازویی دارد که می‌توان گفت در کمتر از نصف موارد آسیب شبکه بازویی می‌تواند منجر به ایجاد ضایعه در عصب فرنیک شده و در نهایت فلج دیافراگم را به دنبال خواهد داشت (۲) و همین امر، اهمیت بررسی این شبکه را دو چندان می‌کند. شبکه بازویی یک شبکه سوماتیک است که از ادغام شاخه‌های شکمی C5 تا C8 و بخش اعظم شاخه شکمی T1 تشکیل می‌شود (۳). شبکه دارای ریشه، تنه و طناب می‌باشد که ریشه و تنه‌های آن در گردن و طناب‌ها و شاخه‌های آن‌ها در حفره آگزایلا قرار دارد. (۴). ریشه‌ها و تنه‌ها با عبور از بین عضلات اسکالن قدامی و اسکالن میانی به مثلث خلفی گردن وارد شده، در بالا و عقب شریان ساب‌کلاوین قرار می‌گیرند. از ریشه‌ها سه تنه منشأ می‌گیرد که عبارتند از تنه فوقانی، تنه میانی و تنه تحتانی که هر یک از آن‌ها نیز به یک شاخه قدامی و یک شاخه خلفی تقسیم می‌شود. از به هم پیوستن شاخه قدامی تنه فوقانی و میانی طناب خارجی و شاخه قدامی تنه تحتانی به تنهایی طناب داخلی و از ادغام شاخه خلفی هر سه تنه طناب خلفی شبکه

تشکیل می‌شود. طناب‌های خارجی و خلفی در سمت خارج اولین قسمت شریان آگزایلاری بوده و طناب داخلی در خلف آن قرار دارد. موقعیت طناب‌ها نسبت به دومین قسمت شریان آگزایلاری متناسب با نام آن‌ها بوده و در سمت خارج، خلف و داخل آن قرار دارند (۵).

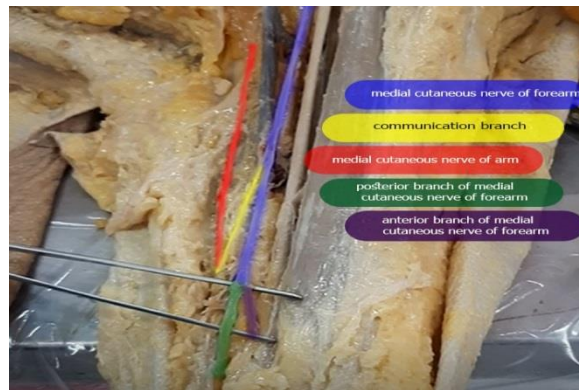
طناب داخلی در طرف داخل بخش دوم شریان آگزایلاری و در ادامه انشعاب قدامی تنه تحتانی است. این طناب شامل رشته‌هایی از C8 و T1 می‌باشد. طناب داخلی دارای شاخه‌های سینه‌ای داخلی، جلدی بازویی داخلی، جلدی ساعدی داخلی، ریشه داخلی عصب مدین و اولنار می‌باشد. عصب جلدی بازویی داخلی پس از ادغام با عصب بین دنده‌ای بازویی پوست سطح داخلی بازو را عصب‌دهی می‌کند. عصب جلدی ساعدی داخلی دقیقاً از دیستال مبدأ عصب جلدی بازویی داخلی از طناب داخلی منشأ گرفته و پس از ورود به ناحیه بازو، پوست قسمت قدامی تحتانی آن را عصب‌دهی کرده و سپس به دوشاخه قدامی و خلفی تقسیم شده و پوست روی سطح داخلی ساعد از آرنج تا مچ دست را عصب‌دهی می‌کند (۶).

گزارش مورد (مطالعه توصیفی): در هنگام تشریح ناحیه پکتورال و آگزایلا سمت چپ جسد یک فرد بزرگسال با جنسیت مذکر حدوداً ۸۰ ساله در سالن تشریح دانشگاه علوم پزشکی شهید صدوقی یزد جهت بررسی شبکه بازویی و انشعابات آن در اندام فوقانی، بعد از مشاهده طناب‌های داخلی، خارجی و خلفی شبکه بازویی و شاخه‌های آن‌ها به یک واریاسیون نادر برخورد کردیم بدین صورت که عصب جلدی ساعدی داخلی که شاخه‌ای از طناب داخلی شبکه می‌باشد قبل از تقسیم شدن به شاخه‌های قدامی و خلفی، یک شاخه ارتباطی به عصب جلدی بازویی داخلی داده بود. البته قابل ذکر است که در تشریح ناحیه پکتورال و آگزایلا سمت راست این واریاسیون دیده نشد (شکل ۱).

ملاحظات اخلاقی

تمام موازین اخلاقی مربوط به تشریح کاداور رعایت شد.

کد اخلاق: IR.SSU.MEDICINE.REC.1401.153



شکل ۱: عصب جلدی بازویی داخلی با رنگ قرمز، جلدی ساعدی داخلی با رنگ آبی و شاخه ارتباطی عصب جلدی ساعدی داخلی با رنگ زرد، شاخه خلفی عصب جلدی ساعدی داخلی با رنگ بنفش و شاخه قدامی آن با رنگ سبز نشان داده شده‌اند.

طناب داخلی است از جمله: مطالعاتی که Kerr در سال ۱۹۱۸ روی شبکه بازویی انجام داد واریاسیون‌های آن را به سه گروه و هفت زیرگروه تقسیم‌بندی کرد. او گزارش دو طناب قدامی و خلفی را مطرح نمود به این صورت که دو طناب داخلی و خارجی باهم یکی شده و طناب قدامی را ایجاد می‌کند که این طناب در خارج شریان آگزیلاری قرار گرفته است (۱۰). هم‌چنین بیاتی و همکاران در سال ۲۰۱۵ مشاهده کردند که طناب داخلی و خارجی در یک غلاف مشترک در سمت خارج شریان آگزیلاری قرار گرفته، به گونه‌ای که شریان آگزیلاری در سمت داخل طناب داخلی واقع شده است (۱۱). هم‌چنین Sargon و همکاران در سال ۱۹۹۵ واریاسیون عصب مدین گزارش کردند که از به هم رسیدن سه عصب تشکیل شده است که شامل دو عصب از طناب خارجی و یک عصب از طناب داخلی می‌باشد (۱۲). واریاسیون دیگر که در عصب مدین مشاهده شد توسط Uzun و همکاران در سال ۲۰۰۶ گزارش شد به این صورت که سه شاخه عصب مدین از طناب خارجی و یک شاخه از طناب داخلی بود (۱۳). اگرچه در نحوه تشکیل و منشأ اعصاب شبکه براکیال به ندرت شاهد واریاسیون هستیم ولی به نظر می‌رسد گزارشی که محسن پورقاسم و همکاران در سال ۲۰۰۴ منتشر کردند حائز اهمیت است زیرا آن‌ها به یک واریاسیون نادر در منشأ عصب رادیال دست یافتند که در نمونه آن‌ها، عصب رادیال دارای دو ریشه بود (۱۴). واریاسیون‌های شبکه بازویی می‌توانند در مسیر عبور اعصاب نیز

بحث

در مطالعه حاضر واریاسیون در شاخه‌های طناب داخلی شبکه بازویی مشاهده شد. طناب داخلی دارای شاخه‌های جلدی بازویی داخلی و جلدی ساعدی داخلی می‌باشد که به صورت جداگانه پوست سطح داخلی بازو و ساعد را عصب‌دهی می‌کنند و ارتباطی بین آن‌ها دیده نمی‌شود ولی در این مطالعه مشاهده شد که از عصب جلدی ساعدی داخلی قبل از تقسیم شدن آن به دو شاخه قدامی و خلفی یک شاخه ارتباطی برای عصب جلدی بازویی داخلی جدا شده است. شبکه بازویی می‌تواند در موارد مختلفی از قبیل موقعیت آناتومیکی آن، چگونگی تشکیل طناب‌ها و ارتباطات بین شاخه‌های آن و یا در مسیر اعصاب و طناب‌ها دارای واریاسیون باشد. دانستن این واریاسیون به لحاظ آناتومی حائز اهمیت است زیرا در صورت آسیب هر کدام از این اعصاب، عصب دیگر می‌تواند نقص حاصل را جبران نموده و علائمی همچون گزگز، حس سوزن سوزن شدن و بی‌حسی را تعدیل بخشد و در معاینه بالینی، آسیب یکی از این دو عصب، علامت قابل افتراقی از خود بروز ندهد (۷). واریاسیون‌های آناتومیکی از نظر بالینی اهمیت داشته و دانستن آن برای متخصصین آناتومی، رادیولوژی، بیهوشی و به ویژه جراحان می‌تواند به تشخیص بهتر و افزایش کیفیت کار و هم‌چنین تشخیص دقیق ضایعات تروماتیک و غیر تروماتیک کمک کننده باشد (۸،۹). موارد زیادی از واریاسیون‌های مختلف شبکه بازویی گزارش شده است که بعضی از آن‌ها مربوط به

گرفته بود (۱۸). در مجموع، گزارش‌های بیان شده هیچ گونه ارتباطی با یافته مورد نظر ما ندارد و در واقع بیان‌کننده واریاسیون‌های متنوع در شبکه براکیال است. از نظر جنین شناسی، راه‌های شیمیایی، آکسون‌های در حال تکامل را کنترل میکند و انحراف از پیامدهای نرمال بین سلول‌های مزانشیمی و عصبی ممکن است پیامدهایی از جمله واریاسیون شبکه عصبی را در بر داشته باشد (۱۹).

نتیجه‌گیری

با بیان موارد فوق و بررسی مقالات و گزارشاتی که در حین تشریح بر روی اجساد در طی سال‌های اخیر، فارغ از جنسیت و نژاد آن‌ها منتشر شده است باید این موضوع را بیان داشت که پزشکان و افرادی که به طرق مختلف، چه به صورت مستقیم و چه غیرمستقیم با شبکه براکیال و شاخه‌های آن در ارتباط هستند، باید از واریاسیون‌هایی که ممکن است در این شبکه و شاخه‌های آن رخ دهد، آگاهی داشته باشند تا بتوانند بهترین راه درمان را انتخاب کرده و احتمال هر گونه آسیب در حین درمان‌های تهاجمی همچون جراحی کاهش یابد و همچنین در حین تشریح اجساد توسط متخصصین علوم تشریحی، به این نکات توجه داشت.

سپاس‌گزاری

نویسنده این مقاله کمال تشکر و قدردانی را از مدیر محترم گروه بیولوژی و علوم تشریح دانشکده پزشکی دانشگاه علوم پزشکی شهید صدوقی یزد دارد.

حامی مالی: ندارد.

تعارض در منافع: وجود ندارد.

مشاهده شوند که از این نمونه‌ها می‌توان به گزارشی که در سال ۲۰۰۷ توسط غلامرضا حسن‌زاده و همکارش راجع به واریاسیون در طناب خارجی شبکه بازویی منتشر شد، اشاره کرد بدین صورت که طناب خارجی و شاخه‌های آن مسیر متفاوتی را طی کرده بودند (۱۵). Fazan و همکاران در سال ۲۰۰۳ با هدف بررسی شبکه بازویی با توجه به رنگ پوست و جنسیت افراد مطالعات گسترده‌ای بر روی اجساد انجام دادند که در نهایت ارتباط علمی بین رنگ پوست و جنسیت با نحوه تشکیل شبکه بازویی پیدا نشد اما به نتایج قابل توجهی دست پیدا کردند که از جمله آن‌ها این بود که اعصاب آگزیلاری و رادیال می‌تواند شاخه‌هایی از c7 و c8 را دریافت نکنند و یا واریاسیونی را مشاهده کردند که در آن تنه میانی شبکه، یک شاخه ارتباطی از c8 دریافت کرده بود (۲). هم‌چنین چهار نوع آناستوموز بین عصب مدین و اولنار در اندام فوقانی مشاهده است که به شرح ذیل می‌باشد:

Riche- و Berrettini, Marinacci, Martin-Gruber

Cannieu (۱۶). از طرف دیگر، Oluyemi و همکاران در سال ۲۰۰۷ گزارشی بعد از تشریح بیان کردند به این صورت که به جای سه طناب تنها دو طناب داخلی و خارجی را در شبکه بازویی مشاهده کرده و یک شاخه غیر عادی از طناب خارجی منشا گرفته و با طناب داخلی قبل از منشا ریشه داخلی عصب مدین، ارتباط برقرار می‌کند (۱۷). از طرفی Aggarwal و همکاران در سال ۲۰۰۹ وجود دوتنه و تشکیل دو طناب را به صورت طناب‌های خلفی و خارجی بیان و گزارش کردند. در این واریاسیون نکته قابل توجه عدم حضور طناب داخلی بود و دو طناب نام برده شده در قسمت فوقانی - خارجی بخش دوم شریان آگزیلاری دیده شدند و عصب مدین از یک طناب منشا

References:

- 1-Forli A, Bouyer M, Aribert M, Curvale C, Delord M, Corcella D et al. *Upper Limb Nerve Transfers: A Review*. Hand Surgery and Rehabilitation 2017; 36(3): 151-72.
- 2-Fazan VPS, Amadeu AS, Caleffi AL, Rodrigues Filho OA et al. *Brachial Plexus Variations in its Formation and Main Branches*. Acta Cir Bras 2003; 18(5): 14-8.
- 3-Moura WG. *Surgical Landmarks and Approach to the Brachial Plexus: A Photographic Essay*. Journal of Reconstructive Microsurgery 1984; 1(2): 123-34.
- 4-Emamhadi M, Chabok SY, Samini F, Alijani B, Behzadnia H, Firozabadi FA, et al. *Anatomical Variations of Brachial Plexus in Adult Cadavers; A Descriptive Study*. Arch Bone Jt Surg 2016; 4(3): 253-58.
- 5-McMinn RMH. *Last's anatomy*. 8th ed. Churchill Livingstone: edinburgh: 1990; 67-70, 120.
- 6-Linell, E.A. *The Distribution of Nerves in the Upper Limb, with Reference to Variabilities and their Clinical Significance*. J Anat 1921; 55(Pt 2-3): 79-112.
- 7-Butz JJ, Shiwochan DG, Brown KC, Prasad AM, Murlimanju BV, Viswanath S. *Bilateral Variations of Brachial Plexus Involving the Median Nerve and Lateral Cord: an Anatomical Case Study with Clinical Implications*. Australas Med J 2014; 7(5): 227-31.
- 8-Somayaji N, Vollala VR, Raghunathan D, Rodrigues V, Samuel VP. *A Rare Variation in the Formation of the Upper Trunk of the Brachial Plexus-A Case Report*. Neuroanatomy 2005; 4(1): 37-8.
- 9-Reisecker F, Brugger G, LeblhuberF, Olschowski A, Deisenhammer E. *Pathogenesis and Therapy of Nontraumatic Compressive Radial Nerve Paralysis-- Report of an Unusual Case*. Neurochirurgia 1987; 30(4): 127-8.
- 10-Kerr AT. *The Brachial Plexus of Nerves in Man, the Variations in Its Formation and Branches*. The American journal of anatomy 1918; 23(2): 285-395.
- 11-Bayati V, Ghanavati Z, Younesi E , Maghzi Najaf Abadi M. *A Rare Variation in the Position of the Medial Cord of Brachial Plexus:A Case Report*. Jundishapur Sci Med Journal 2015; 14(4): 487-92. [Persian]
- 12-Sargon MF, Uslu SS, Celik HH, Aksit D. *A Variation of the Median Nerve at the Level of Brachial Plexus*. Bull Assoc Anat 1995; 79(246): 25-6.
- 13-Uzun A, Seelig LL. *A Variation in the Formation of the Median Nerve: Communicating Branch Between the Musculocutaneous and Median Nerves in Man*. Folia Morphologica 2001; 60(2): 99-101.
- 14-Pourghasem M, Soltanpour N, Joursaraei GH. *A Case Report of Variation in the Posterior Cord of the Brachial Plexus and Radial Nerve Origin*. JBUMS 2004; 3(23): 64-6. [Persian]
- 15-Hassanzadeh G, Zareefard N. *A Case Report of a Rare Variation of the External Cord of the Brachial Plexus*. J Gorgan Univ Med Sci 2007; 9(4): 72-5. [Persian]
- 16-Felippe MM, Rodrigues RS, Santana TB. *Anastomosis Patterns between the Median and Ulnar Nerves in the Upper Limbs*. Arquivos Brasileiros de Neurocirurgia 2021; 40(2): 152-158.

17-Oluyemi K, Adesanya O, Ofusori D, Okwuonu C, Ukwenya V, Om'iniabohs F, et al. ***Abnormal Pattern of Brachial Plexus Formation: An Original Case Report.*** The Internet Journal of Neurosurgery 2007; 4(2): 1-5.

18-Aggarwal A, Harjeet K, Sahni D, Aggarwal A. ***Bilateral Multiple Complex Variations in the***

Formation and Branching Pattern of Brachial Plexus. Surg Radiol Anat 2009; 31(9): 723-31.

19-Satyanarayana N, Vishwakarma N, Kumar GP, Guha R, Datta AK, Sunitha P. ***Variation in Relation of Cords of Brachial Plexus and their Branches with Axillary and Brachial Arteries—a Case Report.*** Nepal Med Coll J 2009; 11(1): 69-72.

A Case Report of a Rare Variation of the Medial Cutaneous Nerve of Forearm

Abbas Shahedi[†]

Case Report

Introduction: The brachial plexus is the largest and most complex nerve network in the body, which is formed in the neck and enters the axillary cavity after passing under the clavicle. So far, many variations have been reported in the brachial network, which are clinically important. The plexus has three cords, one of which is the medial cord. The medial cutaneous nerve of the arm and the medial cutaneous nerve of the forearm are the branches of the medial cord that innervate the skin of the medial surface of the arm and forearm, respectively. In this study, a rare variation was observed in the branches of the medial cord of the brachial plexus during the dissection of the upper limb of an approximately 80-year-old man in the Dissection Hall of Shahid Sadoughi University of Medical Sciences, Yazd, Iran. Thus, in normal condition, there is no connection between the medial cutaneous nerve of the arm and the medial cutaneous nerve of the forearm, and each of them innervates the skin of the medial arm and forearm separately, but in this case, these two nerves are connected. And since knowing this type of variation is very important for surgeons, more studies are needed to determine its prevalence in the population.

Keywords: Brachial plexus, Medial cord, Medial cutaneous nerve of the forearm, Medial cutaneous nerve of the arm.

Citation: Shahedi A. A Case Report of a Rare Variation of the Medial Cutaneous Nerve of Forearm. J Shahid Sadoughi Uni Med Sci 2023; 31(4): 6537-43.

[†]Department of Anatomical Sciences, Faculty of Medicine, Shahid Sadougi University of Medical Sciences, Yazd, Iran.

*Corresponding author: Tel: 09120232071, email: abbasshahedi1355@gmail.com