

اهمیت القای مدل اندومتریت و سایتولوژی واژینال در موش صحرایی؛ یک مطالعه مرور روایتی

ابوالفضل برزگر بفرؤئی^۱، موسی جاودانی^{۲*}

مقاله مروری

مقدمه: اندومتریت نوعی بیماری سیستم تولید مثلی جنس ماده است که با التهاب در غدد اندومتریوم و بافت استرومایی آن مشخص می‌شود و معمولاً در اثر آلودگی رحم با عوامل عفونی به وقوع می‌پیوندد. مدل‌های حیوانی اندومتریت بالینی برای جلوگیری از بروز و درمان اندومتریت بسیار بااهمیت هستند. روش سایتولوژی واژن به‌عنوان استاندارد طلایی برای تعیین مرحلهٔ سیکل استروس در موش‌های صحرایی ماده در نظر گرفته می‌شود. هدف از مطالعه حاضر، القای اندومتریت در مدل موش صحرایی و تعیین مراحل سیکل استروس این حیوان با استفاده از روش سایتولوژی واژینال به‌منظور القای موفقیت‌آمیز این عارضه در این مدل حیوانی بود.

نتیجه‌گیری: التهاب سبب تغییر در تولید سایتوکین‌های اندومتر می‌شود که احتمالاً با ایجاد اختلال در عملکرد بافت اندومتر، باعث اختلالاتی در قاعدگی و کاهش پذیرش رویانی اندومتر شود. افزایش بیان ژن‌های سایتوکین‌های خاص همانند IL-6، IL-8 و TNF- α می‌توانند در تشخیص شدت و درجه اندومتریت استفاده شوند. عفونت‌های رحمی تحت عنوان پیامدی از آسیب‌های وارده به مکانیسم‌های دفاعی بافت رحمی شناخته می‌شوند که به‌وسیلهٔ تغییرات فیزیولوژیک ایجاد شده در دورهٔ پس از زایش به‌وقوع می‌پیوندند. گونه‌های اکسیژن فعال در دورهٔ پس از زایمان بیش از حد تولید می‌شوند. عدم تعادل بین تولید گونه‌های اکسیژن فعال و پاک‌سازی آن منجر به ایجاد شرایط استرس اکسیداتیو می‌شود. از طرفی ارتباط معناداری بین بیماری‌های التهابی همانند اندومتریت و استرس اکسیداتیو وجود دارد. از طرفی با تعیین دقیق سیکل استروس موش صحرایی با استفاده از روش سایتولوژی واژن، به‌خوبی می‌توان اندومتریت را در این گونه القا نمود.

واژه‌های کلیدی: القای اندومتریت، مدل موش صحرایی، التهاب، سایتولوژی واژن، سیکل استروس

ارجاع: برزگر بفرؤئی ابوالفضل، جاودانی موسی. اهمیت القای مدل اندومتریت و سایتولوژی واژینال در موش صحرایی؛ یک مطالعه مرور روایتی. مجله علمی پژوهشی دانشگاه علوم پزشکی شهید صدوقی یزد ۱۴۰۲؛ ۳۱(۱): ۷۷-۶۲۵۸.

۱- دانشکده دامپزشکی، بخش مامایی و بیماری‌های تولید مثل دام، دانشگاه شهید چمران اهواز، اهواز، ایران.

۲- گروه علوم درمانگاهی، دانشکده دامپزشکی، بخش جراحی، دانشگاه شهرکرد، شهرکرد، ایران.

* (نویسنده مسئول): تلفن: ۰۳۸۳۲۳۲۴۴۲۷، پست الکترونیکی: Javdani59@gmail.com، صندوق پستی: ۸۱۸۶۳۴۱۴۱

آزادکننده گنادوتروپین‌ها (Gonadotropin-releasing hormone) را به وسیله افزایش آزاد شدن کورتیکواستروئیدها سرکوب می‌کنند (۱۶،۱۷). عدم تعادل هورمونی نیز فاکتوری مشارکت‌کننده برای توسعه ناباروری در اندومتريت قلمداد می‌شود. استرس اکسیداتیو در سلول‌ها در نتیجه عدم توازن بین سیستم‌های اکسیدکننده و آنتی‌اکسیدان رخ می‌دهد. هنگامی که تولید رادیکال‌های آزاد از ظرفیت دفاعی آنتی‌اکسیدان بدن برای سم‌زدایی از آن‌ها بیشتر شود، شرایطی به نام استرس اکسیداتیو رخ می‌دهد، به گونه‌ای که نمی‌توان از افزایش اکسیدان‌ها و کاهش آنتی‌اکسیدان‌ها جلوگیری کرد و تعادل اکسیداتیو/آنتی‌اکسیدانی به سمت اکسیداتیو تغییر می‌کند (۱۸). گونه‌های فعال اکسیژن (Reactive oxygen species)، رادیکال‌های مشتق از اکسیژن هستند و پراکسیل، سوپراکسید بسیار واکنش‌پذیر (O_2^-) و هیدروکسیل (OH) و همچنین غیر رادیکال‌هایی مانند پراکسی‌نیتريت ($ONOO^-$) و پراکسید هیدروژن (H_2O_2) را شامل می‌شوند. ترکیبات مذکور توسط سیستم‌های آنزیمی (نیکوتین آمید آدنین دی‌نوکلئوتید فسفات اکسیداز (Nicotinamide adenine dinucleotide phosphate)، میلوپراکسیدازها، سیکلوآکسیژناز و زانتان اکسیداز) در میکروگلیاها و گلبول‌های سفید خون سنتز می‌شوند. گونه‌های اکسیژن فعال، نقش مهمی در تنظیم بسیاری از فرآیندهای تولیدمثلی همانند فولیکولوز، بلوغ اووسیت، لانه‌گزینی، امبریونز و توسعه اتصال واحد جنینی- جفتی ایفا می‌کنند. گونه‌های اکسیژن فعال ممکن است به ماکرومولکول‌ها به صورت مستقیم و غیر مستقیم به وسیله فعال شدن مسیرهای سیگنالینگ از طریق واسطه‌های التهابی آسیب وارد کنند (۱۹،۲۰). همچنین به خوبی شناخته شده که ارتباط معناداری بین استرس اکسیداتیو و بسیاری از بیماری‌های التهابی همانند اندومتريت (۲۱)، ورم پستان (۲۲)، آرتریت روماتوئید و کولایتیس (۲۳) وجود دارد. می‌توان از مدل‌های حیوانی به صورت جایگزین در سیستم‌های آزمایشی پژوهش‌های زیست پزشکی جهت نیل به هدف حصول اطلاعات درباره درمان‌های جدید استفاده نمود (۲۴،۲۵). علی‌رغم این‌که هیچ‌یک از

اندومتريت نوعی ناهنجاری شایع سیستم تولیدمثلی در حیوانات اهلی ماده به‌شمار می‌رود که پیامدهای حاصل از آن در گستره وسیعی از عدم تأثیر بر سیستم تناسلی تا رخداد ناباروری پایدار قرار می‌گیرد. از دوره پس از زایش تحت عنوان دوره نفاس یاد می‌شود که رحم متعاقب پاک‌سازی باکتریایی از طریق سیستم ایمنی رحم مادر و یا آلودگی مجدد، به راحتی تحت تأثیر عفونت قرار می‌گیرد. ناتوانی رحم در دفع آلودگی سبب ایجاد اندومتريت بالینی توسط باکتری‌های پاتولوژیک در رحم می‌شود که مشخصه آن ترشحات چرکی واژینال از رحم درگیر است (۱،۲). گزارش شده که انواع مختلفی از باکتری‌ها که عمدتاً اشریشاکلی، سویه‌های استافیلوکوکوس، سویه‌های استرپتوکوکوس، آرکانوباکتریوم پایونز، پاستورلا، کبسیلا پنومونیه و فوزوباکتریوم نکروفوروزوم هستند سبب بروز اندومتريت می‌شوند و می‌توان آن‌ها را از رحم مبتلا به اندومتريت و یا بدون اندومتريت جدا کرد (۳-۶). با این حال، اندومتريت در حیوانات نیز تنها سبب ناباروری نمی‌شود بلکه همچنین خسارات اقتصادی فراوانی را در پی دارد و تولید شیر و عملکرد سیستم تناسلی را تحت تأثیر قرار می‌دهد (۷،۸). اندومتر دارای امکانات ایمنی اولیه همانند گیرنده‌های شبه تول (toll like receptors) است که به عنوان خط اولیه دفاع علیه تهاجم میکروب‌ها عمل می‌کنند (۹). گیرنده‌های شبه تول، نقشی حیاتی در تشخیص محدوده مولفه‌های میکروبی ایفا می‌کنند و این گیرنده‌ها سبب بیان و آزاد شدن سایتوکین‌ها و کموکین‌ها در فعالیت و یورش نوتروفیل‌ها و مونوسیت‌ها می‌شوند (۱۰،۱۱). سایتوکین‌ها، واسطه‌هایی گلیکوپروتئینی با عملکرد چندگانه هستند که در التهاب موضعی و سیستمیک مشارکت می‌کنند (۱۲،۱۳). در رحم بسیاری از گونه‌ها، محدوده وسیعی از سایتوکین‌ها و کموکین‌ها بیان می‌شوند (۱۳). پس از تشخیص تهاجم باکتری، سلول‌های ایمنی انواع مختلفی از سایتوکین‌های التهابی و پیش‌برنده التهابی را آزاد می‌کنند (۱۴،۱۵). این سایتوکین‌ها به ویژه اینترلوکین ۱، سنتز هورمون

می‌شود که بازتابی از تعادل بین آثار استروژن و پروژسترون است. از سايتولوژی واژن در تشخيص مراحل مختلف سيكل استروس و تعيين شرايط غير طبيعي سيستم توليد مثلی قبل و بعد از زایمان استفاده می‌شود. در برخی از گونه‌ها همانند سگ، گربه، موش سوری و خرگوش تغییرات ایجاد شده در واژن تحت تأثیر مرحله سيكل استروس نسبتاً یک‌پارچه است؛ بنابراین می‌توان روش سايتولوژی واژن را تشخيص مرحله سيكل استروس به‌طور قابل اعتمادی در گونه‌های مذکور به‌کار گرفت (۳۰). فازهای سيكل استروس به پرواستروس (مشاهده سلول‌های اپیتلیومی هسته‌دار بیضوی در گسترش واژینال)، استروس (مشاهده سلول‌های اپیتلیومی سنگ‌فرشی شاخی‌شده با شکل نامنظم در گسترش واژینال)، متاستروس (مشاهده سلول‌های اپیتلیومی شاخی‌شده تکه‌تکه‌شده و لوکوسیت‌های کوچک‌تر و تیره‌تر در گسترش واژینال) و دای‌استروس (مشاهده اپیتلیوم هسته‌دار و لوکوسیت‌های نابالغ در گسترش واژینال) تقسیم می‌شود (۳۱). اهمیت روزافزون بیماری اندومتريت، ناباروری ناشی از آن و شیوع گسترده این بیماری مهم در جامعه زنان ایرانی سبب تلاشی شد که حاصل آن در قالب این مقاله مروری به رشته تحریر درآمد. هدف از مطالعه حاضر، القای اندومتريت در مدل موش صحرایی و تعيين مراحل سيكل استروس این حیوان با استفاده از روش سايتولوژی واژینال به‌منظور القای موفقیت‌آمیز این عارضه در مدل موش صحرایی بود. نویسندگان ابتدا به طرق مدل‌سازی اندومتريت در موش صحرایی پرداخته‌اند. سپس تعيين مراحل سيكل استروس در موش صحرایی جهت القای موفقیت‌آمیز اندومتريت در موش صحرایی را مورد بررسی قرار داده‌اند و در باب مکانیسم‌های دخیل در ایجاد این بیماری سخن گفته‌اند.

روش بررسی

در نگارش این مقاله مروری از کلمات کلیدی القای اندومتريت، مدل موش صحرایی، سايتولوژی واژن، سيكل استروس و مقالات نمایه شده در پایگاه‌های اطلاعاتی Science Direct, Scopus, Pubmed, Springer Science و Google scholar و SID استفاده شد. تمامی مقالات بدون در نظر گرفتن محدودیت زمانی و تا سال ۲۰۲۳ جست‌وجو شدند.

مدل‌های حیوانی به‌طور کامل ایده‌آل نیستند، اما موش صحرایی بیشترین و گسترده‌ترین گونه مورد استفاده در مطالعات مرتبط با بحث زنان، زایمان و مامایی است (۲۶). پژوهش‌ها و مطالعات درون‌تنی در مدل‌های موش صحرایی مرتبط با زنان و زایمان دارای معایبی از جمله تفاوت شکل هندسی اندام‌های توليد مثلی موش صحرایی با انسان، اختلاف آناتومیکی بسیار زیاد آن‌ها با انسان‌ها و سخت‌بودن اجرای فرآیندها و جراحی‌های مرتبط با تخمدان و رحم - که از اندازه کوچک آن‌ها ناشی می‌شود - است (۲۶). با وجود این، به‌کارگیری از مدل‌های مرتبط با مبحث مامایی، زنان و زایمان موش صحرایی دارای مزایایی از جمله تغییرات اندک خصوصیات پاتوفیزیولوژیکی، فیزیکی و خواص مکانیکی در بین حیوانات، راندمان هزینه خوب، قابلیت دست‌ورزی راحت و در دسترس بودن آن است که امکان استفاده از این مدل‌ها در تحقیقات زیست‌پزشکی، علوم دارویی، جراحی و دیگر علوم وابسته را به ارمغان می‌آورد (۲۶). علی‌رغم معایبی که در مدل‌های حیوانی وجود دارد، با این حال آن‌ها می‌توانند به‌صورت ماکتی از سیستم‌های حقیقی عمل و به‌سهولت آن‌ها را تجسم کنند (۲۷). گونه‌های حیوانی پیشنهاد شده برای ایجاد این مدل‌های مذکور دارای مزایایی از جمله قابلیت تکرار نتایج، مدیریت در طول انجام آزمایش، هزینه کم و حداقل پیامدهای اجتماعی/ اخلاقی هستند (۲۸). تقریباً در تحقیقات درون‌تنی امکان جمع‌آوری مناسب داده‌ها با توجه به شرایط فیزیوپاتولوژیک به ارمغان می‌آید که می‌توانند در ایجاد مداخلات بالینی مؤثرتر به‌کار گرفته شوند (۲۹). بنابراین، القای تجربی اندومتريت در مدل حیوانی موش صحرایی به‌صورت گسترده در بررسی این بیماری مورد استفاده قرار می‌گیرد. برای القای اندومتريت اشریشاکلی‌ای در موش صحرایی، ابتدا موش‌های صحرایی برای مدت ۵ روز پروژسترون دریافت می‌کنند (با دوز ۱۶ میلی‌گرم بر کیلوگرم به‌صورت زیر جلدی) تا فاز پروژسترونی سيكل استروس فراهم شود که برای تأیید ایجاد این فاز، از روش سايتولوژی واژن استفاده می‌شود. روش سايتولوژی واژینال به‌عنوان یک نشان‌گر حساس در تعیین مرحله سيكل استروس در بسیاری از گونه‌ها در نظر گرفته

از آماده‌سازی موضع جراحی، یک برش ۲ سانتی‌متری در محوطه شکمی در ناحیه میانی شکم با فاصله ۱ سانتی‌متری از سمفیز لگن زده می‌شود. پس از برش پوست و عضلات، شاخ‌های رحم اکسپوز شده و برای تحریک بافت اندومتریموم ۰/۱ میلی‌لیتر از محلول استیک اسید ۳٪ به شاخ چپ رحم و همان حجم سالین به شاخ راست رحم (به‌عنوان کنترل) تزریق می‌شود. بعد از تزریق، شاخ‌های رحم به داخل محوطه شکمی برگردانده شده و عضلات با نخ بخیه قابل جذب و پوست با نخ بخیه غیر قابل جذب بخیه می‌شوند. حیوانات تا زمان ریکاوری در قفس انفرادی قرار داده می‌شوند و برای مدت زمان ۴۸ ساعت برای ردیابی علائم بیماری تحت‌نظر قرار می‌گیرند. با گذشت ۴ روز پس از تزریق استیک اسید و تحریک بافت اندومتریموم شاخ چپ رحم موش‌های صحرایی، لاپاراتومی ثانویه انجام می‌شود. پس از بی‌هوشی و آماده‌سازی موضع جراحی در شاخ چپ رحم میزان ۰/۳ میلی‌لیتر باکتری (اشریشاکلی و استافیلوکوکوس هایکوس) - که دارای 1×10^9 CUF (Colony-forming unit) بر میلی‌لیتر باکتری است - تلقیح می‌شود و به شاخ راست نیز همان حجم سالین تزریق می‌گردد (۱۷). با گذشت ۴ روز پس از تلقیح باکتری در شاخ چپ رحم، موش‌های صحرایی آسان‌کشی شده و می‌توان بافت رحم را از منظر هیستوپاتولوژی و جداسازی باکتری و سایتوکین‌های التهابی مورد ارزیابی قرار داد (۳۲).

روش دوم آماده‌سازی باکتری: می‌توان برای آماده‌سازی و تهیه باکتری اشیریشاکلی از استاندارد مک‌فارلاند برای استاندارد کردن تعداد تقریبی باکتری‌ها استفاده کرد که به‌عنوان جایگزین اندازه‌گیری میزانه کدورت شناخته شده است. سوسپانسیون باکتریایی در مقایسه با محلول استاندارد مک‌فارلاند برای تخمین غلظت و میزان جمعیت باکتریایی مشاهده می‌شود. برای به‌دست آوردن غلظت باکتریایی 10^5 CUF بر ۵۰ میکرولیتر، با مراجعه به لوله‌های مک‌فارلاند سوسپانسیون باکتریایی ۱۰ برابر با سالین استریل رقیق می‌شود. این تکنیک به‌صورت گسترده در فیلد میکروبیولوژی مورد استفاده قرار می‌گیرد (۳۴، ۳۵).

پس از بررسی اولیه، مقالات تکراری و غیر مرتبط حذف شدند. سپس مقالات جست‌وجو شده مطابق معیارهای ورود به مطالعه وارد و طبق معیارهای خروج از مطالعه خارج شدند. از نقطه‌نظر این‌که اندومتريت نوعی بیماری سیستم تولیدمثلی جنس ماده است که با التهاب در قسمت غده‌ای اندومتریموم و بافت‌های استرومایی آن مشخص می‌شود و هم‌چنین نقش کلیدی استرس اکسیداتیو در بروز این بیماری، معیارهای ورود به مطالعه شامل تمامی مقالات پژوهشی اصیل منتشر شده با تمرکز بر نقش سایتوکین‌های پیش‌برنده التهابی و استرس اکسیداتیو در ایجاد اندومتريت، روش‌های القای اندومتريت در مدل موش صحرایی و تعیین مراحل سیکل استروس موش صحرایی با استفاده از روش سایتولوژی واژن بود. معیارهای خروج از مطالعه شامل گزارش مورد، مقالات همایش‌ها و نامه به سردبیر بود. در نهایت در نگارش این مطالعه مروری تمامی موارد اخلاقی لازم در خصوص استفاده صحیح از مقالات استخراج شده و موازین مربوط به انتشار اثر رعایت شد. سرانجام طریقه و مکانیسم ایجاد اندومتريت، طریقه القای این بیماری در مدل موش صحرایی و تعیین مرحله سیکل استروس موش صحرایی جهت القای موفقیت‌آمیز اندومتريت در این مدل حیوانی در مطالعه حاضر مورد بررسی قرار گرفت.

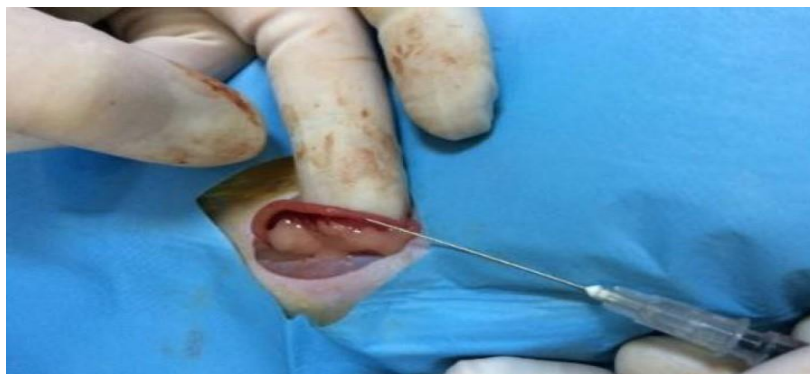روش‌های ایجاد اندومتريت در موش صحرایی: روش اول جداسازی باکتری: به‌منظور جداسازی باکتری برای ایجاد مدل اندومتريت در موش صحرایی، می‌توان از ترشحات چرکی واژینال حیوانات تازه‌زا استفاده کرد که دارای نشانه‌های بالینی اندومتريت هستند. سپس ترشحات چرکی جمع‌آوری شده در محیط کشت بلاد آگار، آنکوبه شده و پس از رشد می‌توان نوع میکروارگانیزم را مشخص نمود (۳۲).

روش اول ایجاد مدل اندومتريت در موش صحرایی: برای ایجاد مدل مذکور در دوره موش‌های صحرایی پس از زایش، با ترکیب کتامین (با دوز ۷۰ میلی‌گرم بر کیلوگرم - آلفاسان هلند) و زایلازین (با دوز ۱۰ میلی‌گرم بر کیلوگرم - آلفاسان هلند) به‌صورت داخل صفاقی بی‌هوش می‌شوند (۳۳). موش‌های صحرایی در حالت گماری پستی قرار داده شده و پس

واژينال در روز پنجم (آخرين روز تجویز پروژسترون) و با گذشت ۵، ۱۰ و ۱۴ روز پس از تجویز از حیوانات تهیه می‌شود (۳۸).

تشخيص مراحل سيكل استروس در موش صحرایی از طريق سايتولوژي واژن: عموماً سيكل استروس در موش صحرایی ماده به ۴ مرحله پرواستروس، استروس، متاستروس و دای‌استروس تقسیم‌بندی می‌شود. خصوصیات برجسته مرحله پرواستروس، وجود سلول‌های اپیلتیومی کوچک، کروی و هسته‌دار است که دارای ظاهر و اندازه نسبتاً یک‌نواخت هستند که این سلول‌ها ممکن است در رنگ‌آمیزی به‌شدت بازوفیلیک باشند. مرحله استروس به‌وسیله غالب‌بودن سلول‌های اپیلتیومی کراتینه بدون هسته در گسترش واژينال مشخص می‌شود. مرحله متاستروس به‌وسیله ترکیبی از سلول‌های کراتینه بدون هسته و نوتروفیل‌ها در گسترش واژينال مشخص می‌شود. مرحله دای‌استروس با کاهش قابل توجه تعداد سلول‌های اپیلتیومی کراتینه بدون هسته (اما الزاماً همراه با عدم حضور این سلول‌ها نیست) مشخص می‌شود. تعیین مراحل سيكل استروس بر پایه انواع سلول‌ها و نسبت هر کدام از آن‌ها در گسترش واژينال در جدول ۱ ذکر شده است. پراکندگی انواع سلول‌های سيكل استروس در موش صحرایی در شکل ۲ به تصویر کشیده شده است.

روش دوم ایجاد مدل اندومتريت اشريشاکلی در موش صحرایی: برای القای این نوع اندومتريت در موش صحرایی، ابتدا موش‌های صحرایی برای مدت ۵ روز پروژسترون دریافت کردند (با دوز ۱۶ میلی‌گرم بر کیلوگرم به‌صورت زیر جلدی) تا فاز پروژسترونی سيكل استروس فراهم شود که برای تأیید ایجاد این فاز، از روش سايتولوژي واژن استفاده می‌شود. در آخرین روز تزریق پروژسترون (روز ۵) موش‌های صحرایی با استفاده از داروی کتامین (با دوز ۷۰ میلی‌گرم بر کیلوگرم) و زایلازین (با دوز ۱۰ میلی‌گرم بر کیلوگرم) به‌صورت داخل صفاقي، بی‌هوش شده (۳۶) و در حالت‌گماری پشتی قرار می‌گیرند. پس از آماده‌سازی موضع جراحی، یک برش ۲ سانتی‌متری عمود بر خط وسط شکم زده شده و با برش پوست و عضلات، محوطه شکمی نمایان می‌شود. سپس شاخ راست با دست به بیرون هدایت می‌شود. تحت شرایط استریل، میزان ۵۰ میکرولیتر از سوسپانسیون باکتریایی حاوی 1×10^8 CUF به‌ازای هر موش صحرایی از باکتری اشريشاکلی در شاخ راست رحم تلقیح می‌شود (۳۷) (شکل ۱) و سپس شاخ راست با ملایمت به داخل محوطه شکمی برگردانده شده و عضلات و پوست بخیه می‌گردند. می‌توان با گذشت ۱۶ ساعت پس از تلقیح باکتری، روند درمانی مدنظر را شروع نمود. گسترش

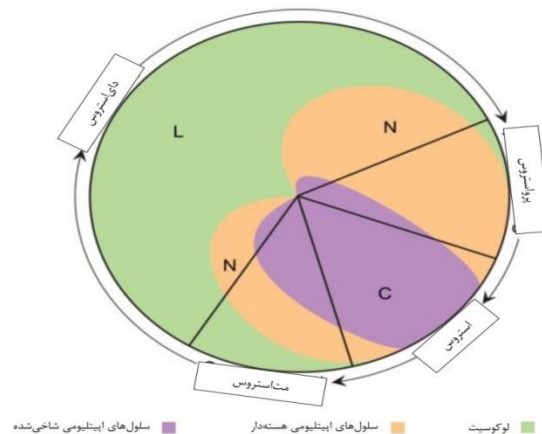


شکل ۱: القای مدل اندومتريت در موش صحرایی. تلقیح باکتری اشريشاکلی به شاخ رحم در موش صحرایی تحت شرایط استریل (۳۸).

جدول ۱: طبقه‌بندی پایه از مراحل سیکل استروس بر پایه انواع سلول‌ها و نسبت هر کدام از آن‌ها در گسترش واژینال (۳۱).

مرحله سیکل استروس	نوتروفیل	سلول‌های اپیتلیومی هسته‌دار کوچک	سلول‌های اپیتلیومی هسته‌دار بزرگ	سلول‌های اپیتلیومی کراتینه بدون هسته	تراکم نسبی سلول‌ها
پرواستروس	۰ تا +	++ تا +++	۰ تا +	۰ تا +	کم تا متوسط
استروس	۰ تا +	۰ تا ++	۰ تا ++	++ تا +++	متوسط تا زیاد
متاستروس	+ تا +++	+ تا ++	+ تا ++	+ تا +++	متوسط تا زیاد
دای استروس	++ تا +++	+ تا +++	+ تا ++	۰ تا +	کم تا متوسط

* ۰: صفر، +: کم، ++: متوسط و +++: زیاد.



شکل ۲: شکل شماتیکی از انواع سلول‌ها و نسبت نسبی هر کدام از آن‌ها در ۴ مرحله از چرخه استروس در موش صحرایی (۳۹).

هسته ممکن است در این مرحله از سیکل استروس مشاهده شوند. با نزدیک شدن به مرحله استروس، بر تعداد سلول‌های شاخی شده بدون هسته افزوده می‌شود. وجود تعداد کمی نوتروفیل یا سلول‌های اپیتلیومی بزرگ و بدون هسته نباید در زمانی که خصوصیات بارز گسترش واژینال جمعیت سلول‌های اپیتلیومی کوچک و کروی است، مانع از تشخیص مرحله پرواستروس شود (۳۱). استروس: محدوده مرحله استروس در موش صحرایی بین ۲۴ تا ۴۸ ساعت و در موش سوری در حدود ۱۲ تا ۴۸ به طول می‌انجامد (۴۰، ۴۱). این مرحله از سیکل استروس به وسیله غالب بودن سلول‌های پوششی شاخی شده بدون هسته در گسترش واژینال مشخص می‌شود (شکل ۵). تعدادی باکتری ممکن است به صورت چسبیده به دیگر سلول‌ها یا به صورت آزاد در گسترش واژینال مشاهده شوند. گاهی سلول‌های پوششی هسته‌دار نیز را می‌توان در مرحله استروس مشاهده نمود. نوتروفیل‌ها غالباً در گسترش واژینال این مرحله از سیکل استروس حضور ندارند اما گاهی در

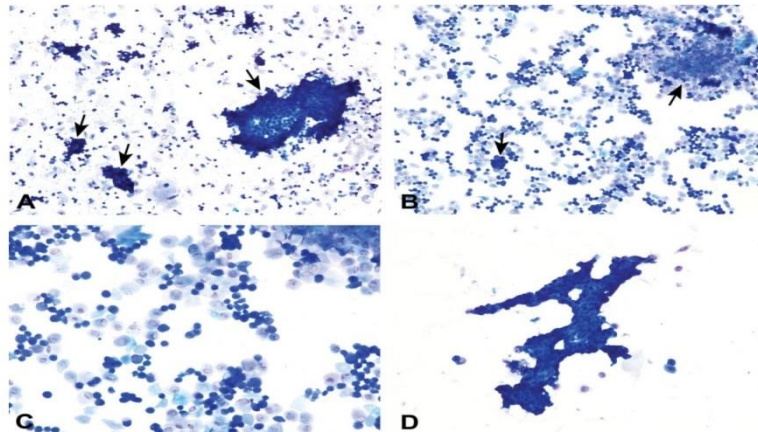
پرواستروس: پرواستروس مرحله کوتاهی است که به‌طور میانگین ۱۴ ساعت در موش صحرایی و کم‌تر از ۲۴ ساعت در موش سوری به طول می‌انجامد (۴۰، ۴۱). خصوصیات برجسته این مرحله، وجود سلول‌های اپیتلیومی کوچک، کروی و هسته‌دار است که دارای ظاهر و اندازه نسبتاً یک‌نواخت هستند که این سلول‌ها ممکن است در رنگ‌آمیزی به شدت بازوفیلیک باشند. غالباً این سلول‌ها به صورت دستجات (همانند خوشه‌انگور)، صفحات و رشته‌های بهم پیوسته مشاهده می‌شوند. با اینحال اشکال مذکور (دسته‌جات) همانند خوشه‌انگور، صفحات و رشته‌های بهم پیوسته همیشه مشاهده نمی‌شود؛ به‌ویژه در نمونه‌هایی که دارای تعداد کمی سلول است. نوتروفیل‌ها به صورت تپیک نباید در این مرحله مشاهده شوند (شکل ۳). عنوان شده که به صورت نادر نوتروفیل‌ها گاهی در اوایل پرواستروس در جوندگان -در هنگام انتقال از دای استروس به پرواستروس- مشاهده می‌شوند. نسبتاً تعداد کمی از سلول‌های پوششی بزرگ و سلول‌های کراتینه بدون

بسیار سلولی و متراکم خواهد شد. تعداد سلول‌های اپیتلیومی در اواخر متاستروس کاهش می‌یابد و کاهش سلولاریتی گسترش واژینال حاکی از انتقال از متاستروس به دای استروس است. تفریق بین انتهای متاستروس و شروع دای استروس همیشه امکان‌پذیر نیست زیرا ظاهر و انواع سلول‌های موجود در گسترش واژینال این مراحل از سیکل استروس (انتهای متاستروس و ابتدای دای استروس) بسیار به یکدیگر شبیه است و به راحتی قابل تمیز از هم نیست (۳۹).

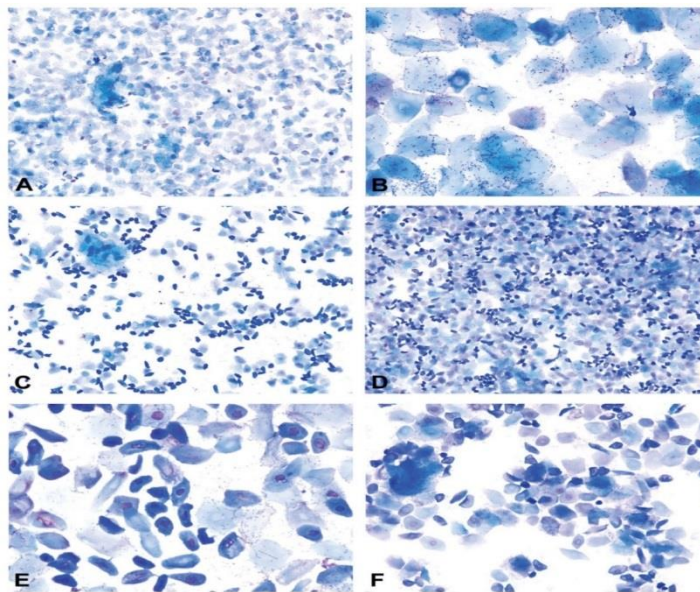
دای استروس: دای استروس طولانی‌ترین مرحله از سیکل استروس است که به طور میانگین به مدت زمان ۴۸ تا ۷۲ ساعت در موش سوری و موش صحرایی به طول می‌انجامد (۴۰، ۴۱). این مرحله از سیکل استروس با کاهش قابل توجه تعداد سلول‌های اپیتلیومی کراتینه بدون هسته (اما الزاماً همراه با عدم حضور این سلول‌ها نیست) مشخص می‌شود که نشان‌گر عبور از مرحله متاستروس و ورود به مرحله دای استروس است. سلولاریتی در سراسر گسترش واژینال کم تا متوسط همراه با ترکیبی از نوتروفیل‌ها، سلول‌های هسته‌دار کوچک و بزرگ و تعداد کمی از سلول‌های کراتینه بدون هسته است (شکل ۶). تعداد نوتروفیل‌ها می‌تواند متغیر باشد اما معمولاً تعداد آن‌ها در اوایل دای استروس نسبت به سلول‌های اپیتلیال بیشتر است و گاهی گسترش واژینال منحصراً نوتروفیلیک است. گاهی در ابتدای دای استروس، ممکن است نوتروفیل‌ها به صورت خوشه‌ای مشاهده شوند. غیر معمول نیست که گسترش‌های واژینال مرحله دای استروس دارای سلولاریتی بسیار پایین به خصوص در روز ۲ یا ۳ دای استروس باشند و فقط پراکندگی کم نوتروفیل‌ها و سلول‌های اپیتلیومی مشاهده شود (شکل ۶). در اواخر دای استروس ممکن است سلول‌های اپیتلیومی کروی شوند و به صورت دسته‌جات کوچکی آرایش یابند که حاکی از ورود به مرحله پرواستروس در روزهای آتی است؛ با اینحال ممکن است هنوز نوتروفیل‌ها مشاهده شوند (شکل ۶) (۴۲).

اواخر استروس - در هنگام انتقال از مرحله استروس به متاستروس - دیده می‌شوند. در گسترش واژینال اواخر استروس در موش صحرایی (قبل از ظهور نوتروفیل‌ها و متاستروس)، تعداد بیش‌تری از سلول‌های اپیتلیومی هسته‌دار مشاهده می‌شوند (شکل ۴) که شکل این سلول‌ها، کوچک یا بزرگ، کروی یا بیضی یا دوکی‌شکل دارای لبه‌های صاف تا نامنظم است و گاهی در رنگ‌آمیزی به شدت بازوفیلیک هستند. اواخر مرحله استروس نباید با پرواستروس اشتباه شود. عموماً سلول‌های هسته‌دار موجود در مرحله پرواستروس دارای نسبت هسته به سیتوپلاسم بیشتری هستند و شکل آن‌ها کروی تا نسبتاً بیضی همراه با لبه‌های سلولی صاف است. نسبتاً تعداد زیادی از سلول‌های اپیتلیومی هسته‌دار به صورت پراکنده همراه با سلول‌های کراتینه بدون هسته در اواخر مرحله استروس در موش صحرایی در گسترش واژینال حضور دارند (۴۲).

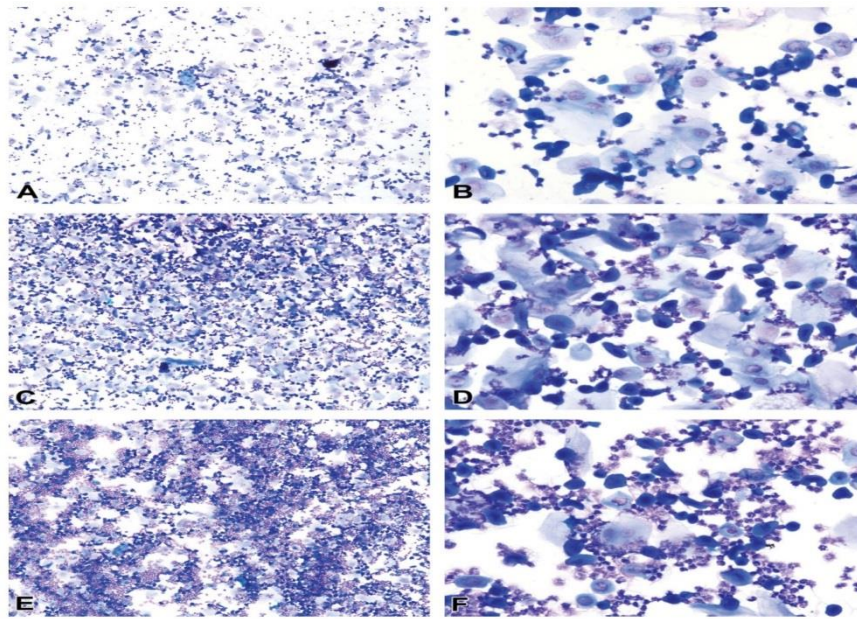
متاستروس: مستندات به خوبی حاکی از کوتاه‌بودن طول مرحله متاستروس در موش صحرایی است که این مرحله در موش صحرایی به مدت ۶ تا ۸ ساعت (۴۱) و در موش سوری می‌تواند بیش از ۲۴ ساعت (۴۰) به طول بینجامد. مرحله متاستروس به وسیله ترکیبی از سلول‌های شاخی شده بدون هسته و نوتروفیل‌ها در گسترش واژینال مشخص می‌شود. در موش صحرایی، سلول‌های هسته‌دار کوچک و بزرگ اواخر استروس به تعداد کم تا متوسط در سراسر این مرحله وجود دارند (شکل ۵). نوتروفیل‌ها در اوایل متاستروس به صورت پراکنده و همراه با سلول‌های اپیتلیومی مشاهده می‌شوند اما گاهی به صورت فشرده در کنار یکدیگر یا به صورت دسته‌جاتی در اطراف دیگر سلول‌ها نیز به نظر می‌آیند. در گسترش واژینال، معمولاً تعداد سلول‌های اپیتلیومی در اوایل متاستروس بیشتر است اما ممکن است نسبت این سلول‌ها با نوتروفیل‌ها برابر باشد. با پیشرفت مرحله متاستروس با سرعت زیاد بر تعداد نوتروفیل‌ها افزوده می‌شود - ممکن است تا ۱۰ برابر از سلول‌های اپیتلیومی بیشتر شوند (۴۳) و گسترش واژینال



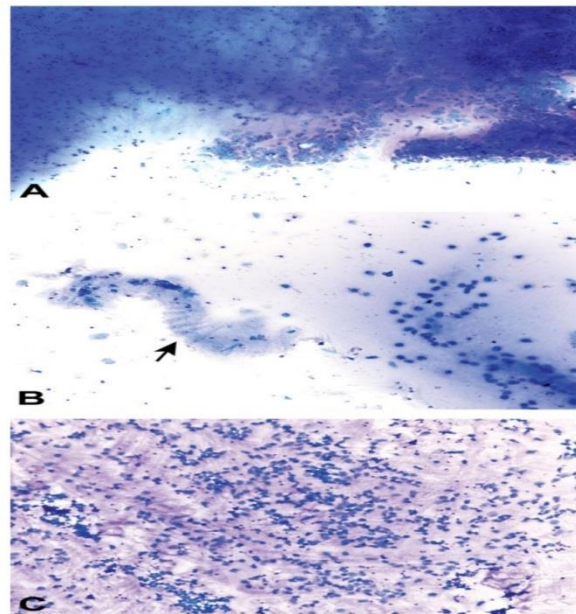
شکل ۳: گسترش‌های واژینال مرحله پرواستروس از موش صحرایی اسپراگ-داولی که به وسیله تعداد زیادی از سلول‌های اپیتلیومی هسته‌دار کوچک که مشخص می‌شود که به صورت تکی و یا به صورت خوشه‌های بهم پیوسته یافت می‌شوند (پیکان). شکل D، ظاهر بسیار تپیک از مرحله پرواستروس را نشان می‌دهد که تحت عنوان زنجیره (بندرگاه) اپیتلیومی شناخته می‌شود (۳۱) (شکل A و B با بزرگ‌نمایی ۱۰؛ شکل C با بزرگ‌نمایی ۲۰ و شکل D با بزرگ‌نمایی ۴۰). در رنگ‌آمیزی اشکال A و B از رنگ‌آمیزی رایت گیمسای اصلاح‌شده و در رنگ‌آمیزی اشکال C و D از رنگ‌آمیزی تولوئیدن آبی O استفاده شده است.



شکل ۴: گسترش واژینال از مرحله استروس (A و B) و اواخر استروس (C تا F) در موش صحرایی اسپراگ داولی. اشکال A و B با تعداد زیادی از سلول‌های اپیتلیومی بدون هسته به‌طور تپیک حاکی از مرحله استروس هستند. گسترش‌های واژینال در اشکال C تا F حاکی از اواخر مرحله استروس هستند که با سلول‌های اپیتلیومی بدون هسته کروی، بیضی و دوکی شکل با تعداد پراکنده‌ای از سلول‌های اپیتلیومی بدون هسته مشخص می‌شود (۳۱) (شکل A، C و D با بزرگ‌نمایی ۱۰؛ شکل F با بزرگ‌نمایی ۲۰ و شکل B و E با بزرگ‌نمایی ۴۰). در رنگ‌آمیزی اشکال A، B، C و E از رنگ‌آمیزی رایت گیمسای اصلاح‌شده و در رنگ‌آمیزی اشکال D و F از رنگ‌آمیزی تولوئیدن آبی O استفاده شده است.



شکل ۵: گسترش واژینال از مرحله متاستروس در موش صحرایی اسپراگ داوولی. مرحله متاستروس با ظهور نوتروفیل‌ها به صورت پراکنده یا خوشه‌ای همراه با تعدادی از سلول‌های اپیتلیومی هسته‌دار و بدون هسته مشخص می‌شود (A و B). با پیشرفت مرحله متاستروس، تعداد نوتروفیل‌ها افزایش می‌یابد که منجر به افزایش میزان سلولاریتی گسترش می‌شود (۳۱). (شکل A, C و E با بزرگ‌نمایی ۱۰ و شکل B, D و F با بزرگ‌نمایی ۴۰). در رنگ‌آمیزی گسترش‌های واژینال از رنگ‌آمیزی تولوئیدن آبی O استفاده شده است.



شکل ۶: گسترش واژینال از مرحله دای استروس در موش صحرایی اسپراگ داوولی. موکوس رنگ‌گرفته بازوفیلیک تا اتوزینوفیلیک، شمای نوتروفیل‌ها و سلول‌های اپیتلیومی را تخریب کرده است. موکوس کلاسیک چرخشی در شکل B مشاهده می‌شود (پیکان) (۳۱). در رنگ‌آمیزی شکل B از رنگ‌آمیزی رایت گیمسای اصلاح‌شده و در رنگ‌آمیزی اشکال A و C از رنگ‌آمیزی تولوئیدن آبی O استفاده شده است.

11 و IL-11R در بافت اندومتریوم در گروهی از زنان نابارور مبتلا به اندومتریوز در مقایسه با زنان بارور، کاهش می‌یابد (۵۳). علاوه بر این، CCL4 نوعی کموکین است که به‌عنوان جاذب قوی برای سلول‌های کشنده طبیعی (Natural killer cells) و ماکروفاژهای اندومتر ایفای نقش می‌کند. افزایش بیان این کموکین در طول فاز پرولیفراتیو کم و در فاز ترشحی بسیار زیاد است که مطابق تغییر میزان سلول‌های NK در اندومتر است (۵۴-۵۶). در موارد التهاب بیش از حد، میزان سایتوکین TNF- α بسیار زیاد است (۵۷). وجود سایتوکین‌های پیش‌برنده التهابی شامل TNF- α (Tumor necrosis factor alpha) و IL-1 β و قطبیت ماکروفاژ را به سمت فنوتیپ نوع یک سوق می‌دهند (۵۷،۵۸). ماکروفاژهای نوع ۱ سبب تولید سایتوکین‌های پیش‌برنده التهابی همانند IL-1 و TNF- α ، گونه‌های اکسیژن فعال و نیتریک اکسید می‌شوند که همگی در بروز التهاب و آسیب مشارکت می‌کنند (۵۹). علاوه بر نقش ترشحی ماکروفاژها در فرآیندهای التهابی (۵۷)، این سلول‌ها، منبعی از سایتوکین‌های پیش‌برنده التهابی و گونه‌های اکسیژن فعال هستند که ساخت نیتریک اکسید- که در آسیب سلولی مشارکت می‌کنند- را القا می‌کنند (۶۰). بر خلاف سلول‌های کشنده طبیعی رحمی، ماکروفاژها در ناحیه لانه‌گزینی در تمام طول دوره آبستنی در سطح بالایی هستند (۵۶) و هم‌چنین در لانه‌گزینی و دسیدوایی شدن، مشارکت می‌کنند. در دوره پس از زایش، ترشح مولکول‌های پیش‌برنده التهابی همانند TNF- α ، اینترلوکین‌ها (IL-1، IL-6، IL-8، IL-12 و IL-1) و نیتریک اکساید از ورود باکتری به داخل رحم ناشی می‌شود (۶۱). آزاد شدن پروتئین‌های فاز حاد از کبد همراه با سایتوکین‌های پیش‌برنده التهابی تحریک می‌شود. به‌طور طبیعی، سطوح سایتوکین‌ها پس از جمع شدن رحم و حذف آلودگی باکتریایی کاهش می‌یابد (۶۲). بروز هر گونه اختلال در روند طبیعی دوره نفاس منجر به افزایش ترشح سایتوکین‌ها می‌شود. عنوان شده که پروفایل سایتوکین‌ها به‌شدت و پایداری التهاب در بافت اندومتر وابسته است (۲۰، ۶۳، ۶۴). از طرفی درد ناشی از التهاب، دردی مزمن و طبیعی است که با آسیب بافتی و آزاد شدن واسطه‌های التهابی از

از نقطه نظر شیوع گسترده عارضه اندومتریوت در جامعه زنان ایرانی و ارتباط وسیع این بیماری با ناباروری، در مطالعه حاضر القای اندومتریوت در مدل موش صحرایی و تعیین مراحل سیکل استروس این حیوان با استفاده از روش سایتولوژی واژینال به‌منظور القای موفقیت‌آمیز این عارضه در این مدل حیوانی مد نظر قرار گرفت. از طرفی با توجه به نقش کلیدی و بااهمیت التهاب و استرس اکسیداتیو در بروز اندومتریوت، نویسنندگان در قسمت بحث بیشتر به این مورد پرداخته‌اند. عنوان شده که عفونت‌های رحمی، الگوی ترشح هورمون‌های استروئیدی را تغییر می‌دهند (۴۴). وجود لنفوسیت‌ها، نوتروفیل‌ها، سلول‌های رحمی و ائوزینوفیل‌ها همیشه به‌عنوان نشان‌گر اندومتریوت مزمن در نظر گرفته نمی‌شوند، بلکه از اجزای طبیعی استرومای اندومتریوم به‌ویژه کمی قبل از قاعدگی به‌شمار می‌روند (۴۵). التهاب سبب تغییر تولید سایتوکین‌های اندومتریال می‌شود که ممکن است با ایجاد اختلال در عملکرد بافت اندومتری، منجر به بروز اختلالاتی در قاعدگی و کاهش پذیرش رویانی اندومتریوم شود (۴۶). افزایش سلول‌های لنفوسیت B و بیان غیرطبیعی واسطه‌های پاراکرین همانند مولکول‌های چسبنده و کموکین‌ها در اندومتر زنان مبتلا به اندومتریوت مزمن مشاهده شده است (۴۷). این محیط پاراکرین غیر طبیعی ممکن است شکست در فرآیندهای پذیرش اندومتریال و پرولیفراتیو را توضیح دهد که ممکن است در موارد اندومتریوت مزمن مشاهده شود (۴۶، ۴۸، ۴۹). گزارش شده که امکان استفاده از پروفایل سایتوکین‌های خاص اندومتریال برای پیش‌گویی در موارد لانه‌گزینی و سیر تکاملی آبستنی موفق در پروتکل‌های IVF وجود دارد (۵۰). هم‌زمان با آزاد شدن واسطه‌های پیش‌التهابی، ترکیباتی جبرانی در جهت ایجاد سندرم پاسخ ضدالتهابی آزاد می‌شود (۵۱). اینترلوکین ۱۱ (IL-11)، نوعی سایتوکین دارای عملکرد چندگانه با خواص ضدالتهابی است (۱۳). IL-11 (Interleukine) در سلول‌های پوششی و داربستی تولید می‌شود که حداکثر تولید آن در حین دسیدوایی شدن بافت اندومتریوم است (۵۲). عنوان شده که IL-

(۸۱-۷۹). علاوه بر این، ممکن است سایتوکین‌ها در قادر به اصلاح عملکرد نورون‌های GnRH به صورت مستقیم باشند. مطالعات نشان داده‌اند که گیرنده‌هایی همانند گیرنده‌های اینترلوکین، پروستاگلندین و $TNF-\alpha$ با پیشرفت پاسخ ایمنی‌های ایمنی مرتبط هستند که به‌وفور در نورون‌های GnRH موش سوری بیان می‌شوند (۸۲). عنوان شده که بیان گیرنده سایتوکین پیش‌برنده التهابی $IL-18R\alpha$ و گیرنده سایتوکین ضد التهابی $IL-18R$ در بخشی از نورون‌های GnRH، شرایطی برای عملکرد مستقیم آن‌ها بر GnRH فراهم می‌آورد (۸۳). $IL-10$ یکی از سایتوکین‌های ضد التهابی بسیار مهم است که پاسخ ایمنی در مغز را تعدیل می‌کند. مطالعات بالینی نشان داده‌اند که $IL-10$ برای آبستنی طبیعی، باروری و لانه‌گزینی ضروری است (۸۶-۸۴)؛ در حالیکه کاهش $IL-10$ با از دست رفتن آبستنی، تولد زودرس یا فشارخون بالا در آبستنی (پره‌اکلامپسی (Pre-eclampsia)) مرتبط است (۷۷). نشان داده شده که فعالیت $IL-10$ بر نورون‌های ترشح‌کننده GnRH ممکن است به حفظ تمامیت سیکل استروس در عفونت‌های باکتریایی/ ویروسی کمک کند (۸۳). عفونت‌های رحمی تحت عنوان پیامدی از آسیب‌های وارده به مکانیسم‌های دفاعی بافت رحمی شناخته می‌شوند که به وسیله تغییرات فیزیولوژیک ایجاد شده در دوره پس از زایش به‌وقوع می‌پیوندند. تغییر دیگری که در دوره پس از زایش رخ می‌دهد، افزایش تولید گونه‌های اکسیژن فعال است. عدم تعادل بین تولید گونه‌های اکسیژن فعال و پاک‌سازی آن منجر به ایجاد شرایط استرس اکسیداتیو می‌شود. نشان داده شده که ارتباط معناداری بین بیماری‌های التهابی همانند اندومتريت و استرس اکسیداتیو وجود دارد (۸۸، ۸۷). گونه‌های اکسیژن فعال در طول سنتز پروستاگلندین‌ها تولید می‌شوند که افزایش تعداد لوکوسیت‌های پلی‌مورفونوکلئار را در پی دارد. بروز تغییراتی در سنتز پروستاگلندین‌ها در موارد مبتلا به اندومتريت سبب بروز اختلالاتی در تولید گونه‌های اکسیژن فعال می‌شود (۸۹). به‌خوبی شناخته شده که تغییراتی در جریان خون اندومتريوم در طول سیکل قاعدگی رخ می‌دهد (۹۰) و تعداد چشمگیری از لوکوسیت‌ها در بافت اندومتريوم زنان

بافت آسیب‌دیده همراه است (۶۵). شواهد بالینی زیادی وجود دارد که بیماری‌های التهابی و عفونت‌ها غالباً سبب ایجاد اختلال در سیستم تولیدمثلی جنس ماده می‌شوند (۶۹-۶۶). به‌خوبی نشان داده شده که استرس ایمنی می‌تواند منجر به اختلالات تولیدمثلی همانند عدم تخمک‌گذاری و توقف قاعدگی شود (۷۰). گزارش شده که $IL-10$ و $IL-4$ به‌عنوان سایتوکین‌های مهم، نقش‌های اساسی‌ای در پاسخ‌های التهابی ایفا می‌کنند (۳۲). $TNF-\alpha$ ، $IL-1\beta$ ، $IL-6$ ، $MCP-1$ و $IL-8$ نقش مهمی در فرآیندهای فیزیولوژیک و پاتولوژیک سیستم تولیدمثلی ایفا می‌کنند (۷۱، ۷۲). سایتوکین‌های پیش‌برنده التهابی همانند $IL-1\alpha$ ، $IL-1\beta$ ، $TNF-\alpha$ و $IL-6$ معمولاً در گاوهای مبتلا به اندومتريت افزایش می‌یابند (۷۳، ۷۲). سایتوکین‌های پیش‌برنده التهابی معمولاً در فلش رحمی گاو مبتلا به اندومتريت افزایش می‌یابند (۷۴، ۷۳، ۲۰). علاوه بر این عنوان شده که در گاوهای مبتلا به اندومتريت تفاوت معناداری در میزان بیان ژن $IL-10$ مشاهده نشده است (۶۳). واگرایی بین سطوح سایتوکین‌ها در مطالعات مختلف ممکن است به دلیل تفاوت در گونه‌های حیوانی مختلف، زمان نمونه‌گیری و هم‌چنین روش سنجش باشد. در موارد التهاب شدید، میزان $TNF-\alpha$ بیش از حد طبیعی است (۵۷). افزایش بیان ژن‌های سایتوکین‌های خاص همانند $IL-6$ ، $IL-8$ و $TNF-\alpha$ می‌تواند در تشخیص شدت و میزان (درجه) اندومتريت به‌کار گرفته شوند (۷۵). $IL-10$ به‌عنوان نوعی سایتوکین ضد التهابی مهم در نظر گرفته می‌شود که نقش‌های مهمی در کنترل پاسخ‌های التهابی ایفا می‌کند (۷۶). $IL-10$ در حین آبستنی به‌عنوان یک مهارکننده ایمنی فعال مادری فعالیت می‌کند تا اجازه پذیرش آلوگرافت رویانی را به ارمغان آورد (۷۷). شواهد حاکی از برهم‌کنش دوطرفه بین سیستم ایمنی و نورواندوکرینی با سایتوکین‌ها است. سایتوکین‌ها ممکن است روی نورون‌های GnRH در هیپوتالاموس تأثیرگذار باشند و سنتز GnRH را مهار کنند (۱۷). مطابق یافته‌های بالینی زیر مجموعه نورون‌های GnRH و فیبرهای آن می‌تواند آثار مستقیم مولکول‌های التهابی را حس کنند (۷۸) که شامل فعالیت سایتوکین‌ها در اندام‌های دور از بطن‌های مغزی است

نتیجه گیری

در ابتدا می توان چنین عنوان نمود که اندومتريت نوعی اختلال التهابی در پوشش (آستر) آندومتريوم رحم در طول مرحله نفاس به شمار می رود. این بیماری عمدتاً به صورت تحت بالینی نمود پیدا می کند و از طریق ایجاد اختلال در تعادل هورمونی سبب ناباروری می شود. روش سایتولوژی واژینال به عنوان یک نشانگر حساس در تعیین مرحله سیکل استروس در بسیاری از گونه ها در نظر گرفته می شود که بازتابی از تعادل بین آثر استروژن و پروژسترون است. از سایتولوژی واژن در تشخیص مراحل مختلف سیکل استروس و تعیین شرایط غیر طبیعی سیستم تولیدمثلی قبل و بعد از زایمان استفاده می شود. این تغییرات به وسیله درصد و انواع سلول های موجود در اپیتلیوم واژن تعیین می شود که به سیکل تخمدانی و غلظت های استروژن در سرم وابسته است؛ بنابراین سایتولوژی واژن همیشه انعکاسی از فعالیت استروژنیک در جنس ماده است. روش سایتولوژی واژن به عنوان استاندارد طلایی برای تعیین مرحله سیکل استروس در موش های صحرایی ماده در نظر گرفته می شود. همچنین ارتباطی بین سطوح هورمونی تخمدانی و مرحله سیکل استروس وجود دارد که به وسیله سایتولوژی واژن مشخص می شود. در تشخیص پاتوژنز پرکتیکال عفونت رحمی در بسیاری از گونه ها از روش سایتولوژی واژن استفاده می شود. سایتوکین های متنوعی در انسان و حیوانات مبتلا به اندومتريت افزایش می یابند. همچنین به خوبی شناخته شده که ارتباط معناداری بین استرس اکسیداتیو و بسیاری از بیماری های التهابی همانند اندومتريت وجود دارد. سایتوکین های متنوعی در انسان و حیوانات مبتلا به اندومتريت افزایش می یابند. افزایش بیان ژن های سایتوکین های خاص همانند IL-6، IL-8 و TNF- α می توانند در تشخیص شدت و میزان (درجه) اندومتريت به کار گرفته شوند. تغییر دیگری که در دوره پس از زایش رخ می دهد، افزایش تولید گونه های اکسیژن فعال است. عدم تعادل بین تولید گونه های اکسیژن فعال و پاک سازی آن منجر به ایجاد شرایط استرس اکسیداتیو می شود و همچنین ارتباط معناداری بین بیماری های التهابی همانند اندومتريت و استرس اکسیداتیو وجود دارد.

حامی مالی: ندارد.

تعارض منافع: وجود ندارد.

توزیع می شوند (۹۱). رادیکال های سوپراکسید در اندومتريوم زنان تشخیص داده شده اند (۹۲). نشان داده شده که آنزیم سوپراکسید دیس مواتز - که یک پاک کننده رادیکال آزاد اکسیژن است - در اندومتريوم رحم وجود دارد و قبل و در هنگام لانه گزینی افزایش می یابد (۹۳). علاوه بر این نشان داده شده که ژن آنزیم کاتالاز - که آب اکسیژنه را به آب و اکسیژن تجزیه می کند و نوعی آنزیم آنتی اکسیدانی به شمار می رود - در زنان مبتلا به اندومتريت و آندومیوزیس در مقایسه با گروه کنترل سالم بیشتر بیان می شود (۹۴). رادیکال سوپراکسید و سیستم اسکونجر آن نقشی مهم در پرولیفراسیون و تمایز اندومتريوم ایفا می کنند (۹۵). مدل های حیوانی اندومتريت بالینی برای جلوگیری از بروز و درمان اندومتريت بسیار با اهمیت هستند و مدل های حیوانی متعددی از اندومتريت همانند حیوانات اهلی و جوندگان از طریق انفوزیون اشريشاکلی با یا بدون دیگر باکتری ها داخل حفره رحم حاصل می شوند (۱۰۰-۹۶). رحم موش صحرایی دارای ۲ شاخ است که هر شاخ به صورت کاملاً جداگانه به سرویکس می رسند. در اولین مدل، فقط در شاخ چپ رحم باکتری تلقیح می شود و شاخ راست به عنوان کنترل برای ارزیابی میزان اثربخشی دارو مدنظر قرار می گیرد. به محض ایجاد عفونت، پاسخ ایمنی اندومتريوم به پاتوژن ها می تواند فعال شود که سبب آزاد شدن سایتوکین ها و کموکین ها در سلول های اندومتريال می شود که برای پاک سازی عفونت ضروری هستند. سایتوکین ها یا ژن های آن ها در سرم، بافت رحم و فلش رحمی در حیوانات مبتلا به اندومتريت مشخص می شوند (۱۰۱، ۷۵، ۶۳). بنابراین مطالعه حاضر، با درک و فهم صحیح نحوه ایجاد و مکانیسم های دخیل در بروز یک اختلال در بدن، می توان به صورت دقیق سعی در درمان و رفع این مشکل نمود. بنابراین، در این مطالعه مروری تأکید اصلی نویسندگان بر طریقه و مکانیسم ایجاد اندومتريت، طریقه القای این بیماری در مدل موش صحرایی و تعیین مرحله سیکل استروس موش صحرایی جهت القای موفقیت آمیز اندومتريت در این مدل حیوانی بود. همچنین نویسندگان مقاله حاضر در قسمت بحث به نقش با اهمیت التهاب و استرس اکسیداتیو در ایجاد بیماری اندومتريت پرداخته اند.

References:

- 1-LeBlanc S. *Reproductive Tract Inflammatory Disease in Postpartum Dairy Cows*. Animal 2014; 8(s1): 54-63.
- 2-LeBlanc S, Duffield T, Leslie K, Bateman K, Keefe GP, Walton J, et al. *Defining and Diagnosing Postpartum Clinical Endometritis and its Impact on Reproductive Performance in Dairy Cows*. Journal of Dairy Science 2002; 85(9): 2223-36.
- 3-Jana B, Kucharski J, Dzienis A, Deptuła K. *Changes in Prostaglandin Production and Ovarian Function in Gilts During Endometritis Induced by Escherichia Coli Infection*. Anim Reproduction Science 2007; 97(1-2): 137-50.
- 4-Roberson J, Moll D, Saunders G. *Chronic Staphylococcus Aureus Endometritis in a Virgin Gilt*. Vet Rec 2007; 161(24): 821-2.
- 5-Nash D, Lane E, Herath S, Martin Sheldon I. *Endometrial Explant Culture for Characterizing Equine Endometritis*. Am J Reprod Immunol 2008; 59(2): 105-17.
- 6-Mari G, Iacono E, Toni F, Predieri P, Merlo B. *Evaluation of the Effectiveness of Intrauterine Treatment with Formosulphathiazole of Clinical Endometritis in Postpartum Dairy Cows*. Theriogenology 2012; 78(1): 189-200.
- 7-Adnane M, Kaidi R, Hanzen C, England GC. *Risk Factors of Clinical and Subclinical Endometritis in Cattle: A Review*. Turkish Journal of Veterinary and Animal Sciences 2017; 41(1): 1-1.
- 8-Salah N, Yimer N. *Cytological Endometritis and its Agreement with Ultrasound Examination in Postpartum Beef Cows*. Vet World 2017; 10(6): 605-9.
- 9-Lin Z, Xu J, Jin X, Zhang X, Ge F. *Modulation of Expression of Toll-Like Receptors in the Human Endometrium*. American Journal of Reproductive Immunology 2009; 61(5): 338-45.
- 10-Khan KN, Kitajima M, Fujishita A, Nakashima M, Masuzaki H. *Toll-Like Receptor System and Endometriosis*. Journal of Obstetrics and Gynaecology Research 2013; 39(8): 1281-92.
- 11-Li J-Y, Liu Y, Gao X-X, Gao X, Cai H. *TLR2 and TLR4 Signaling Pathways are Required for Recombinant Brucella Abortus BCSP31-Induced Cytokine Production, Functional Upregulation of Mouse Macrophages, and the Th1 Immune Response in Vivo and in Vitro*. Cell Mol Immunol 2014; 11(5): 477-94.
- 12-Fumuso E, Giguère S, Wade J, Rogan D, Videla-Dorna I, Bowden RA. *Endometrial IL-1 β , IL-6 and TNF-A, Mrna Expression in Mares Resistant or Susceptible to Post-Breeding Endometritis: Effects of Estrous Cycle, Artificial Insemination and Immunomodulation*. Vet Immunol Immunopathol 2003; 96(1-2): 31-41.
- 13-Dimitriadis E, White CA, Jones RL, Salamonsen LA. *Cytokines, Chemokines and Growth Factors in Endometrium Related to Implantation*. Hum Reprod Update 2005; 11(6): 613-30.
- 14-Brodzki P, Kostro K, Krakowski L, Marczuk J. *Inflammatory Cytokine and Acute Phase Protein Concentrations in the Peripheral Blood and Uterine Washings of Cows With Subclinical Endometritis in the Late Postpartum Period*. Vet Res Commun 2015; 39(2): 143-9.

- 15-Salilew-Wondim D, Ibrahim S, Gebremedhn S, Tesfaye D, Heppelmann M, Bollwein H, et al. *Clinical and Subclinical Endometritis Induced Alterations in Bovine Endometrial Transcriptome and Mirnome Profile*. BMC Genomics 2016; 17: 218.
- 16-Ishikawa Y, Nakada K, Hagiwara K, Kirisawa R, Iwai H, Moriyoshi M, et al. *Changes in Interleukin-6 Concentration in Peripheral Blood of Pre-And Post-Partum Dairy Cattle and its Relationship to Postpartum Reproductive Diseases*. J Vet Med Sci 2004; 66(11): 1403-8.
- 17-Wu S, Wolfe A. *Signaling of Cytokines is Important in Regulation of GnRH Neurons*. Mol Neurobiol 2012; 45(1): 119-25.
- 18-Fatima G, Sharma VP, Das SK, Mahdi AA. *Oxidative Stress and Antioxidative Parameters in Patients with Spinal Cord Injury: Implications in the Pathogenesis of Disease*. Spinal cord 2015; 53(1): 3-6.
- 19-Roberts RA, Laskin DL, Smith CV, Robertson FM, Allen EM, Doorn JA, et al. *Nitrative and Oxidative Stress in Toxicology and Disease*. Toxicol Sci 2009; 112(1): 4-16.
- 20-Vickers NJ. *Animal Communication: When I'm Calling You, Will You Answer Too?*. Curr Biol 2017; 27(14): R713-R5.
- 21-Nayki C, Nayki U, Gunay M, Kulhan M, Çankaya M, Kafa AHT, et al. *Oxidative and Antioxidative Status in the Endometrium of Patients with Benign Gynecological Disorders*. J Gynecol Obstet Hum Reprod 2017; 46(3): 243-7.
- 22-Turk R, Koledić M, Maćešić N, Benić M, Dobranić V, Đuričić D, et al. *The Role of Oxidative Stress and Inflammatory Response in the Pathogenesis of Mastitis in Dairy Cows*. Mljekarstvo 2017; 67(2): 91-101.
- 23-Sánchez A, Calpena AC, Clares B. *Evaluating the Oxidative Stress in Inflammation: Role of Melatonin*. Int J Mol Sci 2015; 16(8): 16981-17004.
- 24-Reinwald S, Burr D. *Review of Nonprimate, Large Animal Models for Osteoporosis Research*. J Bone Miner Res 2008; 23(9): 1353-68.
- 25-Pellegrini G, Seol YJ, Gruber R, Giannobile WV. *Pre-Clinical Models for Oral and Periodontal Reconstructive Therapies*. J Dent Res 2009; 88(12): 1065-76.
- 26-Barzegar-Bafrouei A, Javdani M. *Importance and Surgical Methods of Induction of Endometriosis and Osteoporosis Following Menopause in Rats: An Overview Study*. SSU_Journals 2022; 30(5): 4793-812.
- 27-Liebschner MAK. *Biomechanical Considerations of Animal Models Used in Tissue Engineering of Bone*. Biomaterials 2004; 25(9): 1697-714.
- 28-Cacciafesta V, Dalstra M, Bosch C, Melsen B, Andreassen TT. *Growth Hormone Treatment Promotes Guided Bone Regeneration in Rat Calvarial Defects*. Eur J Orthod 2001; 23(6): 733-40.
- 29-Gomes PS, Fernandes MH. *Rodent Models in Bone-Related Research: the Relevance of Calvarial Defects in the Assessment of Bone Regeneration Strategies*. Lab Anim 2011; 45(1): 14-24.
- 30-Goldman JM, Murr AS, Cooper RL. *The Rodent Estrous Cycle: Characterization of Vaginal Cytology and its Utility in Toxicological Studies*. Birth Defects Res B Dev Reprod Toxicol 2007; 80(2): 84-97.
- 31-Cora MC, Kooistra L, Travlos G. *Vaginal Cytology of the Laboratory Rat and Mouse: Review and*

- Criteria for the Staging of the Estrous Cycle Using Stained Vaginal Smears.* Toxicol Pathol 2015; 43(6): 776-93.
- 32-Xu D, Xiong H, Xiao Z, He J, Liao Q, Xue L, et al. *Uterine Cytokine Profile in a Rat Model of Endometritis.* Am J Reprod Immunol 2015; 73(3): 214-20.
- 33-Javdani M, Ghorbani R, Hashemnia M. *Histopathological Evaluation of Spinal Cord with Experimental Traumatic Injury Following Implantation of a Controlled Released Drug Delivery System of Chitosan Hydrogel Loaded With Selenium Nanoparticle.* Biol Trace Elem Res 2021; 199(7): 2677-86.
- 34-Hughes VM, Stevenson K, Sharp JM. *Improved Preparation of High Molecular Weight DNA for Pulsed-Field Gel Electrophoresis From Mycobacteria.* Journal of Microbiol Methods 2001; 44(3): 209-15.
- 35-Khare S, Ficht TA, Santos RL, Romano J, Ficht AR, Zhang S, et al. *Rapid and Sensitive Detection of Mycobacterium Avium Subsp. Paratuberculosis in Bovine Milk and Feces by a Combination of Immunomagnetic Bead Separation-Conventional PCR and Real-Time PCR.* J Clin Microbiol 2004; 42(3): 1075-81.
- 36-Khosravian P, Javdani M, Noorbakhnia R, Moghtadaei-Khorasgani E, Barzegar A. *Preparation and Evaluation of Chitosan Skin Patches Containing Mesoporous Silica Nanoparticles Loaded by Doxycycline on Skin Wound Healing.* Arch Dermatol Res 2022.
- 37-Mikamo H, Kawazoe K, Sato Y, Izumi K, Tamaya T. *Therapeutic Effects of a New Quinolone, DU-6859a, on Polymicrobial Infections in a Newly Designed Model of Rat Uterine Endometritis.* J Antimicrob Chemother 1998; 41(1): 131-3.
- 38-Demirel MA, Han S, Tokmak A, Ercan Gokay N, Uludag MO, Yildirim Ustun T, et al. *Therapeutic Effects of Resveratrol in Escherichia Coli-Induced Rat Endometritis Model.* Naunyn Schmiedeberg Arch Pharmacol 2019; 392(12): 1577-89.
- 39-Byers SL, Wiles MV, Dunn SL, Taft RA. *Mouse Estrous Cycle Identification Tool and Images.* PLoS one 2012; 7(4): e35538.
- 40-Grasso P, Rozhavskaia M, Reichert Jr LE. *In Vivo Effects of Human Follicle-Stimulating Hormone-Related Synthetic Peptide Hfsh-, B-(81-95) and its Subdomain Hfsh-B-(90-95) on the Mouse Estrous Cycle.* Biol Reprod 1998; 58(3): 821-5.
- 41-Mandl AM. *The Phases of the Oestrous Cycle in the Adult White Rat.* J Exp Biol 1951; 28(4): 576-84.
- 42-Ajayi AF, Akhigbe RE. *Staging of the estrous cycle and induction of estrus in experimental rodents: an update.* Fertil Res and Pract 2020; 6(5): 1-15.
- 43-Hubscher CH, Brooks DL, Johnson JR. *A Quantitative Method for Assessing Stages of the Rat Estrous Cycle.* Biotechnic and Histochemistry 2005; 80(2): 79-87.
- 44-Mishra K, Wadhwa N, Guleria K, Agarwal S. *ER, PR and Ki-67 Expression Status in Granulomatous and Chronic Non-Specific Endometritis.* J Obstet Gynaecol Res 2008; 34(3): 371-8.
- 45-Cicinelli E, Tinelli R, Lepera A, Pinto V, Fucci M, Resta L. *Correspondence Between Hysteroscopic and Histologic Findings in Women with Chronic*

- Endometritis*. Acta Obstet Gynecol Scand 2010; 89(8): 1061-5.
- 46-Maybin JA, Critchley HO, Jabbour HN. *Inflammatory Pathways in Endometrial Disorders*. Mol Cell Endocrinol 2011; 335(1): 42-51.
- 47-Kitaya K, Yasuo T. *Immunohistochemical and Clinicopathological Characterization of Chronic Endometritis*. Am J Reprod Immunol 2011; 66(5): 410-5.
- 48-Gilmore H, Fleischhacker D, Hecht JL. *Diagnosis of Chronic Endometritis in Biopsies with Stromal Breakdown*. Hum Pathol 2007; 38(4): 581-4.
- 49-Mirkin S, Arslan M, Churikov D, Corica A, Diaz JI, Williams S, et al. *In Search of Candidate Genes Critically Expressed in the Human Endometrium During the Window of Implantation*. Hum Reprod 2005; 20(8): 2104-17.
- 50-Boomsma CM, Kavelaars A, Eijkemans MJ, Lentjes EG, Fauser BC, Heijnen CJ, et al. *Endometrial Secretion Analysis Identifies a Cytokine Profile Predictive of Pregnancy in IVF*. Hum Reprod 2009; 24(6): 1427-35.
- 51-Javdani M, Barzegar-Bafrouei A. *Systemic Inflammatory Response Syndrome Due to Surgery and its Effective Therapeutic Approaches*. SSU_Journals 2020; 28(5): 2614-34.
- 52-Von Rango U, Alfer J, Kertschanska S, Kemp B, Müller-Newen G, Heinrich P, et al. *Interleukin-11 Expression: Its Significance in Eutopic and Ectopic Human Implantation*. Molecular Human Reproduction 2004; 10(11): 783-92.
- 53-Dimitriadis E, Robb L, Liu YX, Enders AC, Martin H, Stoikos C, et al. *IL-11 and IL-11Ra Immunolocalisation at Primate Implantation Sites Supports a Role for IL-11 in Placentation and Fetal Development*. Reproductive Biology and Endocrinology 2003; 1: 1-10.
- 54-Guzeloglu-Kayisli O, Kayisli UA, Taylor HS, editors. *The Role of Growth Factors and Cytokines During Implantation: Endocrine and Paracrine Interactions*. In Seminars in reproductive medicine 2009; 27(1): 62-79.
- 55-Kitaya K, Nakayama T, Okubo T, Kuroboshi H, Fushiki S, Honjo H. *Expression of Macrophage Inflammatory Protein-1 β in Human Endometrium: Its Role in Endometrial Recruitment of Natural Killer Cells*. The Journal of Clinical Endocrinology & Metabolism 2003; 88(4): 1809-14.
- 56-Fowler DJ, Nicolaidis KH, Miell JP. *Insulin-Like Growth Factor Binding Protein-1 (IGFBP-1): A Multifunctional Role in the Human Female Reproductive Tract*. Hum Reprod Update 2000; 6(5): 495-504.
- 57-Javdani M, Barzegar A, Khosravian P, Hashemnia M. *Evaluation of Inflammatory Response Due to Use of Controlled Release Drug Delivery System of Chitosan Hydrogel Loaded with Buprenorphine and Ketorolac in Rat with Experimental Proximal Tibial Epiphysis Defect*. J Investig Surg 2022; 35(5): 996-1011.
- 58-Javdani M, Barzegar-Bafrouei A. *The Key Role of Macrophages and Monocytes in Spinal Cord Injury: Development of Novel Therapeutic Approaches*. Shefaye Khatam 2020; 8(4): 90-102.[persian]
- 59-Javdani M, Barzegar A. *Application of Chitosan Hydrogels in Traumatic Spinal Cord Injury; A Therapeutic Approach Based on the Anti-*

- Inflammatory and Antioxidant Properties of Selenium Nanoparticles*. *Frontiers in Biomedical Technologies* 2023; 10(3).
- 60-Javdani M, Nafar M, Mohebi A, Khosravian P, Barzegar A. *Evaluation of Leukocyte Response Due to Implant of a Controlled Released Drug Delivery System of Chitosan Hydrogel Loaded with Selenium Nanoparticle in Rats with Experimental Spinal Cord Injury*. *Tabari Biomed Stu Res J* 2022; 4(2): 1-16.[persian]
- 61-Baumann H, Gauldie J. *The Acute Phase Response*. *Immunol Today* 1994; 15(2): 74-80.
- 62-Balogh O, Bruckmaier R, Keller S, Reichler IM. *Effect of Maternal Metabolism on Fetal Supply: Glucose, Non-Esterified Fatty Acids and Beta-Hydroxybutyrate Concentrations in Canine Maternal Serum and Fetal Fluids at Term Pregnancy*. *Anim Reprod Sci* 2018; 193: 209-16.
- 63-Galvão KN, Santos NR, Galvão JS, Gilbert RO. *Association Between Endometritis and Endometrial Cytokine Expression in Postpartum Holstein Cows*. *Theriogenology* 2011; 76(2): 290-9.
- 64-Boby J, Kumar H, Gupta HP, Jan MH, Singh SK, Patra MK, et al. *Endometritis Increases Pro-Inflammatory Cytokines in Follicular Fluid and Cervico-Vaginal Mucus in the Buffalo Cow*. *Anim Biotechnol* 2017; 28(3): 163-7.
- 65-Barzegar-Bafrouei A, Javdani M. *A Review of the Occurrence and Mechanisms of Induction of Osteoporosis Following Spinal Cord Injury*. *SSU_Journals* 2021; 29(1): 3355-74. [Persian]
- 66-Li LX, McSorley SJ. *A Re-Evaluation of the Role of B Cells in Protective Immunity to Chlamydia Infection*. *Immunol Lett* 2015; 164(2): 88-93.
- 67-Qian L, Li Q, Li H. *Effect of Hepatitis B Virus Infection on Sperm Quality and Oxidative Stress State of the Semen of Infertile Males*. *Am J Reprod Immunol* 2016; 76(3): 183-5.
- 68-Malvezzi H, Hernandez C, Piccinato CA, Podgaec S. *Interleukin in Endometriosis-Associated Infertility-Pelvic Pain: Systematic Review and Meta-Analysis*. *Reproduction* 2019; 158(1): 1-12.
- 69-Syriou V, Papanikolaou D, Kozyraki A, Goulis DG. *Cytokines and Male Infertility*. *Eur Cytokine Netw* 2018; 29(3): 73-82.
- 70-Pauli SA, Berga SL. *Athletic Amenorrhea: Energy Deficit or Psychogenic Challenge?*. *Ann N Y Acad Sci* 2010; 1205(1): 33-8.
- 71-Jana B, Kucharski J, Jedlińska-Krakowska M, Wolińska-Witort E. *The Effect of Intrauterine Infusion of Inflammation-Provoking Factors on Proinflammatory Cytokines and Hormones in Rat Peripheral Blood*. *Pol J Vet Sci* 2005; 8(4): 275-82.
- 72-Gabler C, Drillich M, Fischer C, Holder C, Heuwieser W, Einspanier R. *Endometrial Expression of Selected Transcripts Involved in Prostaglandin Synthesis in Cows with Endometritis*. *Theriogenology* 2009; 71(6): 993-1004.
- 73-Fischer C, Drillich M, Odau S, Heuwieser W, Einspanier R, Gabler C. *Selected Pro-Inflammatory Factor Transcripts in Bovine Endometrial Epithelial Cells are Regulated During the Oestrous Cycle and Elevated in Case of Subclinical or Clinical Endometritis*. *Reprod Fertil Dev* 2010; 22(5): 818-29.
- 74-Tibary A, Fite C, Anouassi A, Sghiri A. *Infectious Causes of Reproductive Loss in Camelids*. *Theriogenology* 2006; 66(3): 633-47.

- 75-Loyi T, Kumar H, Nandi S, Mathapati BS, Patra M, Pattnaik B. *Differential Expression of Pro-Inflammatory Cytokines in Endometrial Tissue of Buffaloes with Clinical and Sub-Clinical Endometritis*. Res Vet Sci 2013; 94(2): 336-40.
- 76-MacKenzie KF, Pattison MJ, Arthur JSC. *Transcriptional Regulation of IL-10 and its Cell-Specific Role in Vivo*. Crit Rev Immunol 2014; 34(4): 315-45.
- 77-Thaxton JE, Sharma S. *Interleukin-10: a Multi-Faceted Agent of Pregnancy*. Am J Reprod Immunol 2010; 63(6): 482-91.
- 78-Herde MK, Geist K, Campbell RE, Herbison AE. *Gonadotropin-Releasing Hormone Neurons Extend Complex Highly Branched Dendritic Trees Outside the Blood-Brain Barrier*. Endocrinol 2011; 152(10): 3832-41.
- 79-Damm J, Luheshi GN, Gerstberger R, Roth J, Rummel C. *Spatiotemporal Nuclear Factor Interleukin-6 Expression in the Rat Brain During Lipopolysaccharide-Induced Fever is Linked to Sustained Hypothalamic Inflammatory Target Gene Induction*. J Comp Neurol 2011; 519(3): 480-505.
- 80-LeBel Er, Vallières L, Rivest S. *Selective Involvement of Interleukin-6 in the Transcriptional Activation of the Suppressor of Cytokine Signaling-3 in the Brain During Systemic Immune Challenges*. Endocrinol 2000; 141(10): 3749-63.
- 81-Ott D, Murgott J, Rafalzik S, Wuchert F, Schmalenbeck B, Roth J, et al. *Neurons and Glial Cells of the Rat Organum Vasculosum Laminae Terminalis Directly Respond to Lipopolysaccharide and Pyrogenic Cytokines*. Brain Res 2010; 1363: 93-106.
- 82-Jasoni CL, Todman MG, Han SK, Herbison AE. *Expression of Mrnas Encoding Receptors that Mediate Stress Signals in Gonadotropin-Releasing Hormone Neurons of the Mouse*. Neuroendocrinology 2005; 82(5-6): 320-8.
- 83-Barabás K, Barad Z, Dénes Á, Bhattarai JP, Han S-K, Kiss E, et al. *The Role of Interleukin-10 in Mediating the Effect of Immune Challenge on Mouse Gonadotropin-Releasing Hormone Neurons in Vivo*. eNeuro 2018; 5(5): ENEURO.
- 84-Wegmann TG, Lin H, Guilbert L, Mosmann TR. *Bidirectional Cytokine Interactions in the Maternal-Fetal Relationship: is Successful Pregnancy a TH2 Phenomenon?*. Immunol Today 1993; 14(7): 353-6.
- 85-Van Dunné FM, de Craen AJ, Helmerhorst FM, Huizinga TW, Westendorp RG. *Interleukin-10 Promoter Polymorphisms in Male and Female Fertility and Fecundity*. Genes Immun 2006; 7(8): 688-92.
- 86-Cheng SB, Sharma S. *Interleukin-10: a Pleiotropic Regulator in Pregnancy*. Am J Reprod.Immunol 2015; 73(6): 487-500.
- 87-Lugrin J, Rosenblatt VN, Parapanov R, Liaudet L. *The Role of Oxidative Stress during Inflammatory Processes*. Biological chemistry 2014; 395(2): 203-30.
- 88-Hussain T, Tan B, Yin Y, Blachier F, Tossou MC, Rahu N. *Oxidative Stress and Inflammation: what Polyphenols Can Do for Us?*. Oxid Med Cell Longev 2016; 2016: 7432797.
- 89-Galvao KN, Santos JEP. *Recent Advances in the Immunology and Uterine Microbiology of Healthy Cows and Cows that Develop Uterine Disease*. Turkish Journal of Veterinary and Animal Sciences 2014; 38(6): 577-88.

- 90- Economos K, MacDonald PC, Casey ML. *Endothelin-1 Gene Expression and Protein Biosynthesis in Human Endometrium: Potential Modulator of Endometrial Blood Flow*. The Journal of Clinical Endocrinology & Metabolism 1992; 74(1): 14-9.
- 91- Klentzeris LD, Bulmer JN, Warren A, Morrison L, Li T-C, Cooke ID. *Endometrial Lymphoid Tissue in the Timed Endometrial Biopsy: Morphometric and Immunohistochemical Aspects*. Am J Obstet Gynecol 1992; 167(3): 667-74.
- 92- Benedetto C, Bocci A, Dianzani MU, Ghiringhello B, Slater TF, Tomasi A, et al. *Electron Spin Resonance Studies on Normal Human Uterus and Cervix and on Benign and Malignant Uterine Tumors*. Cancer Res 1981; 41(7): 2936-42.
- 93- Narimoto K, Noda Y, Shiotani M, Tokura T, Goto Y, Takakura K, et al. *Immunohistochemical Assessment of Superoxide Dismutase Expression in the Human Endometrium throughout the Menstrual Cycle*. Acta Histochem Cytochem 1990; 23(4): 487-98.
- 94- Ota H, Igarashi S, Sato N, Tanaka H, Tanaka T. *Involvement of Catalase in the Endometrium of Patients with Endometriosis and Adenomyosis*. Fertil Steril 2002; 78(4): 804-9.
- 95- Sugino N, Shimamura K, Takiguchi S, Tamura H, Ono M, Nakata M, et al. *Changes in Activity of Superoxide Dismutase in the Human Endometrium throughout the Menstrual Cycle and in Early Pregnancy*. Hum Reprod 1996; 11(5): 1073-8.
- 96- Amos MR, Healey GD, Goldstone RJ, Mahan SM, Düvel A, Schuberth H-J, et al. *Differential Endometrial Cell Sensitivity to a Cholesterol-Dependent Cytolysin Links Trueperella Pyogenes to Uterine Disease in Cattle*. Biol Reprod 2014; 90(3): 1-13.
- 97- Zerbe H, Schuberth H-J, Engelke F, Frank J, Klug E, Leibold W. *Development and Comparison of in Vivo and in Vitro Models for Endometritis in Cows and Mares*. Theriogenology 2003; 60(2): 209-23.
- 98- HINRICHS K, Spensley M, McDonough PL. *Evaluation of Progesterone Treatment to Create a Model for Equine Endometritis*. Equine Vet J 1992; 24(6): 457-61.
- 99- Mikamo H, Kawazoe K, Sato Y, Tamaya T. *Therapeutic Effects of on Injectable New Quinolone, Pazufloxacin, Against Polymicrobial Infections in the Uterine Endometritis Model*. Chemotherapy 1998; 44(2): 99-102.
- 100- Sheldon IM, Rycroft AN, Dogan B, Craven M, Bromfield JJ, Chandler A, et al. *Specific Strains of Escherichia Coli are Pathogenic for the Endometrium of Cattle and Cause Pelvic Inflammatory Disease in Cattle and Mice*. PloS one 2010; 5(2): e9192.
- 101- Kim I-H, Kang H-G, Jeong J-K, Hur T-Y, Jung Y-H. *Inflammatory Cytokine Concentrations in Uterine Flush and Serum Samples from Dairy Cows with Clinical or Subclinical Endometritis*. Theriogenology 2014; 82(3): 427-32.

Importance of Induction Endometritis and Vaginal Cytology in Rat Model: A Narrative Review Article

Abolfazl Barzegar-Bafrouei¹, Moosa Javdani^{*2}

Review Article

Introduction: Endometritis is a female reproductive disease characterized by the inflammation of the endometrial glandular and stromal tissues. It is usually occurred due to uterine contamination with infectious causes. Animal models of clinical endometritis are very important to prevent the incidence and treatment of endometritis. Vaginal cytology method is considered as a golden standard for determining the estrous cycle stage in female rats. The aim of this study was to induce endometritis in a rat model and determine the stages of the estrous cycle of this animal using vaginal cytology method in order to successfully induce this condition in this animal model.

Conclusion: Inflammation changes the production of endometrial cytokines, which may result in menstrual disorders and decreased endometrial reception by impaired endometrial tissue dysfunction. Increased expression of specific cytokines genes such as IL-6, IL-8 and TNF- α can be used to detect the severity and degree of endometritis. Uterine infections are known as a result of damage to the defense mechanisms of the uterine tissue, which are caused by physiological changes in the postpartum period. Another change that occurs in the postpartum period is the increase in the production of reactive oxygen species. The imbalance between the production of reactive oxygen species and its clearance leads to the creation of oxidative stress conditions. On the other hand, there is a significant relationship between inflammatory diseases such as endometritis and oxidative stress. On other hand, by accurately determining the estrous cycle of rats by using vaginal cytology, endometritis can be well induced in this species.

Keywords: Induction endometritis, Rat model, Inflammation, Vaginal cytology, Estrous cycle.

Citation: Barzegar-Bafrouei A, Javdani M. **Importance of Induction Endometritis and Vaginal Cytology in Rat Model; A Narrative Review Article.** J Shahid Sadoughi Uni Med Sci 2023; 31(1): 6258-77.

¹Faculty of Veterinary Medicine, Theriogenology Section, Shahid Chamran University of Ahvaz, Ahvaz, Iran.

²Department of Clinical Sciences, Faculty of Veterinary Medicine, Surgery Section, Shahrekord University, Shahrekord, Iran.

*Corresponding author: Tel: 03832324427, email: Javdani59@gmail.com