

CASE REPORT

معرفی یک مورد سندرم نفریت اینترستیشیال حاد و یووئیتیس

دکتر نادر نوری ماجلان*^۱، دکتر ریحانه عزیزی^۲، دکتر احسان فتوحی اردکانی^۳

چکیده

همزمانی نفریت اینترستیشیال و یووئیتیس که سندرم نفریت توبولو اینترستیشیال و یووئیتیس نامیده می‌شود (TINU) یک نوع غیرمعمول و ناشایع از نفریت اینترستیشیال می‌باشد که بعد از رد کردن سایر تشخیص‌های افتراقی، تشخیص داده می‌شود. بیمار معرفی شده آقای ۳۸ ساله با نارسایی حاد کلیه و یووئیتیس می‌باشد که در بیویسی کلیه نفریت اینترستیشیال حاد تشخیص داده شد و با توجه به عدم وجود علائم کلینیکی و پاراکلینیکی سایر علل نفریت اینترستیشیال و یووئیتیس مانند بیماری و گنرگرانولوماتوزیس، سندرم شوگرن، سارکوئیدوز، تشخیص سندرم TINU برای بیمار مطرح شد و تحت درمان با کورتن خوراکی و چشمی قرار گرفت. بیماری پاسخ مناسب به درمان داشت.

واژه‌های کلیدی: نفریت اینترستیشیال، یووئیتیس، نارسایی حاد کلیه

مقدمه

یک گروه غیرمعمول از بیماران با نفریت اینترستیشیال (Tubulo Interstitial Nephritis Ureitis) TINU Syndrome می‌باشند (۱) که همراه با یووئیتیس و نفریت اینترستیشیال حاد و نارسایی کلیه همراه است. علت این بیماری مشخص نیست ولی حدس زده می‌شود کاهش عملکرد سیستم ایمنی و لنفوسیت‌های T نقش مهمی در پاتوژنز بیماری دارد (۲،۳).

این بیماری به صورت فامیلی نیز گزارش شده است (۴). در بعضی موارد به دنبال استفاده از داروهایی مثل آنتی بیوتیک در درمان عفونت دستگاه تنفسی فوقانی و ضد التهاب‌های غیراستروئیدی و عفونت قبلی توصیف شده‌اند (۵). گرچه در ۵۰٪ موارد عامل خطرزایی مشخصی وجود ندارد.

نویسنده مسئول: استادیار گروه بیماری‌های داخلی، فوق تخصص بیماری‌های کلیه - تلفن همراه ۰۹۱۳۱۵۲۶۳۸۰ - تلفن ۰۳۵۱-۸۲۲۴۰۰۰-۹
E-mail: dr_nori_majelan@yahoo.com

۲- دستیار بیماری‌های داخلی

۳- دانشجوی پزشکی دانشگاه آزاد اسلامی، دانشکده پزشکی علی بن ابی طالب
۱، ۲- دانشگاه علوم پزشکی و خدمات بهداشتی درمانی شهید صدوقی یزد
تاریخ دریافت: ۸۶/۱۰/۱۱ تاریخ پذیرش: ۱۳۸۷/۶/۲۱

بیشترین مبتلایان TINU Syndrome را زنان جوان در سن ۱۵ سالگی تشکیل می‌دهند. نسبت زن به مرد ۳/۱ می‌باشد. ما در این مقاله به معرفی مرد ۳۸ ساله‌ای که مبتلا به نفریت اینترستیشیال حاد همراه با یووئیتیس بود می‌پردازیم.

معرفی بیمار: بیمار آقای ۳۸ ساله‌ای است که از دو ماه قبل به دنبال سرماخوردگی به صورت آبریزش بینی، سرفه خشک و گلو درد بوده است، تحت درمان با اریترومايسين قرار می‌گیرد. در طول این دو ماه علائم خستگی، احساس کسالت، کاهش وزن در حدود ۱۵ کیلوگرم، تهوع، تکرر ادرار و ناکچوری داشته و دچار سوزش، احساس جسم خارجی، فتوفوبی، کاهش بینایی و درد در چشم چپ شده و به علت نارسایی حاد کلیه در بیمارستان بستری می‌گردد. در معاینه چشم قرمزی ملتحمه، مردمک چشم چپ میدریاز و کاهش پاسخ به نور داشت و در اتاق قدامی چشم Flar سه مثبت و سلول دو مثبت مشاهده شد که تشخیص یووئیتیس قدامی همراه با چسبندگی خلفی برای بیمار مطرح گردید.

Germany می‌باشد)، علت تجویز این دو دارو تشخیص و گترگرانولوماتوزیس بوده است که پس از قطعی شدن نفریت اینترستیشیال حاد در بیوپسی کلیه تشخیص و گترگرانولوماتوزیس رد شد و درمان با سیکلوفسفاماید ادامه پیدا نکرد، درمان با پردنیزولون یک میلی‌گرم کیلوگرم وزن بدن (۶۰ میلی‌گرم) ادامه یافت که ظرف ۳ روز کراتینین بیمار از ۵/۴ میلی‌گرم در دسی‌لیتر به ۲/۷ میلی‌گرم در دسی‌لیتر کاهش و یووئیتیس نیز بهبود پیدا کرد. یک ماه بعد از درمان کراتینین خون بیمار به ۰/۴ میلی‌گرم در دسی‌لیتر رسید.

بحث

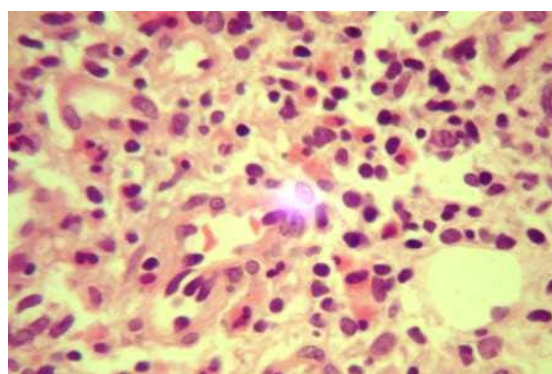
در بیمار معرفی شده با توجه به نارسایی حاد کلیه، دفع پروتئین ساب نفروتیک، لکوسیت اوری، گلوکوزاوری و بیوپسی کلیه، تشخیص نفریت اینترستیشیال حاد و با توجه به تشخیص یووئیت سندرم TINU مطرح شد. تشخیص افتراقی این سندرم شامل سندرم شوگرن، سارکوئیدوز، بهجت و بیماریهای عفونی مثل توبرکلوزیس و بروسولوزیس بود که با توجه به عدم وجود سندرم سیکا (خشکی چشم و دهان) سندرم شوگرن مطرح نشد و از طرفی به خاطر عدم وجود آفت دهان و دستگاه تناسلی تشخیص بیماری بهجت کنار گذاشته شد. عدم وجود علائم تنفسی مزمن و عکس قفسه سینه طبیعی بیماری سارکوئیدوز را رد کرد. تست پوستی PPD منفی و نداشتن علائم تنفسی مزمن بیماری توبرکلوزیس را برای بیمار مطرح نکرد. با توجه به سرولوژی منفی جهت بروسولوزیس، تشخیص بیماری بروسولوزیس رد شد. با توجه به عدم وجود علائم سینوزیت و آنتی‌بادی ضدسیتوپلاسم نوتروفیلی نوع سیتوپلاسمیک و اطراف هسته‌ای (C-ANCA, P-ANCA) منفی و بیوپسی کلیه، بیماری و گترگرانولوماتوزیس برای بیمار رد شد.

سندرم TINU بیشتر در زنان و با نسبت زن به مرد ۳/۱ دیده می‌شود (۶) و سن شیوع بیماری ۱۵ سالگی می‌باشد (۶). البته در بعضی گزارشات، این بیماری در سنین بالغین نیز گزارش شده است (۷۸).

این سندرم با علائم سیستمیک مثل احساس کسالت، خستگی، کاهش وزن، تهوع و تکرر ادرار و نوکچوری همراه می‌باشد که

نتایج آزمایشات بیمار به قرار زیر بود: کراتینین خون ۵/۴ میلی‌گرم در دسی‌لیتر، سطح سرمی پتاسیم ۴/۳ میلی‌اکی‌والان در لیتر و قند خون ناشتا ۱۱۹ میلی‌گرم در دسی‌لیتر، سرعت رسوب اریتروسیتی (ESR) برابر با ۵۶ بود. در آزمایش خون هموگلوبین ۱۱/۹ گرم در دسی‌لیتر، هماتوکریت ۳۶ درصد، حجم متوسط گلبول قرمز (mcv) ۷۳/۹ و پلاکت خون ۳۰۰۰۰۰ در میکرولیتر بود. سرولوژی خون از نظر رایت و کومبس رایت منفی، فاکتور روماتوئید (RF) منفی و سطح کمپلمان‌های C3, C4 در حد طبیعی بود. سرولوژی از نظر هپاتیت C و B منفی و آنتی‌بادی ضد سیتوپلاسم نوتروفیلی نوع سیتوپلاسمیک و اطراف هسته‌ای (C-ANCA-P-ANCA) و آنتی‌بادی ضد هسته (ANA) و آنتی‌بادی ضدعشا پایه (AnitIGBM) همگی در محدوده نرمال بودند. در آنالیز ادرار قند، آلبومین مثبت و ۸-۶ گلبول سفید (WBC)، ۲-۳ گلبول قرمز (RBC) و یک تا دو عدد سیلندر گرانولر مشاهده شد. پروتئین ادرار ۲۴ ساعته در حد ۲ گرم بود. گرافی قفسه سینه نرمال و در سونوگرافی اندازه کلیه‌ها نرمال گزارش شد.

در بیوپسی کلیه، گلومرولها نرمال و در بافت اینترستیشیال سلولهای منونوکلر و ائوزینوفیلی شدید گزارش شد (شکل ۱) و برای بیمار تشخیص نفریت اینترستیشیال حاد مطرح گردید.



تصویر ۱: ارتشاح سلولهای تک هسته‌ای همراه با افزایش قابل توجه ائوزینوفیل در بافت بینابینی کلیه

بیمار قبل از بیوپسی کلیه با توجه به نارسایی حاد کلیه و یووئیتیس و شک به و گترگرانولوماتوزیس تحت درمان با متیل پردنیزولون ۱۰۰۰ میلی‌گرم وریدی روزانه به مدت سه روز و سیکلوفسفاماید (اندوکسان) وریدی ۵۰۰ میلی‌گرم قرار گرفت (اندوکسان ساخت شرکت Kantstrasse 2, D-33790 Halle).

اتفاق می‌افتد(۵)، که در این بیمار یک ماه بعد از شروع بیماری اتفاق افتاده است. همانند بیمار ما یووئیتیس بیشتر به صورت قدامی و همراه با وجود سلول در اتاق قدامی و پرخونی ملتحمه می‌باشد(۱۲).

سندرم TINU یک بیماری خود محدود شونده است(۱۳). در بیماران بانارسایی پیشرونده کلیه درمان با پردنیزولون با دوز یک میلی گرم بر اساس کیلوگرم وزن بدن توصیه شده است، که بیمار ما نیز بعد از قطعی شدن تشخیص، درمان با دوز پردنیزولون خوراکی ۶۰ میلی گرم شروع شد که علائم یووئیتیس بهبود یافت و سطح سرمی کراتینین نیز کاهش پیدا کرد.

این علائم در بیمار معرفی شده نیز وجود داشت. در پاتوژنز این بیماری سلولهای لنفوسیت T نقش مهمی بازی می‌کنند(۲،۳).

عوامل خطرزای ایجاد کننده این سندرم شامل عفونت قبلی، استفاده از آنتی بیوتیک جهت درمان عفونت دستگاه تنفسی فوقانی می‌باشد(۵). وجود شرح حال از عفونت دستگاه تنفس فوقانی و مصرف آنتی بیوتیک در بیمار ما وجود داشته است.

این سندرم در افراد با بیماری‌های اتوایمون مثل هیپوپاراتیروئیدیسم(۹)، هیپرتیروئیدیسم(۱۰)، آرتریت روماتوئید(۹،۱۱) گزارش شده است، که در این بیمار تشخیص‌های فوق‌الذکر مطرح نبود.

یووئیتیس دو ماه قبل و یا چهار ماه بعد از شروع نفریت اینترستیشیال

Reference

- 1- Abed L, Merouani A, Haddad E, Benoit G, Oligny LL, Sartelet H. *Presence of autoantibodies against tubular and uveal cells in a patient with tubulointerstitial nephritis and uveitis (TINU) syndrome*. Nephrol Dial Transplant 2008; 23(4): 1452-5.
- 2- Lee JW, Kim HJ, Sung SH, Lee SJ. *A case of tubulointerstitial nephritis and uveitis syndrome with severe immunologic dysregulation*. Pediatr Nephrol 2005; 23(11):1805-8.
- 3- Gafter U, Kalechman Y, Zevin D. *Tubulointerstitial nephritis and uveitis: association with suppressed cellular immunity*. Nephrol dial Transplant 1993; 8: 821-26.
- 4- Dusek J, Urbanova I, Stejskal J, Seeman T, Vondrak K, Janda J. *Tubulointerstitial nephritis and uveitis syndrome in a mother and her son*. Pediatr Nephrol 2008; 23(11): 2091-3.
- 5- Mandeville JT, Levinson RD, Holland GN. *The tubulointerstitial nephritis and uveitis syndrome*. Surv Ophthalmol 2001; 46: 195-208.
- 6- Sessa A, Meroni M, Battin G. *Acute renal failure due to idiopathic tubulo-intestinal nephritis and uveitis: "TINU syndrome"*. Case report and review of the literature. J Nephrol 2000; 13; 377-80.
- 7- Cocoub P, Deray G, Le Hoang P. *Idiopathic acute interstitial nephritis associated with anterior uveitis in adults*. Clin Nephrol 1989; 31:307-10.
- 8- Salu P, Stempels N, Vanden HK, Verbeeien D. *Acute Tubulointerstitial nephritis and unuveitis syndrome in the elderly*. Br J Ophthalmol 1990; 74: 53-5.

- 9- Catalano C, Harris PE, Enia G. *Acute interstitial nephritis associated with uveitis and primary hypoparathyroidism*. Am J kidney Dis 1989; 14: 317-8.
- 10- Paul E, Van Why S. *Carpenter To Hyperthyroidism: a novel feature of the tubulointerstitial Nephritis and uveitis syndrome*. Pediatrics 1999; 104 :314-7.
- 11- Iida H, Terada T, Nishino A. *Acute interstitial nephritis with bone marrow granulomas and uveitis*. Nephron 1985; 40: 108-10.
- 12- Rosenbaum JT. *Bilateral anterior uveitis and interstitial nephritis*. Am J Ophthalmol 1988; 105: 534-7.
- 13- Take Mura T, Okada M, Hino S. *Course and outcome of tubulointerstitial nephritis and uveitis syndrome*. Am J kidney Dis 1999; 34: 1016-21.