

شیوع کانال مندیبولار دوتایی در جمعیت ایرانی بیماران مراجعه کننده به کلینیک رادیولوژی دهان و فک و صورت رفسنجان در سال ۱۳۹۸-۱۴۰۰

مهرداد رفیعی^۱، زهرا تفاخری^{۲*}، آرمین نقیبی^۱

مقاله پژوهشی

مقدمه: کانال مندیبولار دوتایی یکی از تنوعات کانال مندیبولار است. عدم شناسایی کانال مندیبولار دوتایی می تواند منجر به بروز عوارض گوناگون شود. در این مطالعه به بررسی شیوع کانال مندیبولار دوتایی به وسیله تصاویر Cone beam Computed (tomography) در شهرستان رفسنجان پرداخته شد.

روش بررسی: این مطالعه گذشته نگر توصیفی، بر روی تمام بیماران که در طی سال های ۱۳۹۸-۱۴۰۰ در کلینیک خصوصی رادیولوژی دهان، فک و صورت در رفسنجان اقدام به گرفتن CBCT کرده اند، انجام شد. کانال مندیبولار و انواع مختلف آن توسط یک متخصص رادیولوژی باتجربه و به وسیله تصاویر CBCT در پلن کروئال، ساژیتال و پانورامیک بازسازی شده برای هر نیم فک مورد ارزیابی قرار گرفت و کانال مندیبولار دوتایی شناسایی و نوع آن بر اساس طبقه بندی Naitoh مشخص شد. اطلاعات پس از جمع آوری وارد نرم افزار SPSS version 16 شدند. برای ارزیابی داده ها از روش های آماری توصیفی (میانگین، انحراف معیار و فراوانی) استفاده شد.

نتایج: در مطالعه حاضر ۸۱۵ اسکن CBCT مورد بررسی قرار گرفتند و ۶۲ (۷/۶٪) مورد متشکل از ۲۹ مرد (۷/۲٪) و ۳۳ (۸٪) زن دارای کانال مندیبولار دوتایی بودند. بررسی ها نشان داد شیوع این پدیده بین دو جنس تفاوت معنی داری با هم ندارد ($P=0/647$). همچنین نوع کانال دوتایی، سمت کانال و محل دوشاخه شدن کانال در بین دو جنس با هم تفاوت معنی داری نداشتند. **نتیجه گیری:** مطالعه حاضر نشان داد کانال مندیبولار دوتایی در یک نمونه از جمعیت ایرانی شیوع ۷ درصدی دارد و شناسایی آن پیش از درمان می تواند از مشکلات بعدی جلوگیری کند.

واژه های کلیدی: کانال مندیبولار دوتایی، شیوع، ایران، Cone beam computed tomography

ارجاع: رفیعی مهرداد، تفاخری زهرا، نقیبی آرمین. شیوع کانال مندیبولار دوتایی در جمعیت ایرانی بیماران مراجعه کننده به کلینیک رادیولوژی دهان و فک و صورت رفسنجان در سال ۱۳۹۸-۱۴۰۰. مجله علمی پژوهشی دانشگاه علوم پزشکی شهید صدوقی یزد ۱۴۰۱؛ ۳۰ (۱): ۴۴۷۵-۸۲.

۱- کمیته تحقیقات دانشجویی، دانشگاه علوم پزشکی رفسنجان، رفسنجان، ایران.

۲- گروه رادیولوژی دهان و فک و صورت، دانشگاه علوم پزشکی رفسنجان، رفسنجان، ایران.

* (نویسنده مسئول): تلفن: ۰۹۱۵۳۱۰۴۷۲۶، پست الکترونیکی: Ztafakhori@yahoo.com، صندوق پستی: ۷۷۱۷۹۳۳۷۷۷

مقدمه

کانال مندیبولار، که هم‌چنین کانال دندان‌ی تحتانی یا کانال آلوئولار تحتانی نیز نامیده می‌شود، یک ساختار آناتومیک مهم در مندیبل به شمار می‌آید (۱). کانال مندیبولار وظیفه حمل شریان آلوئولار تحتانی و یک شاخه از بخش سوم عصب تری ژمینال، که در طول مندیبل از فرامن مندیبل تا فرامن منتال گسترش می‌یابد را به عهده دارد. شاخه‌های عصب آلوئولار تحتانی تمام دندان‌های مندیبل و ساختارهای مجاور را عصب دهی می‌کنند (۲). بنابراین هرگونه آسیب به کانال مندیبولار ممکن است منجر به تغییرات حسی یا ایجاد خونریزی شود. یکی از انواع کانال مندیبولار، کانال مندیبولار دوتایی (Bifid) است. شکل‌گیری آن همراه با رشد و نمو جنین در هفته هفتم بارداری است، زمانی که عصب آلوئولار تحتانی به شکل سه شاخه عصبی مستقل حضور دارد که توسط بافت استخوانی (Osseous tissue) در بر گرفته شده است. اگر همجوشی (Fusion) یک یا تعداد بیشتری از این شاخه‌ها در طی تکامل ناقص باشد و بافت اطراف آن استخوانی (Ossified tissue) شود، یک شاخه اضافی از کانال مندیبولار شکل می‌گیرد (۳،۴). ناتوانی در تشخیص دقیق محل کانال مندیبولار دوتایی می‌تواند منجر به آسیب به کانال و عواقب ناشی از آن شود اعم از ترماتیک نروما، اختلال حسی و خونریزی حین و پس از پروسه عمل و شکل‌گیری هماتوم شود. (۵) منشاء کانال‌های فک پایین از سوراخ مندیبل است و هر کدام می‌تواند شامل یک باندل عصبی-عروقی باشد. انواع مختلف کانال مندیبولار دوتایی با توجه به شکل و محل آناتومیک طبقه‌بندی می‌شوند (۶) هم‌چنین کانال‌های اضافی کوچک نیز می‌تواند همراه با کانال مندیبولار نرمال یا دوتایی دیده شود. طبقه‌بندی‌های مختلفی برای انواع کانال مندیبولار دوتایی آورده شده است که بیشتر آن‌ها بر اساس تصاویر پانورامیک هستند مثل طبقه‌بندی Nortje (۷) و همکاران یا Langlais (۸) و همکاران، اما Naitoh (۹) و همکاران طبقه‌بندی دیگری را بر اساس تصویربرداری سه‌بعدی ارائه کردند و در بیشتر مطالعات از این طبقه‌بندی استفاده می‌شود، که شامل ۴ نوع است.

نوع I - کانال رترومولار: در یک سوراخ در سطح استخوان ناحیه رترومولار خاتمه می‌یابد.

نوع II - کانال دندان‌ی: تا اپکس ریشه دندان مولر دوم یا سوم امتداد می‌یابد.

نوع III - کانال مستقیم: جدا شده از دیواره فوقانی کانال مندیبولار غیر از دو شکل قبل (با یا بدون تلاقی با کانال مندیبولار)

نوع IV - کانال باکولینگوال: از دیواره باکال یا لینگوال کانال مندیبولار ایجاد می‌شود (در سمت باکال یا لینگوال)

حضور کانال مندیبولار دوتایی به خصوص برای طرح درمان، بیحسی، درمان ریشه و مداخلات جراحی در خلف مندیبل اهمیت دارد و هر وضعیتی که با اختلال حس یا شکل‌گیری هماتوم بدون توضیحی خاص همراه بود می‌تواند همراه با یک کانال مندیبولار دوتایی متشکل از ساختارهای عصبی-عروقی باشد، در نتیجه دندانپزشکان باید نسبت به احتمال حضور کانال دوتایی و انواع آن آگاه باشند؛ با توجه به اینکه طبق بررسی‌های ما مطالعه‌ای به بدین منظور در جنوب شرق ایران صورت نگرفته است و نسبت به شیوع این پدیده در جمعیت ایرانی اتفاق نظر نیست، در این مطالعه به بررسی شیوع کانال مندیبولار دوتایی به وسیله تصاویر CBCT در یک جمعیت ایرانی پرداختیم.

روش بررسی

در این مطالعه گذشته نگر توصیفی، جامعه مورد مطالعه به صورت سرشماری انتخاب شده و شامل تمام بیمارانی که از فروردین ۱۳۹۸ تا فروردین ۱۴۰۰ در کلینیک خصوصی رادیولوژی دهان، فک و صورت در رفسنجان (کرمان، ایران) اقدام به گرفتن CBCT (Cone Beam Computed Tomography) کرده‌اند می‌شود. تمامی CBCTها با دستگاه (finland .helinski, planmeca promax 3D mid) با ۹۰kvp، ۱۲mA و مدت زمان اکسپوزر 36s تهیه شده‌اند و از نرم‌افزار Romexis 3-8-3 برای بررسی تصاویر استفاده شد. کانال مندیبولار و انواع مختلف آن توسط یک متخصص رادیولوژی باتجربه و به وسیله تصاویر CBCT در پلن کروئال،

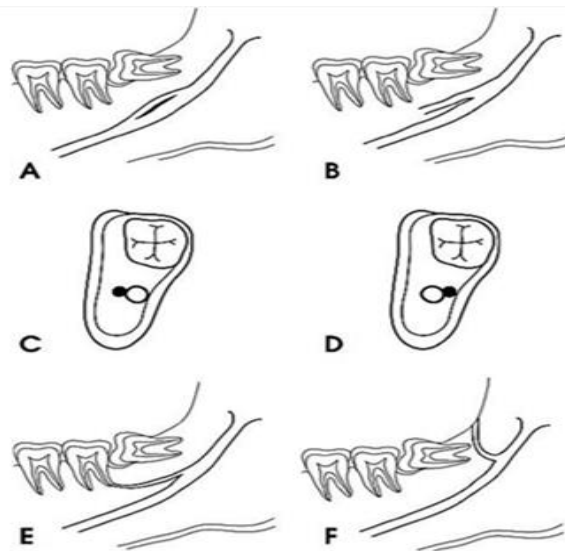
ملاحظات اخلاقی

کد اخلاق از کمیته اخلاق دانشگاه علوم پزشکی رفسنجان به شماره IR.RUMS.REC.1400.216 اخذ شد.

نتایج

در مطالعه حاضر ۸۱۵ تصویر CBCT مورد بررسی قرار گرفتند. متشکل از ۴۰۴ (۴۹/۵٪) مرد و ۴۱۱ (۵۰/۵٪) زن، از این میان ۶۲ (۷/۶٪) نفر متشکل ۲۹ مرد (۷/۲٪) و ۳۳ (۸٪) زن دارای کانال مندیبولار دوتایی بودند. بررسی‌ها نشان داد بین شیوع این پدیده بین دو جنس تفاوت معنی‌داری با هم ندارد ($P=0/۶۴۷$). گزارش فراوانی کانال مندیبولار دوتایی در دو جنس بر حسب سمت، نوع و محل دو شاخه شدن کانال در جدول ۱ گزارش شده است که نشان می‌دهد هیچ‌یک از این سه متغیر در بین دو جنس با هم تفاوت معنی‌داری ندارند.

مقطعی و پانورامیک بازسازی شده برای هر نیم فک مورد ارزیابی قرار می‌گیرند و کانال مندیبولار دوتایی شناسایی و بر اساس مطالعه Naitoh و همکاران (۹) طبقه‌بندی شدند. تمام CBCT‌های گرفته شده که دارای کیفیت بالا باشند، دارای پاتولوژی مرتبط با کانال مندیبولار نباشند و (Fov Field of view) آن ناحیه قدام تا انگل مندیبل را شامل شده باشد وارد مطالعه شده شدند. تمامی تصاویر نسبت به حضور یا عدم حضور کانال مندیبولار دوتایی مورد ارزیابی قرار گرفتند و سپس نوع کانال دوتایی و سمت آن در چک لیست وارد شده و همراه با سایر اطلاعات دموگرافیک اعم از سن و جنس ثبت شد، اطلاعات پس از جمع‌آوری وارد نرم‌افزار version 16 SPSS شدند. برای ارزیابی داده‌ها از روش‌های آماری توصیفی (میانگین، انحراف معیار و فراوانی) استفاده شد. مقایسه بین جنسیت و طرفین با استفاده از ANOVA و Chi-square در سطح معنی‌داری ۹۵٪ انجام شد.



شکل ۱: A و B، کانال مستقیم (با یا بدون تلاقی با کانال مندیبولار)؛ C و D، کانال با کولینگوال (در سمت باکال یا لینکوال)؛ E، کانال دندان؛ F، کانال رترومولار.

جدول ۱: فراوانی کانال مندیبولار دوتایی در دو جنس بر حسب سمت، نوع و محل دو شاخه شدن کانال.

P	مجموع		زن		مرد		سطوح متغیر	نوع متغیر
	تعداد	درصد	تعداد	درصد	تعداد	درصد		
۰/۳۶۱	۳۷/۱	۲۳	۳۳/۳	۱۱	۴۱/۴	۱۲	چپ	سمت کانال
	۵۹/۷	۳۷	۶۰/۶	۲۰	۵۸/۶	۱۷	راست	
	۳/۲	۲	۶/۱	۲	۰	۰	دوطرفه	
	۱۰۰	۶۲	۱۰۰	۳۳	۱۰۰	۲۹	مجموع	
۰/۳۷۲	۴۵/۲	۲۸	۴۲/۴	۱۴	۴۸/۳	۱۴	رترومولار	نوع کانال
	۳۰/۶	۱۹	۳۹/۴	۱۳	۲۰/۷	۶	دندانی	
	۱/۶	۱	۰	۰	۳/۴	۱	لینگوال	
	۱/۶	۱	۳	۱	۰	۰	باکال	
	۶/۵	۴	۶/۱	۲	۶/۹	۲	مستقیم بدون تلاقی	
	۱۴/۵	۹	۹/۱	۳	۲۰/۷	۶	مستقیم با تلاقی	
	۱۰۰	۶۲	۱۰۰	۳۳	۱۰۰	۲۹	مجموع	
	۶/۵	۴	۶/۱	۲	۶/۹	۲	راموس مندیبل	محل دو شاخه شدن کانال
۰/۸۸۶	۴۱/۹	۲۶	۳۹/۴	۱۳	۴۴/۸	۱۳	ناحیه رترومولار	
	۵۱/۶	۳۲	۵۴/۵	۱۸	۴۸/۳	۱۴	ناحیه دندان‌های مولر	
	۱۰۰	۶۲	۱۰۰	۳۳	۱۰۰	۲۹	مجموع	

بحث

مطالعه حاضر با هدف بررسی شیوع کانال مندیبولار دوتایی به وسیله تصاویر CBCT در شهرستان رفسنجان، انجام شد. مطالعات اهمیت شناسایی این کانال‌ها را در جوامع مختلف نشان داده‌اند، Aljunid و همکاران وجود درد شدید را پس از جای‌گذاری ایمپلنت به دلیل وجود کانال دوتایی گزارش کردند (۱۰)، هم‌چنین Linares و همکاران خونریزی شدید ناشی از کانال مندیبولار دوتایی گزارش کردند (۱۱). نشان داده شده است وجود کانال دوتایی می‌تواند مشکلاتی را به دنبال آماده‌سازی و پرکردن ورای کانال در درمان‌های اندودانتیک پدید آورد، اعم از وجود درد ضربان‌دار، از دست رفتن حس و

نکروز پوست و مخاط (۱۲). از سوی دیگر وجود کانال مندیبولار دوتایی می‌تواند با سختی در ایجاد بی‌حسی مندیبل (با تزریق بلاک مرسوم عصب آلوئولار تحتانی) همراه باشد که برای غلبه بر این مشکل پیشنهاد شده است از روش‌های تزریق بی‌حسی Gow-Gates یا Akinosi-Vazirani استفاده شود (۱۳). در مطالعه حاضر شیوع کانال مندیبولار دوتایی با استفاده از تصاویر CBCT ۷/۴ درصد گزارش شد. وقوع کانال مندیبولار دوتایی بین ۰/۰۸ تا ۰/۹۵٪، در مطالعاتی که از تصاویر پانورامیک استفاده کرده‌اند گزارش شده است (۱۴). از طرفی دیگر در مطالعاتی که از تصاویر CBCT (Cone-beam computed tomography) استفاده کرده‌اند این میزان بین ۹/۸ تا ۶۶/۵ درصد گزارش شده است (۱۳). مطالعات CBCT

دندانی بود که به ترتیب ۴۵/۲ و ۳۰/۶ درصد شیوع داشتند، سایر مطالعات نیز شایترین نوع کانال مندبولار دوتایی را در مصر به ترتیب دندانی و رترومولار، (۱۵) در ترکیه نوع مستقیم، (۱۶) در چین (۱۷) و انگلستان (۲۲) نیز نوع رترومولار بوده است. قابل ذکر است به علت استفاده از روش مختلف طبقه‌بندی امکان مقایسه نوع کانال با سایر مطالعات ایرانی فراهم نبود (۱۹،۲۰). مطالعه حاضر هم‌چنین نشان داد شایع‌ترین محل دو شاخه شدن کانال مندبولار دوتایی در ناحیه دندان‌های مولر است. در برخی مطالعات، طول و قطر کانال دوم، فاصله آن تا کرسرست و هم‌چنین انواع طبقه‌بندی Naitoh و همکاران، خود به زیر شاخه‌هایی تقسیم شده‌اند، (۱۵،۱۷) که در مطالعه حاضر انجام نشد و توصیه می‌شود در مطالعات آتی سایر پژوهشگران این متغیرها را در جمعیت ایرانی مشخص کنند. هم‌چنین در مطالعه حاضر تنها یک متخصص رادیولوژی دهان، فک و صورت تصاویر را تفسیر می‌کرد و نمونه‌ها همگی از پرونده‌های موجود در یک کلینیک جمع‌آوری شدند که این دو نیز می‌تواند منجر به ایجاد سوگرایی در یافته‌ها شود که توصیه می‌شود در مطالعات آتی در نظر گرفته شود.

نتیجه‌گیری

یافته‌های مطالعه حاضر نشان داد وقوع کانال مندبولار دوتایی در جمعیت ایرانی یک امر ناشایع نیست و شیوعی ۷ درصدی دارد، بنابراین مشخص ساختن کانال‌های مندبولار دوتایی قبل از جراحی، توسط CBCT می‌تواند از مشکلات بعدی جلوگیری کند.

سپاس‌گزاری

از دانشگاه علوم پزشکی رفسنجان به منظور حمایت از این مطالعه با کد ۴۰۰۰۱۷۷، سپاس‌گزاری می‌شود. هم‌چنین از آقای دکتر حسن احمدی نیا به منظور همکاری در انجام این طرح تشکر می‌شود.

حامی مالی: ندارد.

تعارض در منافع: وجود ندارند.

نشان داده‌اند شیوع کانال مندبولار دوتایی در مصر، ترکیه و چین به ترتیب ۳۰/۷، ۴۰ و ۱۰ درصد گزارش شده است. (۱۵،۱۶،۱۷) که از مطالعه حاضر بیشتر بود، ولی در مطالعه Wamasing و همکاران که در انگلستان انجام شد، شیوع این پدیده با استفاده از تصاویر MRI ۶/۴ درصد گزارش شد. از سوی دیگر در مطالعه حاضر هیچ کانال مندبولار سه‌تایی یافت نشد در حالیکه شیوع آن تا ۱۱/۲ درصد در جمعیت مصری گزارش شده است (۱۵). این تفاوت در شیوع این پدیده می‌تواند به علت تفاوت در جمعیت‌های مورد مطالعه و هم‌چنین خطای انسانی باشد. در ایران نیز مطالعات اندکی به منظور بررسی شیوع کانال مندبولار دوتایی انجام گرفته است، مهدی زاده و همکاران شیوع کانال مندبولار دوتایی را در تصاویر پانورامیک ۲/۶ درصد گزارش کردند (۱۸) که با توجه به اینکه نشان داده شده است شیوع کانال مندبولار دوتایی در تصاویر پانورامیک نسبت به CBCT کمتر است این نتیجه قابل توجهی است، اما از سوی دیگر مطالعات CBCT در ایران شیوع این پدیده را در شمال و غرب کشور ۲/۷ درصد در میان ۲۲۱ نفر و ۹/۹ درصد در میان ۱۰۱ نفر گزارش کرده‌اند که تفاوت موجود می‌تواند به دلیل تفاوت در جمعیت‌های مورد مطالعه و یا حجم نمونه کمتر دو مطالعه یاد شده باشد (۱۹،۲۰). مطالعه حاضر نشان داد شیوع کانال مندبولار دوتایی در بین دو جنس تفاوت معنی‌داری ندارد. که با یافته‌های سایر پژوهشگران در ایران همسو است، پناهی و همکاران اما نشان داده‌اند شیوع این پدیده در زنان بیشتر است که این تفاوت می‌تواند به علت حجم نمونه کم مطالعه پناهی و همکاران باشد (۲۰). اگرچه نشان داده شده است در هندوستان شیوع کانال مندبولار دوتایی در زنان دو برابر مردان است (۲۱) که می‌تواند نقش تفاوت در جمعیت‌های مورد مطالعه را نیز در تفاوت نتایج بیان کند. به منظور طبقه‌بندی کانال مندبولار دوتایی، با توجه به اینکه بیشتر مطالعات از طبقه‌بندی Naitoh (۹) و همکاران استفاده کرده‌اند (۱۵،۱۶،۱۷،۲۲،۲۳)، در مطالعه حاضر نیز از این طبقه‌بندی استفاده شد. یافته‌های مطالعه حاضر نشان داد در جمعیت ایرانی شایع‌ترین نوع رترومولار و پس از آن نوع

References:

- 1-Arx TV, Lozanoff S. *Clinical Oral Anatomy: A Comprehensive Review for Dental Practitioners and Researchers*. 1st Edition. Switzerland: Springer, Cham; 2017: 157-61.
- 2-Poirot G, Delattre JF, Palot C, Flament JB. *The Inferior Alveolar Artery in Its Bony Course*. Surg Radiol Anat 1986; 8(4): 237-44.
- 3-Shalini R, Ravivarman C, Manoranjitham R, Veeramuthu M. *Morphometric Study on Mandibular Foramen and Incidence of Accessory Mandibular Foramen in Mandibles of South Indian Population and its Clinical Implications in Inferior Alveolar Nerve Block*. Anat Cell Biol 2016; 49(4): 241-8.
- 4- Samanta PP, Kharb P. *Morphometric Analysis of Mandibular Foramen and Incidence of Accessory Mandibular Foramina in Adult Human Mandibles of an Indian Population*. Rev Arg Anat Clin 2013; 5(2):60-6.
- 5- Zhang Y Q, Zhao Y N, Liu D G, Meng Y, Ma X C. *Bifid Variations of the Mandibular Canal: Cone Beam Computed Tomography Evaluation of 1000 Northern Chinese Patients*. Oral Surg Oral Med Oral Pathol Oral Radiol 2018; 126(5): E271-8
- 6- Oliver E. *Le Canal Dentair Inferieur ET Son Nerf chez L'adulte*. Ann Anat Pathol 1927; 4(9): 975-87.
- 7- Nortjé CJ, Farman AG, Grotepass FW. *Variations in the Normal Anatomy of the Inferior Dental (Mandibular) Canal: A Retrospective Study of Panoramic Radiographs from 3612 Routine Dental Patients*. Br J Oral Surg 1977; 15(1): 55-63.
- 8-Langlais RP, Broadus R, Glass BJ. *Bifid Mandibular Canals in Panoramic Radiographs*. J Am Dent Assoc 1985; 110(6): 923-6.
- 9-Naitoh M, Hiraiwa Y, Aimiya H, Arijji E. *Observation of Bifid Mandibular Canal Using Cone-Beam Computerized Tomography*. Int J Oral Maxillofac Implants 2009; 24(1): 155-59.
- 10-Aljunid S, Alsiveedi S, Nambiar P, Chai WL, Ngeow WC. *The Management of Persistent Pain from a Branch of the Trifid Mandibular Canal Due to Implant Impingement*. J Oral Implantol 2016; 42(4): 349-52
- 11-Verea Linares C, Mohindra A, Evans M. *Haemorrhage Following Coronectomy of an Impacted Third Molar Associated with a Bifid Mandibular Canal: A Case Report and Review of the Literature*. Oral Surg 2016; 9(4): 248-51.
- 12-Wilbrand JF, Wilbrand M, Schaaf H, Howaldt HP, Malik CY, Streckbein P. *Embolia Cutis Medicamentosa (Nicolau Syndrome) after Endodontic Treatment: A Case Report*. JOE 2011; 37(6): 875-7.
- 13-Von Arx T, Bornstein MM. *The Bifid Mandibular Canal in Three-Dimensional Radiography. Morphologic and Quantitative Characteristics*. Swiss Dent J 2021; 131(1):10-28.
- 14-Kang JH, Lee KS, Oh MG. *The Incidence and Configuration of the Bifid Mandibular Canal in Koreans by Using Cone-Beam Computed Tomography*. Imaging Sci Dent 2014; 44(1): 53-60.

- 15-El Saket E, Eiid S, Abd El Samad A. *The Prevalence and Anatomical Variations of Bifid Mandibular Canal in a Sample of Egyptian Population Using CBCT. A Cross-Sectional Study.* Egypt Dent J 2021; 67(1): 447-56.
- 16-Okumuş Ö, Dumlu A. *Prevalence of Bifid Mandibular Canal According to Gender, Type and Side.* J Dent Sci 2019; 14(2): 126-33.
- 17-Zhang YQ, Zhao YN, Liu DG, Meng Y, Ma XC. *Bifid Variations of the Mandibular Canal: Cone Beam Computed Tomography Evaluation of 1000 Northern Chinese Patients.* Oral Surg Oral Med Oral Pathol Oral Radiol 2018; 126(5): E271-8.
- 18-Mehdizadeh M, Nateghi N, Vahedian M, Biuki N. *Prevalence of Different Types of the Bifid Mandibular Canal and its Relationship with the Position and Width of the Main Canal in the Panoramic Radiographs.* Qom Univ Med Sci J 2020; 14(7): 12-8.[Persian]
- 19-Dalili Kajan Z, Motevaseli S, Khosravifard N, Nikbin A, Ghanavat M. *Frequency of Bifid Mandibular Canals and their Relationship with the Mandibular Third Molar Teeth: A Cone Beam Computed Tomography Analysis of an Iranian Population.* Journal of Dentomaxillofacial Radiology, Pathology, and Surgery 2017; 6(2):16-21.
- 20-Panahi SR, Moradi Seifabad Z, Sabz GH. *Frequency of Bifid Mandibular Canals and its Relationship with Third Molar Teeth in Cone Beam Computed Tomography (CBTT).* Armaghane Danesh 2020; 25(2): 256-63.[Persian]
- 21-Rothe TM, Kumar P, Shah N, Venkatesh R, Vassandacoumara V, Mahajan A. *Prevalence of Bifid Mandibular Canal Amongst Indian Population: A Radiographic Study.* J Oral Maxillofac Surg 2018; 17(3): 379-82.
- 22-Allison J, Carr A. *A Prevalence Study of Bifid Mandibular Canals Using Cone Beam Computed Tomography.* Oral Surg 2017; 10(4): 55-61.
- 23-Yang X, Lyu C, Zou D. *Bifid Mandibular Canals Incidence and Anatomical Variations in The Population of Shanghai Area by Cone Beam Computed Tomography.* J Comput Assist Tomogr 2017; 41(4): 535-40.

Prevalence of Bifid Mandibular Canal Patients Referred to Rafsanjan Oral and Maxillofacial Radiology Clinic in 2019-2021

Mehrad Rafiei¹, Zahra Tafakhori^{*2}, Armin Naghibi¹

Original Article

Introduction: Bifid mandibular canal is one of the types of mandibular canal. Considering that failure to identify the bifid mandibular canals can lead to various complications. In the present study, bifid mandibular canal was evaluated by CBCT (Cone beam Computed tomography) images in Rafsanjan City.

Methods: In this descriptive cross sectional study, all the patients who underwent CBCT at a private oral and maxillofacial radiology clinic in Rafsanjan City during the May 2019 until May 2021 were evaluated. The mandibular canal and its different types were evaluated by an experienced radiologist, using CBCT images in reconstructed coronal, sagittal and panoramic planes for each quadrant. The bifid mandibular canal was identified and its type was determined based on Naitoh classification. After collecting the data, they were entered into SPSS version 16. Descriptive statistical methods (mean, standard deviation and frequency) were used to evaluate the data.

Results: In the present study, 815 CBCT radiographs were examined and 62 (7.6%) cases consisting of 29 men (7.2%) and 33 (8%) women had bifid mandibular canal. The results declared there was no significant difference between the prevalence of bifid mandibular canal between the two sexes ($P = 0.647$). In addition, the type of bifid canal, canal side and canal branch location were not significantly different between the two sexes.

Conclusion: The present study showed that the prevalence of Bifid mandibular canal in one sample of Iranian population is 7% and its identification before treatment can prevent further problems.

Keywords: Bifid Mandibular Canal, Prevalence, Iran, Cone beam computed tomography

Citation: Rafiei M, Tafakhori Z, Naghibi A. **Prevalence of Bifid Mandibular Canal Patients Referred to Rafsanjan Oral and Maxillofacial Radiology Clinic in 2019-2021.** J Shahid Sadoughi Uni Med Sci 2022; 30(1): 4475-82.

¹Student Research Committee, Rafsanjan University of Medical Sciences, Rafsanjan, Iran.

²Department of Oral and Maxillofacial Radiology, Rafsanjan University of Medical Sciences, Rafsanjan, Iran.

*Corresponding author: Tel: 09153104726, email: ztakhori@yahoo.com