

# توانایی رادیوگرافی پانورامیک در تعیین مورفولوژی و موقعیت ریشه‌های دندان مولر سوم

سید حسین رضوی<sup>۱</sup>، محسن برزگر<sup>۲</sup>، فاطمه عباسی<sup>۳\*</sup>، محمد حسین ابراهیم‌زاده<sup>۱</sup>، نسیم نمیرانیان<sup>۳</sup>

## مقاله پژوهشی

**مقدمه:** بیشتر دندان‌های مولر سوم در نهایت نیاز به کشیدن پیدا می‌کنند و این دندان متنوع‌ترین و غیرقابل پیش‌بینی‌ترین وضعیت ریشه را در بین تمام دندان‌ها داراست. لذا با توجه به اهمیت تشخیص دقیق وضعیت ریشه‌های دندان مولر سوم قبل از اقدام به جراحی در کاهش عوارض جراحی آن هدف از این مطالعه ارزیابی توانایی رادیوگرافی پانورامیک در تشخیص وضعیت ریشه‌های دندان مولر سوم می‌باشد.

**روش بررسی:** در این مطالعه مقطعی-تحلیلی ۱۰۴ دندان مولر سوم ۹۳ نفر از افراد مراجعه‌کننده به منظور خارج‌سازی دندان عقل، از نظر تعداد ریشه‌ها، ارتباط ریشه‌ها نسبت به یک دیگر و زاویه تاج نسبت به ریشه در رادیوگرافی پانورامیک و به صورت بالینی به ترتیب با استفاده از نرم‌افزار romexis viewer و digimizer مورد بررسی قرار گرفتند.

**نتایج:** در ارزیابی ریشه‌های دندان‌های مولر سوم صحت تفسیر رادیوگرافی پانورامیک در خصوص تعداد ریشه‌ها ۶۳/۲۷٪ و در بررسی چسبندگی بین ریشه‌ها یا عدم وجود آن ۵۵/۸۹٪ تعیین شد. هم‌چنین آنالیز همبستگی پیرسون نشان داد بین زاویه گزارش شده در تفسیر رادیوگرافی و زاویه واقعی ارتباط معنی‌داری وجود دارد ( $P=۰/۰۰۱$  و  $r=۰/۳۱۸$ ).

**نتیجه‌گیری:** بنابراین رادیوگرافی پانورامیک راهنمای ارزشمندی برای جراحی مولر سوم می‌باشد. فقط باید میزان خطای بالای آن را در خصوص جزئیات مورفولوژیک مثل تعداد ریشه‌ها و ارتباط آن‌ها با هم در نظر گرفت.

**واژه‌های کلیدی:** رادیوگرافی پانورامیک، مولر سوم، مورفولوژی

**ارجاع:** رضوی سید حسین، برزگر محسن، عباسی فاطمه، ابراهیم‌زاده محمد حسین، نمیرانیان نسیم. توانایی رادیوگرافی پانورامیک در تعیین مورفولوژی و موقعیت ریشه‌های دندان مولر سوم. مجله علمی پژوهشی دانشگاه علوم پزشکی شهید صدوقی یزد ۱۴۰۱؛ ۳۰ (۷): ۲۳-۵۰۱۴.

۱- رادیولوژی دهان و فک و صورت، دانشکده دندان پزشکی دانشگاه علوم پزشکی و خدمات بهداشتی درمانی شهید صدوقی یزد، یزد، ایران.

۲- گروه جراحی فک و صورت، دانشکده دندانپزشکی دانشگاه علوم پزشکی و خدمات بهداشتی درمانی شهید صدوقی یزد، یزد، ایران.

۳- گروه پزشکی اجتماعی و پیشگیری، دانشکده پزشکی، دانشگاه علوم پزشکی و خدمات بهداشتی درمانی شهید صدوقی یزد، یزد، ایران.

\* (نویسنده مسئول): تلفن: ۰۹۱۶۴۷۸۴۰۸۵، پست الکترونیکی: fa.abbac1994@gmail.com، صندوق پستی: ۸۹۱۴۸۸۱۱۶۷

متنوع اشعه وجود دارد. رادیوگرافی پانورامیک گرچه یک بررسی دو بعدی است ولی به دلیل دسترسی آسان تر و هزینه کمتر اغلب به عنوان خط اول روش های تشخیصی رادیولوژیک قبل از جراحی دندان مولر سوم به کار می رود. مزایای عمده تصاویر پانورامیک دربرگیری گسترده استخوان های صورت و دندان های هر دو فک، دوز پائین اشعه، راحتی بیشتر برای بیمار (لزومی به قرار دادن فیلم ها در دهان وجود ندارد)، وجود امکان استفاده برای بیمارانی که نمی توانند دهانشان را باز کنند، کاهش زمان مورد نیاز جهت تهیه عکس و ... است (۷). امروزه به جای روش دستی اندازه گیری ابعاد، از روش های اندازه گیری دو بعدی و سه بعدی استفاده می شود. استفاده از نرم افزارهای دو بعدی جهت اندازه گیری ابعاد علاوه بر صرفه جویی در زمان، امکان تهیه آرشیوی از عکس ها جهت تحقیقات بعدی را فراهم می آورد. Digimizer یک نرم افزار انعطاف پذیر با کاربرد آسان است که برای تحلیل انواع تصاویر از جمله تصاویر تهیه شده با x ray، میکروگراف ها و سایر موارد بسیار مفید است. کاربرد اصلی آن در زمین شناسی می باشد. این نرم افزار قابلیت اندازه گیری طول پاره خط، محیط، زوایا، تصحیح کنتراست و روشنایی و پشتیبانی از فرمت های GIF، JPG، TIFF، BMP، WMF و EMF را دارد (۸). از این نرم افزار در مطالعات علوم پزشکی برای کاربردهای مختلفی از جمله اندازه های آنترپومتریکی صورتی، اندازه گیری تغییرات مورفولوژیک و سلولی کندیل مندیبل، اندازه گیری قوس ران، بررسی موازی بودن خطوط تعریف شده روی صورت، ارزیابی معیارهای زیبایی شناختی لبخند و .. استفاده شده است (۸-۱۲). تاکنون مطالعات متعددی در خصوص بررسی توانائی تشخیصی رادیوگرافی پانورامیک در ارزیابی وضعیت ریشه های دندان های مولر سوم صورت گرفته است ولی نتایج این مطالعات متناقض است (۱۳-۱۵). لذا با توجه به ویژگی های دندان مولر سوم، اهمیت تشخیص دقیق وضعیت ریشه های دندان مولر سوم قبل از اقدام به جراحی در کاهش عوارض جراحی آن، مزایا و معایب رادیوگرافی پانورامیک، و از طرفی متناقض بودن یافته های

دندان های مولر سوم که به دندان عقل نیز شهرت دارند، بیشترین دندان هایی هستند که نهفته می شوند زیرا آخرین دندان هایی هستند که رویش می یابند (۱). در صورتیکه در هنگام رویش دندان عقل فضای کافی برای رشد دندان وجود نداشته باشد، مسیر رویش دندان عقل تغییر کرده و به صورت دندان نهفته به رشد خود ادامه می دهد. شیوع دندان عقل نهفته در زنان ۶۴/۹٪ و در مردان ۳۵/۱٪ گزارش شده و انواع مختلفی دارد که عبارت هستند از: عمودی، افقی، زاویه ای (نیمه نهفته) و کاملاً نهفته. همان طور که از نام دندان عقل عمودی مشخص است این دندان به طور عمودی در لثه پنهان شده است. دندان عقل افقی به صورت خوابیده و دندان عقل نیمه نهفته کمی از لثه بیرون زده و قسمتی از آن نهفته است (۲). مولرهای سوم تنوع آناتومیکی زیادی را نشان می دهند. مولر سوم فک بالا ممکن است یک تا پنج ریشه و دندان مولر سوم فک پایین ممکن است یک، دو یا سه ریشه داشته باشند (۳). چسبندگی ریشه ها با شیوع بیشتری در مولرهای سوم ماگزایلا نسبت به مندیبل مشاهده می شود (۴). بر اساس گزارش انجمن جراحان دهان و فک و صورت آمریکا ۸۵٪ دندان های مولر سوم در نهایت نیاز به کشیدن پیدا می کنند و این دندان متنوع ترین و غیر قابل پیش بینی ترین وضعیت ریشه را در بین تمام دندان ها داراست (۵). کشیدن دندان مولر سوم یکی از رایج ترین پروسه ها در حیطه جراحی دهان و فک و صورت می باشد. بنابراین عوارض متعددی ممکن است به دنبال عمل رخ دهد. این عوارض می توانند از نظر بروز و شدت به طور قابل ملاحظه ای متفاوت باشند. درد، ادم، کاهش عملکرد و عوارض جدی تر مثل شکستگی فک و پارستزی می تواند رخ دهد (۶). تشخیص روش جراحی باز یا بسته و پرهیز از شکستگی ریشه و عوارض جراحی هنگام خارج کردن دندان تا حد زیادی به تفسیر رادیوگرافیک صحیح، خصوصاً مورفولوژی ریشه نیازمند است. در حال حاضر روش های پیشرفته و متنوعی از رادیوگرافی های دهان با دوزهای

اکسپوژر 66Kv 6mA 18S تصویر پانورامیک تهیه شد. برای هر بیمار چک لیست اطلاعات لازم شامل: سن، جنس، سن، موقعیت دندان مولر از نظر محل فک، سمت استقرار دندان، رویش یا نهفتگی دندان، نوع نهفتگی، وضعیت دندان مولر از نظر تعداد نوع ریشه‌ها و زاویه ریشه و تاج دندان توسط محقق تکمیل شد. قبل از انجام جراحی زاویه ریشه دندان مولر نسبت به تاج با استفاده از نرم افزار Romexis Viewer با دقت یک صدم درجه اندازه‌گیری شد (شکل ۱). به این صورت که ابتدا خطی از عمیق ترین نقطه اتصال تاج و ریشه دندان مماس به یک سوم سرویکالی تاج و خط دیگری از همان نقطه مماس بر یک سوم کروئالی سطح ریشه رسم کردیم سپس زاویه این دو خط به دقت اندازه‌گیری شد. پس از جراحی در تمام بیماران وضعیت دندان مولر کشیده شده از نظر تعداد و وضعیت ریشه‌ها توسط محقق دیگر بررسی و ثبت شد و سپس از دندان‌های مولر با فاصله و زاویه یکسان با دوربین دیجیتال Sony DSC ۳۳۰ با دقت 1.3 mega pixel و لنز optical 3X تصویربرداری شد. با استفاده از نرم افزار (Med Calc software, v5.4.6) Digimizer زاویه بین تاج و ریشه را به همان روشی که در پانورامیک انجام دادیم با دقت یک صدم درجه اندازه گرفتیم (شکل ۲). مشاهده و بررسی تصاویر رادیوگرافی و فوتوگرافی در شرایط یکسان در اتاق نیمه تاریک در مانیتور ۲۰ اینچ صفحه تخت Samsung, Cheonan City, ) Sync-Master 203B (Korea انجام گرفت.

### تجزیه و تحلیل آماری

سپس یافته‌های رادیولوژیکی قبل از جراحی با یافته‌های بالینی پس از جراحی با استفاده از نرم افزار SPSS version 16 و توسط آزمون‌های  $X^2$ ، t-test و ضریب همبستگی پیرسون مورد مقایسه و تجزیه و تحلیل قرار گرفت.

### ملاحظات اخلاقی

پروپوزال این تحقیق توسط دانشگاه علوم پزشکی شهید صدوقی یزد تایید شده است (کداخلاق IR.SSU.REC.1399.181).

مطالعات موجود در ارزیابی توانائی تشخیصی این روش، هدف از این مطالعه ارزیابی توانائی رادیوگرافی پانورامیک در تشخیص وضعیت ریشه‌های دندان مولر سوم می‌باشد.

### روش بررسی

این مطالعه از نوع مقطعی- تحلیلی با هدف مقایسه یک آزمون تشخیصی با روش استاندارد طلائی می‌باشد. جامعه مورد مطالعه افراد بالای ۲۰ سال دارای دندان مولر سوم است. نمونه مطالعه، بیمارانی که به منظور بیرون آوردن دندان مولر سوم فک بالا یا فک پایین در سال ۱۳۹۹ به دانشکده دندانپزشکی شهید صدوقی یزد و کلینیک خاتم‌الانبیا یزد مراجعه کردند پس از کسب رضایت منتخب ورود به مطالعه شدند. معیارهای ورود به مطالعه سن بالای ۲۰ سال و وجود تاج و ریشه قابل ارزیابی در رادیوگرافی پانورامیک بود و دندان‌هایی که حین جراحی شکستند یا یک سوم کروئال ریشه آن‌ها تکامل نیافته بود از مطالعه خارج شد. روش نمونه‌گیری به صورت consecutive sampling تا تامین حجم نمونه بود و ۹۳ نفر از افراد تا دست یافتن به حجم نمونه یعنی تعداد ۱۰۴ دندان مولر قابل بررسی (بعضی بیماران بیش از یک دندان عقل خود را خارج کردند)، به ترتیب مراجعه وارد مطالعه شدند. فرمول حجم نمونه برای مقایسه حساسیت یک تست تشخیصی با یک مقدار معین به این صورت می‌باشد:

$$N_{disease} = \frac{\left\{ z_1 - \frac{\alpha}{2} \sqrt{sensitivity_k(1-sen_k)} + z_1 - \beta \sqrt{sensitivity_k(1-sen_k)} \right\}^2}{sensitivity_p - sensitivity_k}$$

$$sensitivity_k = 80\% = 0.8$$

$$sensitivity_p = 66\% = 0.66$$

$$\alpha = 0.05$$

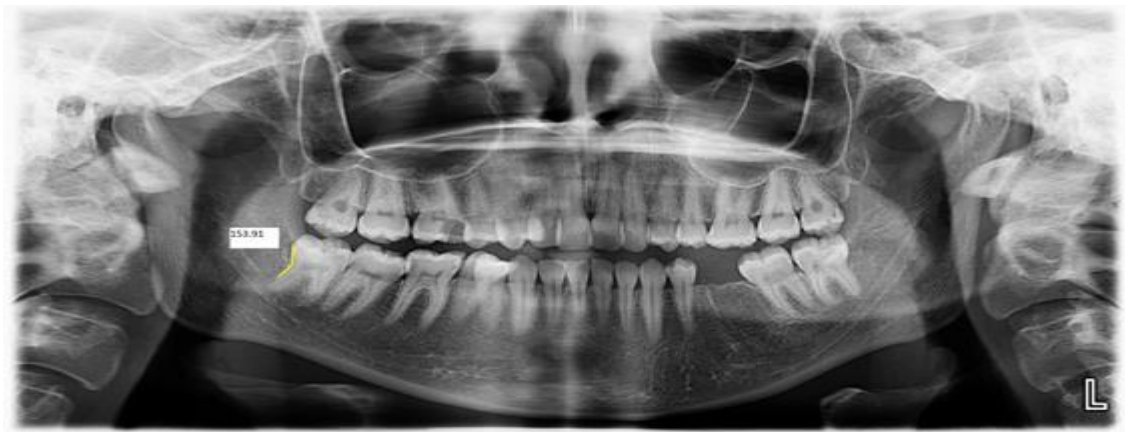$$\beta = 0.2$$

$$N_{disease} = 26$$

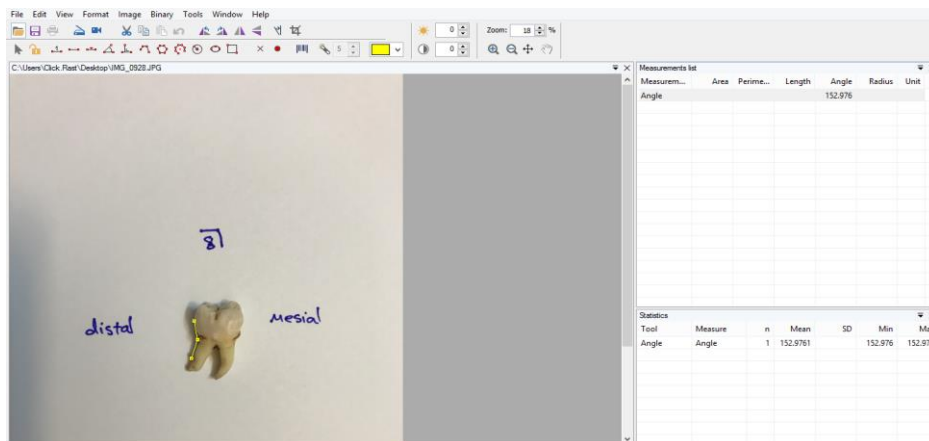
$$\pi_{disease} = 0.26$$

$$N = 104$$

برای همه بیماران به وسیله دستگاه پانورامیک (PM 2002 (CC, Planmeca, Helsinki, Finland) با مشخصات



شکل ۱: اندازه‌گیری زاویه بین تاج و ریشه دندان مولر سوم سمت راست مندیبل در رادیوگرافی پانورامیک با استفاده از نرم‌افزار Romexis Viewer (خطوط رسم شده با رنگ سبز در دیستال دندان مولر سوم مشهود است)



شکل ۲: اندازه‌گیری زاویه بین تاج و ریشه دندان مولر سوم سمت راست مندیبل پس از کشیدن با استفاده از نرم‌افزار Digimizer

میانگین زاویه بین تاج و ریشه در رادیوگرافی پانورامیک  $(14/10 \pm 168/48)$  و در روش بالینی  $(10/30 \pm 171/29)$  بود. در رادیوگرافی پانورامیک میانگین و انحراف معیار زاویه بین تاج و ریشه در ماگزینا و مندیبل به ترتیب  $(14/07 \pm 169/60)$  و  $(14/17 \pm 167/07)$  بود که با سطح معنی‌داری  $0/36$  اختلاف معنی‌داری نداشت. هم‌چنین در روش بالینی میانگین و انحراف معیار زاویه بین تاج و ریشه در ماگزینا و مندیبل به ترتیب  $(10/32 \pm 171/29)$  و  $(10/39 \pm 171/30)$  بود که با سطح معنی‌داری  $0/99$  اختلاف معنی‌داری نداشت. هم‌چنین اختلاف میانگین و انحراف معیار زاویه بین تاج و ریشه مولر سوم محاسبه شده در روش بالینی و پانورامیک در فک پایین  $4/22$  درجه و در فک بالا  $1/68$  درجه بود که این از لحاظ آماری

## نتایج

در این مطالعه مورفولوژی، موقعیت و زاویه تاج و ریشه ۱۰۴ دندان مولر سوم شرکت‌کنندگان مورد مطالعه قرار گرفت (جدول ۱). میانگین سنی افراد مورد بررسی،  $32/43 \pm 9/29$  سال با دامنه سنی ۲۰ تا ۶۸ سال بود. بررسی وضعیت دندان‌های مورد مطالعه نمایانگر ۷۸ مورد  $(75\%)$  رویش یافته، ۱۲ مورد  $(11/5\%)$  نهفته مزیالی، ۳ مورد  $(2/9\%)$  نهفته دیستالی و ۱۱ مورد  $(10/6\%)$  نهفته عمودی بود. در فک بالا بیشتر نهفتگی‌ها از نوع عمودی (vertical) با درصد فراوانی  $61/5\%$  بود. در حالیکه در فک پایین بیشتر دندان‌های نهفته به صورت مزیانگولار  $(76/9\%)$  قرار داشتند. در این مطالعه

شده در رادیوگرافی بیشتر از میزان واقعی بود (جدول ۳). با در نظر گرفتن میزان اختلاف ۱۵ درجه به عنوان تطابق کامل روش رادیوگرافی با جراحی بالینی، ۸۰/۸٪ تطابق کامل و تنها ۱۹/۲٪ اختلاف بیش از ۱۵ درجه داشته اند. در مورد چسبندگی بین ریشه دندان‌های مولر سوم صحت تفسیر رادیوگرافی ۵۵/۸۹٪ و در مورد تعداد ریشه‌ها ۶۳/۲۷٪ می‌باشد (جدول ۴).

معنی‌دار نبود ( $P=0/36$ ). آنالیز همبستگی پیرسون نشان داد بین زاویه گزارش شده در تفسیر رادیوگرافی و زاویه واقعی همراهی قوی و معنی‌داری به صورت خطی و همسو وجود دارد ( $r=0/318$  و  $P=0/001$ ) (جدول ۲). در ارزیابی زاویه تاج نسبت به ریشه دندان مولر سوم از ۱۰۴ دندانی که مورد بررسی قرار گرفت در ۴۴ مورد زاویه تشخیص داده شده در رادیوگرافی پانورامیک کمتر از میزان واقعی و در ۶۰ مورد زاویه اندازه‌گیری

جدول ۱: میانگین سن و فراوانی جنس و فک مورد بررسی افراد شرکت کننده

متغیر	تعداد(درصد)
جنس	
زن	۵۱ (۵۴/۸)
مرد	۴۲ (۴۶/۲)
فک	
ماگزیلا	۵۴ (۵۱/۹)
مندیل	۵۰ (۴۸/۱)

جدول ۲: مقایسه یافته‌های تفسیر رادیوگرافی پانورامیک با جراحی بالینی در تعیین مورفولوژی و موقعیت ریشه‌های دندان مولر سوم

متغیر مورد مطالعه	رادیوگرافی پانورامیک تعداد(درصد)	بالینی تعداد(درصد)	P
تعداد ریشه			
یک	۲۷ (۲۶)	۱۷ (۱۶/۳)	
دو	۵۶ (۵۳/۸)	۳۹ (۳۷/۵)	
سه	۲۱ (۲۰/۲)	۳۷ (۳۵/۶)	*0/0001
چهار	۰ (۰)	۹ (۸/۷)	
پنج	۰ (۰)	۲ (۱/۹)	
چسبندگی ریشه			
دارد	۲۹ (۲۷/۹)	۴۵ (۴۳/۳)	*0/029
ندارد	۷۵ (۷۲/۱)	۵۹ (۵۶/۷)	
جهت نهفتگی			
مزبالی	۱۲ (۱۱/۵)	۱۲ (۱۱/۵)	
دیستالی	۳ (۲/۹)	۳ (۲/۹)	*1/00
عمودی	۱۱ (۱۰/۶)	۱۱ (۱۰/۶)	
زاویه اندازه‌گیری شده بین تاج و ریشه	۱۷۱/۲۹(±۱۰/۳۰)	۱۶۸/۴۸(±۱۴/۱۰)	**0/103

\*-تست کای دو    \*\*-تی تست مستقل

جدول ۳: مقایسه زاویه تاج نسبت به ریشه در تفسیر رادیوگرافی و روش بالینی در تعیین مورفولوژی و موقعیت ریشه‌های دندان مولر سوم

زاویه تاج به ریشه در رادیوگرافی و روش بالینی	تعداد (درصد)
رادیوگرافی کمتر از بالینی	۴۴ (۴۲/۳)
رادیوگرافی بیشتر از بالینی	۶۰ (۵۷/۷)

جدول ۴: فراوانی اختلاف زاویه تاج و ریشه بین تفسیر رادیوگرافی و بالینی با معیار ۱۵ درجه (به تفکیک فکین) در تعیین مورفولوژی و موقعیت ریشه‌های دندان مولر سوم

تعداد (درصد)	اختلاف زاویه تاج و ریشه بین تفسیر رادیوگرافی و بالینی
۲۰ (۱۹/۳)	بیشتر از ۱۵ درجه
۱۰ (۱۷/۳)	ماگزایلا
۱۰ (۲۱/۷)	مندیبیل
۸۴ (۸۰/۸)	کمتر از ۱۵ درجه
۴۸ (۸۲/۸)	ماگزایلا
۳۶ (۷۸/۳)	مندیبیل
۱۰۴ (۱۰۰)	جمع

\*تست کای دو اختلاف زاویه تاج و ریشه بر اساس سطح ۱۵ درجه در فکین معنی‌دار نبود ( $P = ۰/۳۷$ ).

با کانال آلوئولار تحتانی بررسی کردند. آنالیز کاپا سطح ضعیف توافق بین تفسیر رادیولوژیک و یافته‌های جراحی در تعداد ریشه‌ها و وجود چسبندگی یا عدم وجود آن در ریشه‌ها را نشان داد. هم‌چنین Benediktsdottir و همکاران (۱۳) با مطالعه بر روی ۳۸۸ دندان مولر سوم فک پایین صحت تشخیصی رادیوگرافی پانورامیک را در رابطه با تعداد ریشه‌های دندان ضعیف ذکر نمودند که یافته آن‌ها با مطالعه حاضر مطابقت دارد. Wenzel و همکاران (۱۵) طی مطالعه خود بر روی ۲۵۴ دندان مولر سوم نهفته فک پایین صحت رادیوگرافی پانورامیک با فیلم را در تشخیص تعداد ریشه‌ها را ۷۱٪ گزارش کردند. هم‌چنین حقانی فر و همکاران در سال ۱۳۸۵ در مطالعه خود به بررسی دقت رادیوگرافی پانورامیک در ارزیابی وضعیت ریشه‌های دندان مولر سوم پرداختند. آن‌ها پس از بررسی ۴۹ دندان صحت تفسیر رادیوگرافی پانورامیک در ارزیابی تعداد ریشه‌های دندان مولر سوم ۶۴/۳٪ و در رابطه با چسبندگی یا عدم چسبندگی ریشه‌ها ۶۳/۳٪ گزارش کردند (۱۴). کمتر بودن صحت تفسیر رادیوگرافیک در خصوص تعداد ریشه و وجود یا عدم وجود چسبندگی بین آن‌ها در مطالعه ما نسبت به مطالعات بالا ممکن است به دلیل تفاوت در تعداد نمونه‌ها و وجود تعداد بیشتر دندان‌های ۴ و ۵ ریشه و تعداد بیشتر دندان‌های فک بالا باشد. هم‌چنین تعداد مفسرها و تجربه آن‌ها در تفسیر رادیوگرافی‌های پانورامیک می‌تواند علت این اختلاف باشد. با افزایش تجربه، فرد معاینه‌کننده اطلاعات بیشتر و درست‌تری از رادیوگرافی پانورامیک در می‌یابد (۱۸، ۱۹).

## بحث

تشخیص دقیق وضعیت ریشه‌های دندان مولر سوم، مورفولوژی و موقعیت قرارگیری آن در فک قبل از اقدام به جراحی، اهمیت زیادی در کاهش عوارض بعد از آن دارد. از طرفی مزایای پانورمیک منجر به استفاده گسترده آن به این منظور شده است. در این مطالعه به بررسی توانایی رادیوگرافی پانورامیک در تعیین تعداد ریشه‌ها، چسبندگی بین ریشه‌ها و زاویه بین تاج و ریشه پرداخته شده است. در این مطالعه حداقل سن افراد شرکت‌کننده بیست سال در نظر گرفته شد زیرا تکامل ریشه دندان مولر سوم بین سنین ۱۸ تا ۲۵ سال اتفاق می‌افتد و احتمال تکمیل ریشه دندان مولر سوم در افراد بالای ۱۸ سال برای مردان و زنان به ترتیب ۹۶/۳٪ و ۹۵/۱٪ می‌باشد (۱۶). در مطالعه حاضر صحت رادیوگرافی پانورامیک در تعیین تعداد ریشه دندان‌های مولر سوم ۶۳/۲۷٪ و در تعیین وجود یا عدم وجود چسبندگی ۵۵/۸۹٪ گزارش شد. این موضوع می‌تواند به دلیل نوع دستگاه پانورامیک و وجود دندان‌هایی با تعداد ریشه‌های زیاد و مورفولوژی غیر طبیعی آن‌ها باشد (۱۴). از طرفی رادیوگرافی پانورامیک یک روش تصویر برداری دو بعدی است و هنگام بررسی موقعیت و مورفولوژی دندان باید دیستورشن ژئومتریک مربوط به قرارگیری غیرطبیعی دندان را در نظر داشت (۱۷). Bell و همکاران در سال ۲۰۰۳ در مطالعه خود ۳۰۰ رادیوگرافی پانورامیک دندان مولر سوم را از نظر مورفولوژی ریشه و مجاورت

عبارت دیگر در ۸/۸٪ از نمونه‌ها اختلاف زاویه گزارش شده در تفسیر رادیوگرافی و بررسی بالینی کمتر از ۱۵ درجه بود. کمتر بودن میزان انطباق در مطالعه ما را می‌توان به تفاوت در روش اندازه‌گیری زاویه، تفاوت در تعداد و مورفولوژی نمونه‌های مورد بررسی، تفسیرگرهای رادیوگرافی و نوع دستگاه رادیوگرافی نسبت داد. Bell و همکارانش در مطالعه خود میزان تفسیر نادرست رادیوگرافی پانورامیک را در این رابطه با معیار ۱۵ درجه اختلاف ۱۹٪ گزارش کردند. این یافته آن‌ها با مطالعه ما کاملاً مطابقت داشت. حقانی‌فر و همکاران هم‌چنین عنوان نمودند در خصوص زاویه ریشه دندان نسبت به تاج تفسیر رادیوگرافی پانورامیک به‌طور معنی‌داری برآورده کننده میزان واقعی آن می‌باشد. یافته اخیر با مطالعه حاضر مطابقت داشت. Chen و همکارانش نیز میزان تفسیر نادرست رادیوگرافی پری اپیکال در رابطه با زاویه انحنای ریشه ۱۲ درجه اختلاف را تقریباً ۲۰٪ گزارش کردند. با توجه به معیار اختلاف کمتر نسبت به مطالعه ما میزان تفسیر نادرست در مطالعه آن‌ها کمتر می‌باشد. این اختلاف را می‌توان به تفاوت در نوع رادیوگرافی و دقیق‌تر بودن رادیوگرافی پری‌اپیکال نسبت داد (۲۰). در خصوص نوع خطای تشخیصی در رابطه با زاویه ریشه دندان نسبت به تاج مطالعه Bell و همکارانش، مطالعه حقانی‌فر و همکاران و مطالعه Chen و همکارانش با مطالعه حاضر همخوانی دارند به این صورت که در همه این مطالعات بیشترین خطا در جهت کم خواندن زاویه در رادیوگرافی پانورامیک نسبت به گزارش بالینی بود. در این مطالعه برای اندازه‌گیری زاویه بین تاج و ریشه از نرم‌افزارهای Romexis Viewer و Digimizer استفاده شد که مزیت اندازه‌گیری دقیق‌تر نسبت به روش دستی را دارا می‌باشند. هم‌چنین انجام مطالعات دیگری برای ارزیابی دقت نرم افزار Digimizer برای اندازه‌گیری‌های خطی و زاویه‌ای در ناحیه فکین و مجموعه که در سایر رشته‌های تخصصی دندان پزشکی از قبیل ارتودنسی کاربرد دارد، پیشنهاد می‌گردد.

### نتیجه‌گیری

بنا بر یافته‌های به‌دست آمده از این مطالعه رادیوگرافی پانورامیک رویش دندان‌ها و جهت نهفتگی آن‌ها (مزبالی،

هم‌چنین متفاوت بودن شرایط اکسپوژر و نوع دستگاه پانورامیک می‌تواند تأثیر گذار باشد (۱۴). Chen و همکارانش نیز رادیوگرافی پری اپیکال ۱۱۶ دندان مولر سوم را بررسی کردند. آن‌ها میزان تفسیر نادرست در خصوص تعداد ریشه‌ها را ۹/۵٪ و در خصوص ارتباط ریشه‌ها نسبت به یکدیگر ۷/۸٪ گزارش کردند. علت بالاتر بودن دقت تفسیر رادیوگرافی در مطالعه Chen و همکارانش نسبت به مطالعه ما قدرت تفکیک بالاتر رادیوگرافی پری اپیکال نسبت به رادیوگرافی پانورامیک در بررسی جزئیات مورفولوژی و آناتومی می‌باشد (۲۰). Hauge و Matzen همکارانش در سال ۲۰۱۳ دریافتند رادیوگرافی پانورامیک، stereo- scanography و CBCT در ارزیابی زاویه دندان، مورفولوژی و تعداد ریشه به یک اندازه ارزشمند هستند ولی CBCT در شناسایی خمیدگی ریشه در پلن باکولینگوالی و تماس مستقیم با کانال مندیبولار صحت بالاتری دارد (۲۱). دلیل توانایی یکسان رادیوگرافی پانورامیک با CBCT در تشخیص تعداد ریشه‌ها در این مطالعه این است که تعداد ریشه‌ها به‌صورت ۱، ۲ و بیشتر از ۲ ثبت شده است در حالیکه مشکل عمده پانورامیک شناسایی تعداد دقیق ریشه‌ها در دندان‌های با تعداد ریشه‌های بیشتر از دو تا به دلیل سوپرایمپوزیشن آن‌ها روی هم می‌باشد. برای اندازه‌گیری زاویه بین تاج و ریشه دندان پس از جراحی به دلیل صرفه‌جویی در زمان، امکان آرشیو تصاویر و دقت بالا از نرم‌افزار Digimizer استفاده شد. اختلاف میانگین زاویه‌های اندازه‌گیری شده بین تاج و ریشه در رادیوگرافی پانورامیک و به‌صورت بالینی، از نظر آماری معنی‌دار نبود. در مقایسه فک بالا و پایین، اختلاف میانگین زاویه بین تاج و ریشه به دست آمده در دو روش بالینی و رادیوگرافی پانورامیک در فک پایین ۲/۵۴ درجه بیش‌تر از فک بالا بود. این اختلاف اگر چه از لحاظ آماری معنی‌دار نیست اما می‌تواند اهمیت بالینی داشته باشد. در مطالعه حقانی‌فر و همکاران میزان تفسیر نادرست رادیوگرافی پانورامیک در رابطه با زاویه انحنای ریشه را با معیار ۱۵ درجه اختلاف بین تفسیر رادیوگرافی و بالینی کمتر از ۱۰٪ ذکر کردند. در مطالعه ما با در نظر گرفتن ۱۵ درجه میزان اختلاف بین تفسیر رادیوگرافی پانورامیک و بالینی ۱۹/۲٪ بود. به

پانورامیک یک تصویر دو بعدی است و در صورت مشاهده ریسک فاکتورهای ارتباط دندان مولر سوم با کانال آلوئولار تحتانی تصویربرداری تهیه CBCT از بیمار لازم است (۲۳).

### سپاس‌گزاری

این مطالعه منتج از طرح پژوهشی مصوب در معاونت پژوهشی دانشکده دندانپزشکی دانشگاه علوم پزشکی شهید صدوقی یزد می‌باشد.

**حامی مالی:** معاونت پژوهشی دانشگاه علوم پزشکی شهید صدوقی یزد

**تعارض در منافع:** وجود ندارد.

دیستالی و عمودی) را به درستی به جراح نمایش می‌دهد ولی نمی‌تواند در تعیین وجود چسبندگی بین ریشه‌ها قابل اعتماد باشد. همچنین در رابطه با زاویه تاج و ریشه مولر سوم رادیوگرافی پانورامیک به‌طور معنی‌داری نشان‌دهنده میزان واقعی آن می‌باشد. از آن جایی که رادیوگرافی گرافی پانورامیک اطلاعات خوبی برای ریختن طرح درمان برای جراحی دندان مولر سوم می‌دهد و فقط در موارد محدودی تجویز CBCT باعث تغییر طرح درمان می‌شود (۲۲) رادیوگرافی پانورامیک راهنمای ارزشمندی برای جراحی مولر سوم می‌باشد. فقط باید میزان خطای بالای آن را در خصوص جزئیات مورفولوژیک مثل تعداد ریشه‌ها و ارتباط آن‌ها با هم در نظر گرفت. همچنین رادیوگرافی

### References:

- 1- Celikoglu M, Miloglu O, Kazanci F. *Frequency of Agenesis, Impaction, Angulation, and Related Pathologic Changes of Third Molar Teeth in Orthodontic Patients*. J oral maxillofac surg 2010; 68(5): 990-5.
- 2- Hashemipour MA, Tahmasbi-Arashlow M, Fahimi-Hanzaei F. *Incidence of Impacted Mandibular and Maxillary Third Molars: A Radiographic Study in a Southeast Iran Population*. Med Oral, Patol Oral Y Cir Bucal 2013; 18(1): E140-5.
- 3- Guerisoli D, de SOUZA RA, de Sousa Neto MD, Silva RG, Pecora JD. *External and Internal Anatomy of Third Molars*. Braz Dent J 1998; 9(2): 91-4.
- 4- Ross IF, Evanchik PA. *Root Fusion in Molars: Incidence and Sex Linkage*. Journal of periodontology 1981; 52(11): 663-7.
- 5- Chiego DJ. *Essentials of Oral Histology and Embryology : A Clinical Approach*. 5th ed. St.Louis: Elsevier Health Sciences; 2018: 241.
- 6- Al Ali S, Jaber M. *Correlation of Panoramic High-Risk Markers with the Cone Beam CT Findings in the Preoperative Assessment of the Mandibular Third Molars*. Journal of Dental Sciences 2020; 15(1): 75-83.
- 7- White SC, Pharoah MJ. *Oral Radiology Principles and Interpretation*. 8th ed. St.Louis: Elsevier Health Sciences; 2019: 467.
- 8- Salvarzi E, Choobineh A, Jahangiri M, Keshavarzi S. *Facial Anthropometric Measurements in Iranian Male Workers Using Digimizer Version 4.1.1.0 Image Analysis Software: A Pilot Study*. Int J Occup Saf Ergon 2018; 24(4): 570-6.
- 9- Al-Johany SS, Alqahtani AS, Alqahtani FY, Alzahrani AH. *Evaluation of Different Esthetic Smile Criteria*. Int J Prosthodont 2011; 24(1): 64-70.
- 10- Dutra EH, O'Brien MH, Lima A, Nanda R, Yadav S. *A Morphometric and Cellular Analysis Method for the Murine Mandibular Condyle*. J Vis Exp 2018; 131: 55998.



- 11-Raza M, Ayub N, Imran M, Nawaz K, Sami A. *Occlusal Plane Evaluation in Dentate Patients for Complete Denture Prosthodontic Practice*. J Ayub Med Coll Abbottabad 2020; 32(1): 54-7.
- 12-Ren D, Wang T, Li M, Liu Y, Huang Y, Wang P. *An Innovative Method for Measuring the Femoral Arch*. Medicine 2019; 98(17): e15073.
- 13-Benediktsdottir IS, Hintze H, Petersen JK, Wenzel A. *Accuracy of Digital and Film Panoramic Radiographs for Assessment of Position and Morphology of Mandibular Third Molars and Prevalence of Dental Anomalies and Pathologies*. Dentomaxillofac Radiol 2003; 32(2): 109-15.
- 14-Haghanifar S, Nosrati K, Mehryari M, Bijani A. *Accuracy Evaluation of Panoramic Radiography in Detecting the Position of Third Molar Roots*. J Babol Univ Med Sci 2006; 8(4): 64-9.
- 15-Wenzel A, Aagaard E, Sindet-Pedersen S. *Evaluation of a New Radiographic Technique: Diagnostic Accuracy for Mandibular Third Molars*. Dento Maxillo Facial Radiology 1998; 27(5): 255-63.
- 16-Gunst K, Mesotten K, Carbonez A, Willems G. *Third Molar Root Development in Relation to Chronological Age: A Large Sample Sized Retrospective Study*. Forensic sci int 2003; 136(1-3): 52-7.
- 17-Lupi SM, Galinetto P, Cislighi M, Rodriguez YBA, Scribante A, Rodriguez YBR. *Geometric Distortion of Panoramic Reconstruction in Third Molar Tilting Assessments: A Comprehensive Evaluation*. DentoMaxilloFac Radiology 2018; 47(7): 20170467.
- 18-Dau M, Marciak P, Al-Nawas B, Staedt H, Alshiri A, Frerich B, et al. *Evaluation of Symptomatic Maxillary Sinus Pathologies Using Panoramic Radiography and Cone Beam Computed Tomography-Influence of Professional Training*. Int J Implant Dent 2017; 3(1): 13.
- 19-Radic J, Patcas R, Stadlinger B, Wiedemeier D, Rücker M, Giacomelli-Hiestand B. *Do We Need Cbcts for Sufficient Diagnostics?-Dentist-Related Factors*. Int J Implant Dent 2018; 4(1): 37.
- 20-Chen SK, Huang GF, Cheng SJ. *The Relationship between Radiologic Interpretation and Root Tip Fracture During Tooth Extraction Performed by Junior Clinicians*. Oral Surg Oral Med Oral Pathol Oral Radiol Endod 2001; 92(4): 470-2.
- 21-Hauge Matzen L, Christensen J, Hintze H, Schou S, Wenzel A. *Diagnostic Accuracy of Panoramic Radiography, Stereo-Scanography and Cone Beam CT for Assessment of Mandibular Third Molars before Surgery*. Acta Odontol Scand 2013; 71(6): 1391-8.
- 22-Manor Y, Abir R, Manor A, Kaffe I. *Are Different Imaging Methods Affecting the Treatment Decision of Extractions of Mandibular Third Molars?* DentoMaxilloFac Radiol 2017; 46(1): 20160233.
- 23-Nunes WJP, Vieira AL, de Abreu Guimarães LD, de Alcântara CEP, Verner FS, de Carvalho MF. *Reliability of Panoramic Radiography in Predicting Proximity of Third Molars to the Mandibular Canal: A Comparison Using Cone-Beam Computed Tomography*. Imaging Sci Dent 2021; 51(1): 9-16.

## Evaluation of the Ability of Panoramic Radiography in the Determining the Morphology and Position of third Molar Roots

Seyed Hossein Razavi<sup>1</sup>, Mohsen Barzegar<sup>2</sup>, Fatemeh Abbasi<sup>\*1</sup>,  
Mohammad Hossein Ebrahimzadeh<sup>1</sup>, Nasim Namiraian<sup>3</sup>

### Original Article

**Introduction:** Most third molars eventually need to be extracted, and this tooth has the most varied and unpredictable root position of all teeth. Therefore, considering the importance of accurate diagnosis of the roots of molar teeth before surgery to reduce its surgical complications, the aim of this study was to evaluate the ability of panoramic radiography to diagnose the situation of roots of third molars. the relationship of the roots to each other and the angle of the crown to the root in panoramic and clinical radiographs, respectively, using Romexis viewer and digimizer software were investigated.

**Methods:** In this cross-sectional-analytical study, 104 third molars of 93 patients referred for wisdom tooth extraction were examined clinically for the number of roots, the relationship of roots to each other and the angle of the crown to the root in panoramic radiography using Romexis Viewer software and clinically after providing photograph and measuring the angle using digimizer software.

**Results:** In evaluating the roots of third molars, the accuracy of panoramic radiographic interpretation regarding the number of roots was 63.27% and in the presence or absence of root, adhesion was 55.89%. In addition, Pearson correlation analysis showed that there was a significant relationship between the reported angle in radiographic interpretation and the actual angle ( $r = 0.318$  and  $P$  value = 0.001).

**Conclusion:** Therefore, panoramic radiography is a valuable guide for third molar surgery. It is only necessary to consider its high error rate in terms of morphological details such as the number of roots and their relationship to each other.

**Keywords:** Panoramic radiography, Third molar, Morphology.

**Citation:** Razavi S.H, Barzegar M, Abbasi F, Ebrahimzadeh M.H, Namiraian N. **Evaluation of the Ability of Panoramic Radiography in the Determining the Morphology and Position of third Molar Roots.** J Shahid Sadoughi Uni Med Sci 2022; 30(7): 5014-23

<sup>1</sup>Department of Oral and Maxillofacial Radiology, School of Dentistry, Shahid Sadoughi University of Medical Sciences, Yazd, Iran.

<sup>2</sup>Department of Oral and Maxillofacial Surgery, School of Dentistry, Shahid Sadoughi University of Medical Sciences, Yazd, Iran.

<sup>3</sup>Department of Social and Preventive Medicine, Faculty of Medicine, Shahid Sadoughi University of Medical Sciences, Yazd, Iran.

\*Corresponding author: Tel: 09164784085, email: fa.abbac1994@gmail.com