

مقایسه میزان موفقیت بالینی و پرتونگاری پالپوتومی مولرهای دوم شیری به روش سولفات فریک با سمان‌های زینک اکساید اوژنول و زینک پلی کربوکسیلات

دکتر حسین نعمت الهی*^۱، دکتر ناهید رمضانی^۲

چکیده

مقدمه: پالپوتومی سولفات فریک از روش‌های مؤثر و بی خطر پالپوتومی دندان‌های شیری است. اما نتایج تحقیقات مختلف بیانگر موفقیت کمتر پالپوتومی سولفات فریک در مقایسه با پالپوتومی فرموکروزول می‌باشد و شاید بخش عمده‌ای از این عدم موفقیت به عوارض تحریکی و مضر خمیر زینک اکساید اوژنول مربوط باشد. هدف از مطالعه حاضر تعیین و مقایسه میزان موفقیت بالینی و پرتونگاری پالپوتومی سولفات فریک مولرهای شیری با استفاده از سمان‌های زینک اکساید اوژنول و زینک پلی کربوکسیلات به منظور یافتن ماده پوشاننده پالپ مناسب‌تر در درمان پالپوتومی سولفات فریک می‌باشد.

روش بررسی: در این مطالعه کارآزمایی بالینی تصادفی ۱۴۰ دندان مولر شیری در کودکان ۵-۳ ساله با طرح درمان پالپوتومی به صورت تصادفی در یکی از دو گروه پالپوتومی سولفات فریک با سمان زینک اکساید اوژنول و سمان زینک پلی کربوکسیلات مورد مطالعه قرار گرفتند. پس از انجام درمان، دندان‌های پالپوتومی شده به صورت دوسویه کور مورد ارزیابی بالینی و پرتونگاری یک‌ساله قرار گرفتند و در تحلیل یافته‌ها از آزمون دقیق فیشر استفاده شد.

نتایج: میزان موفقیت بالینی در ارزیابی یک‌ساله در دو گروه زینک اکساید اوژنول و زینک پلی کربوکسیلات به ترتیب ۹۸/۱٪ و ۹۳/۹٪ بود که اختلاف آماری معنی‌داری بین دو گروه مشاهده نشد ($P = 0/34$). در ارزیابی یک‌ساله، میزان موفقیت پرتونگاری در گروه زینک اکساید اوژنول ۹۶/۳۰٪ و در گروه زینک پلی کربوکسیلات ۹۱/۸٪ به دست آمد ولی اختلاف یاد شده نیز معنی‌دار نبود ($P = 0/42$).
نتیجه‌گیری: در پالپوتومی سولفات فریک استفاده از سمان زینک پلی کربوکسیلات بر زینک اکساید اوژنول به عنوان ساب بیس، ارجحیت ندارد.

واژه‌های کلیدی: پالپوتومی، سولفات فریک، دندان‌های شیری، سمان زینک اکساید اوژنول، سمان زینک پلی کربوکسیلات

مقدمه

اگرچه شیوع پوسیدگی دندان‌ها در جوامع توسعه یافته به نحو چشمگیری کاهش یافته است ولی هنوز این بیماری به عنوان یکی از مشکلات عمده کشورهای در حال توسعه مطرح است و

به رغم اقدامات پیشگیرانه، پیشرفت قابل توجهی در کاهش میزان شیوع پوسیدگی دندان‌ها به ویژه در کودکان جوامع یاد شده حاصل نشده است و انجام درمان‌های پالپ دندان‌های شیری پوسیده از شایع‌ترین نیازهای درمانی به حساب می‌آید. پالپوتومی رایج‌ترین درمان پالپ دندان‌های شیری در کودکان زیر ۶ سال است^(۱). اول بار Sweet در سال ۱۹۰۴ فرموکروزول را به عنوان داروی پالپوتومی به دنیای دندانپزشکی معرفی نمود و هنوز هم به دلیل سهولت روش کاربرد و موفقیت بالای بالینی مورد استقبال

* نویسنده مسئول: دانشیار گروه دندانپزشکی کودکان - عضو مرکز تحقیقات دانشکده دندانپزشکی - تلفن: ۰۱۱-۸۸۲۹۵۰۱، تلفن همراه: ۰۹۱۵۱۱۴۱۶۸۸
Email: Nematollahih@mums.ac.ir

دانشگاه علوم پزشکی و خدمات بهداشتی درمانی مشهد

۲- استادیار گروه دندانپزشکی کودکان

دانشگاه علوم پزشکی و خدمات بهداشتی درمانی زاهدان

تاریخ دریافت: ۱۳۸۶/۳/۲۹ تاریخ پذیرش: ۱۳۸۶/۱۱/۲۵

دندانپزشکان قرار دارد.^(۲)

کرده‌اند که خصوصیات فیکس کنندگی فرموکرزول سدی را در برابر عوارض تحریکی و مضر اوژنول ایجاد می‌کند ولی سولفات فریک قادر به ایجاد چنین سدی نیست.^(۷)

هدف از مطالعه حاضر تعیین و مقایسه میزان موفقیت بالینی و پرتونگاری پالپوتومی سولفات فریک مولرهای شیری با استفاده از دو سمان زینک اکساید اوژنول و زینک پلی کربوکسیلات به منظور یافتن ماده پوشاننده مناسب تر پالپ در درمان پالپوتومی مولرهای شیری به روش Preservation با استفاده از سولفات فریک می‌اشد.

روش بررسی

در این مطالعه کارآزمایی بالینی تصادفی، ۱۴۰ دندان مولر دوم شیری پایین با اندیکاسیون پالپوتومی در ۱۲۰ کودک ۵-۳ ساله مراجعه کننده به بخش دندانپزشکی کودکان دانشکده دندانپزشکی مشهد در سال ۱۳۸۲، تحت درمان قرار گرفتند. پس از تصویب و تأیید کلیات پژوهش حاضر در شورای پژوهشی دانشگاه علوم پزشکی مشهد انتخاب نمونه‌ها برای دو نوع سمان با استفاده از جدول تخصیصی تصادفی Fliss به طور تصادفی انجام و ۷۰ دندان مولر برای گروه زینک اکساید اوژنول (ZOE) و ۷۰ دندان مولر برای گروه زینک پلی کربوکسیلات در نظر گرفته شد روش انتخاب نمونه‌ها به شرح زیر بود:

کودکان مراجعه کننده به بخش، پس از اخذ تاریخچه پزشکی و در صورت وجود سلامت عمومی، مورد معاینه دهان و دندان واقع می‌شدند و دندانهای مولر دوم شیری، که دارای پوسیدگی وسیع اما فاقد تاریخچه‌ای از درد خود به خود بودند، از نظر لقی، وجود فیستول، تورم، یا حساسیت به دق و لمس مورد بررسی قرار می‌گرفتند و در صورت فقدان علایم مذکور نسبت به تهیه نگاره‌های پری آپیکال ازدندان مورد نظر اقدام و زاویه عمودی کن دستگاه پرتونگار برای تهیه نگاره‌های پری آپیکال و پی‌گیری‌های بعدی در پرونده بیمار ثبت می‌شد به طوری که در نگاره پری آپیکال، اتاقک پالپ، پریدنتال لیگامنت، لامینادورا، استخوان آلوئول در ناحیه بین ریشه‌ها و آپکس دقیقاً ارزیابی می‌شد و در صورت طبیعی بودن تمام شاخص‌ها دندان مورد نظر (تصویر ۱ الف)، با توجه به جدول Fliss در لیست نمونه‌های

در دو دهه اخیر، بروز نگرانی‌های زیاد در مورد ایمنی فرموکرزول در درمان پالپوتومی دندان‌های شیری، منجر به گسترش پژوهش‌ها در راستای یافتن روش و مواد جایگزین شده است.^(۹-۳) گزارش آژانس بین‌المللی تحقیقات سرطان در سال ۲۰۰۴ مبنی بر وجود شواهد کافی برای سرطانزایی فرمالدئید در سرطان‌های گلو و بینی^(۱۰) ضرورت حذف فرموکرزول از داروهای مورد استفاده در درمان پالپ دندان‌های شیری را اجتناب ناپذیر ساخته است. اخیراً یکی از روش‌هایی که بیشترین توجه را به خود جلب کرده سولفات فریک می‌باشد که بر روش فرموکرزول به دلیل عدم خواص سمی و موتاژنیک و همچنین کاهش زمان کار بالینی ارجح است.^(۱۱)

مکانیسم عمل سولفات فریک در کنترل هموراژی در درمان پالپوتومی هنوز نامشخص است، اما آگلوتیناسیون پروتئین‌های خون، از راکسیون خون با هر دو یونهای فریک و سولفات حاصل می‌شود. پروتئین آگلوتینه شده، پلاگ‌هایی را برای بستن مدخل کاپیلرها، ایجاد می‌کند. بنابراین، سولفات فریک از طریق یک راکسیون شیمیایی با خون، موجب هموستاز می‌شود. کنترل هموراژی سولفات فریک ممکن است شانس التهاب و تحلیل داخلی را به حداقل برساند.^(۱۱) مقایسه نتایج پژوهش‌های محققین مؤید آن است که موفقیت بالینی و پرتونگاری پالپوتومی سولفات فریک در مقایسه با پالپوتومی فرموکرزول کمتر است.

نعمت‌اللهی و تاجیک در پژوهش خویش در سال ۱۳۸۲ موفقیت یکساله بالینی و پرتونگاری پالپوتومی به روش‌های فرموکرزول، سولفات فریک و Mineral Trioxide Aggregate (MTA) را مورد بررسی قرار دادند نتایج پژوهش یاد شده نشان داد که میزان موفقیت بالینی سولفات فریک و فرموکرزول یکسان (۱۰۰٪) ولی موفقیت پرتونگاری فرموکرزول (۹۲/۵٪) بیشتر از سولفات فریک (۸۰/۵٪) به دست آمد.^(۱۲)

پرواضح است که خواص فیکساتیو و ضد میکروبی فرموکرزول سهم زیادی در موفقیت روش یاد شده دارد، ولی اخیراً Smith و همکارانش خواص خمیر زینک اکساید اوژنول را هم در کاهش موفقیت پالپوتومی سولفات فریک بی‌تأثیر ندانسته و نتیجه‌گیری

فیزیولوژی به مدت ۳ دقیقه با فشار ملایم روی نسج قرار داده می‌شد. پس از قطع خونریزی و برداشتن پنبه مرطوب، پنبه آغشته به سولفات فریک به مدت ۱۵ تا ۳۰ ثانیه در تماس با نسج قرار گرفته و بعد از شستشوی کامل و آرام با سرم فیزیولوژی، نوع سمان پوشاننده مدخل کانال‌ها با رجوع به پرونده شناسایی بیمار مشخص و پس از آن پرونده شناسایی بیمار بایگانی می‌گردید. بر این اساس مدخل کانال‌های دندان مورد نظر با یکی از سمان‌های IRM یا POLY-F که براساس دستور کارخانه تهیه می‌شد پوشانیده می‌شد. پس از سپری شدن زمان Setting این مواد، دندان با روکش استینلس استیل 3M ساخت کارخانه 3M(Dental Products) انگلستان ترمیم شد.

در هر کدام از گروه‌ها، در صورت وجود خونریزی پس از قطع پالپ و قرار دادن پنبه مرطوب، دندان از رده مطالعه خارج می‌شد و درمان مقتضی انجام می‌گرفت. پس از پایان جلسه درمان و قبل از ترخیص بیمار، پرونده بیمار تکمیل می‌گردید. شماره شناسایی بیمار در لیست بیماران درمان نشده که در آن نام و نام خانوادگی و شماره تلفن تماس و نیز تاریخ انجام درمان درج شده بود ثبت می‌گردید در لیست یاد شده نام سمان مورد استفاده در درمان قید نشده بود. سپس بر حسب تاریخ انجام درمان، جلسات فراخوانی سه ماهه و یکساله تعیین می‌شد که اولین فراخوانی سه ماه بعد از درمان بود. در جلسات فراخوانی، موفقیت بالینی و پرتونگاری با توجه به معیارهای زیر تعیین شد:

معیارهای موفقیت بالینی: ۱- عدم مشاهده لقی، آبه، فیستول در دندان مورد درمان ۲- عدم وجود حساسیت و قوام غیرنرمال بافت پوشاننده ریشه دندان در لمس ۳- عدم وجود حساسیت و صدای غیرنرمال در دق دندان مورد نظر ۴- عدم وجود تورم استخوانی در تابل باکال یا لینگوال دندان مورد نظر.

معیارهای موفقیت پرتونگاری: در نگاره‌پری آپیکال در صورتی درمان پالپوتومی موفق تلقی می‌شد که پالپ کانال ریشه‌ها، پرپودنتال لیگامنت، لامینادورا، استخوان آلوئول در ناحیه ریشه‌ها و آپکس دندان مورد درمان طبیعی باشد و هیچگونه رادیولوسنسی در ناحیه پری آپیکال و فورکیشن دندان دیده نشود و علایمی از وسیع شدن PDL، تحلیل خارجی، تحلیل داخلی، از بین رفتن لامینادورا،

مورد مطالعه در گروه ZOE یا زینک پلی کربوکسیلات قرار می‌گرفت و در غیر اینصورت از مطالعه حذف می‌شدند.

پس از انتخاب نمونه، به سرپرست کودک در ارتباط با درمان، ضرورت مراجعه مجدد در جلسات فراخوانی و نیاز به تهیه نگاره‌های پری آپیکال جهت کنترل درمان انجام شده توضیحات کافی داده شد و فرم رضایت نامه به امضا وی می‌رسید. برای نمونه‌های مورد درمان، دو خلاصه پرونده تشکیل داده می‌شد که وجه اشتراک آنها شماره اختصاصی جدول Fliss بود. در پرونده شناسایی نمونه علاوه بر نام و نام خانوادگی، جنس، تاریخ تولد، آدرس، شماره تلفن، شماره اختصاصی بیمار و نوع سمان مورد استفاده و نیز دندان مورد درمان قید شده بود. در خلاصه پرونده درمان و فراخوانی علاوه بر شماره اختصاصی نمونه و مشخصات بیمار، دندان مورد درمان، تاریخ انجام درمان و وضعیت بالینی و پرتونگاری دندان مورد درمان در فراخوانی‌های سه ماهه و یکساله درج می‌گردید. در این مطالعه از سه نوع ماده جهت انجام پالپوتومی استفاده شده است:

۱- Ferric sulfate با نام تجاری Astringedent با غلظت ۱۵/۵٪ ساخت کارخانه Ultradent آمریکا.

۲- Zinc Oxide Eugenol cement با نام تجاری IRM ساخت کارخانه Dentsply انگلستان که در یک گرم پودر حاوی: ۰/۸ گرم اکسیدروی، ۰/۲ گرم پلی متیل متا کریلات و یک گرم مایع حاوی ۰/۹۹ گرم اوژنول می‌باشد.

۳- Zinc polycarboxylate cement با نام تجاری POLY-F PLUS ساخت کارخانه Dentsply انگلستان. پودر این ماده حاوی: ۵۰-۱۰۰٪ اکسیدروی، ۱۰-۲۵٪ Polyacrylsure، ۲/۵-۱۰٪ اکسید منیزیم، ۲/۵-۱۰٪ دی فلوراید قلع می‌باشد.

روش کار: پس از بی حسی موضعی و بستن رابردم، پوسیدگی‌های موجود با فرز حذف شده، سپس به وسیله فرز فیشور شماره ۳۳۰ توربین با استفاده از سیستم خنک کننده آبی سقف اتاقک پالپ برداشته شده و به وسیله فرز روند با استفاده از انگل، نسج پالپ تاجی جدا و با محلول نرمال سالین شستشو و برداشته شد. پس از مشخص شدن مدخل کانال‌ها که کاملاً از نسج پالپی اتاقک پالپ قطع شده بود، پنبه سترون مرطوب شده در سرم

ریرفکشن در ناحیه فورکیشن مشاهده نگردد (تصویر ۱ ب).

هنگام مراجعه، در جلسات فراخوانی سه ماهه و یکساله، بدون آنکه معاینه کننده از سمان مورد استفاده به عنوان ساب بیس مطلع باشد ابتدا وضعیت بالینی دندان، با در نظر گرفتن شاخص‌هایی که در زمان انتخاب نمونه به آن توجه شده بود، ارزیابی شد و نتیجه ارزیابی با توجه به شماره شناسایی مورد، در برگه درمان درج گردید، سپس نگاره پری آپیکال با زاویه عمودی و افقی مشابه نگاره قبلی تهیه شد. نگاره‌های تهیه شده به وسیله نگاتوسکوپ و به کمک ذره بین مورد ارزیابی دو سویه کور (Double Blind) قرار گرفتند. هرگونه تغییر در ساختمان‌های نگهدارنده یا ساختمانهای داخلی دندان به دقت بررسی و موفقیت یا عدم موفقیت پرتونگاری درمان با توجه به معیارهای ذکر شده، در برگ فراخوانی ثبت گردید. لازم به توضیح است که مشاهده تنگی کانال به عنوان شکست در نظر گرفته نشد. چون این نما نتیجه فعالیت ادنتوبلاستیک است و نشان می‌دهد که دندان زنده است. بنابراین نمونه‌هایی که دارای انسداد کانال بودند ولی از نظر سایر معیارهای پرتونگاری نمای نرمال داشتند، موفق محسوب می‌شدند. در صورت مشاهده سیر پیشرونده در دیگر وضعیت‌های پاتولوژیک در نگاره پری آپیکال در جلسات فراخوانی متوالی سه ماهه و یک ساله، دندان‌های یاد شده پالپکتومی و ترمیم می‌گردیدند. در این پژوهش واکاوی‌های آماری با استفاده از نرم افزار SPSS انجام گرفت. جهت توصیف داده‌ها از جداول توافقی و جداول فراوانی و در تحلیل داده‌ها از آزمون دقیق فیشر استفاده گردید و در همه آزمون‌ها، سطح معنی داری ۰/۰۵ مدنظر بوده است.

نتایج

در پژوهش حاضر از ۱۴۰ نمونه مورد مطالعه، ۱۱۴ نمونه در پیگیری بالینی و پرتونگاری سه ماهه و ۱۰۳ نمونه در پیگیری یک ساله شرکت نمودند و به بقیه نمونه‌ها دسترسی حاصل نشد. یافته‌های حاصل از دو مرحله فراخوانی و کنترل بالینی و پرتونگاری، در دو بخش مورد بررسی قرار می‌گیرد: الف) یافته‌های فراخوانی سه ماهه ب) یافته‌های فراخوانی یک ساله.

الف) یافته‌های فراخوانی سه ماهه: در فراخوانی ۳ ماهه بیماران، ۱۱۴ دندان پالپوتومی شده مورد ارزیابی بالینی و پرتونگاری قرار

گرفتند: گروه ZOE ۶۰ نمونه و در گروه پلی‌کربوکسیلات ۵۴ نمونه (جدول ۱).

طبق معاینه بالینی نمونه‌ها در گروه ZOE، یک مورد از ۶۰ نمونه و در گروه Polycarboxylate یک مورد از ۵۴ نمونه نسبت به دق حساسیت داشتند و میزان موفقیت بالینی در بررسی سه ماهه در گروه ZOE ۹۸/۳٪ و در گروه Polycarboxylate ۹۸/۱٪ به دست آمد که اختلاف بین دو گروه از نظر آماری معنی‌دار نبود ($P=1$). بررسی وضعیت پرتونگاری دو گروه مورد درمان در فراخوانی سه ماه نشان داد که در کل نمونه‌ها، ۹۵/۶ درصد نمونه‌ها دارای موفقیت پرتونگاری بودند (جدول ۲). موفقیت پرتونگاری در گروه ZOE ۹۶/۷٪ و در گروه Polycarboxylate ۹۴/۴٪ به دست آمد ولی اختلاف یاد شده معنی‌دار نبود ($P=0/66$).

در فراخوانی سه ماهه، فراوان‌ترین یافته پاتولوژیک در هر دو گروه ZOE (۳/۳٪ موارد) و Polycarboxylate (۳/۷٪ موارد) تحلیل داخلی کانال بود. لازم به ذکر است که در اولین جلسه پیگیری، در هیچ یک از نمونه‌ها تحلیل جایگزینی، وسیع شدن PDL، از بین رفتن لامینا دورا و لوستی پری آپیکال مشاهده نشد.

ب: یافته‌های فراخوانی یکساله: از نمونه‌های مورد مطالعه، در مجموع به ۱۰۳ نمونه ۵۴ نمونه از گروه ZOE و ۴۹ نمونه از گروه Polycarboxylate در جلسه فراخوانی یکساله دسترسی حاصل شد و ۱۱ نمونه که در فراخوانی سه ماهه حضور داشتند در پیگیری یک ساله شرکت نکردند. نمونه‌ها در ارزیابی یک ساله، از نظر سیر بالینی پاسخ به درمان، در دو دسته مورد بررسی قرار گرفتند: الف) سیر درمان موفق که در هر دو پیگیری، وضعیت نرمال داشتند. ب) سیر درمان ناموفق که در پیگیری اول نرمال ولی در پیگیری دوم از نظر علایم بالینی، دارای نشانه‌های پاتولوژیک بوده‌اند. با این احتساب مندرجات جدول ۳ نشان می‌دهد که در کل نمونه‌ها ۹۶/۱ درصد آنها دارای سیر بالینی موفق بودند. بر این اساس در گروه ZOE ۹۸/۱٪ از نمونه‌ها و در گروه Polycarboxylate ۹۳/۹٪ آنها دارای سیر بالینی موفق بودند. سیر موفقیت بالینی در گروه ZOE از Polycarboxylate بیشتر بود اما اختلاف معنی‌داری بین دو گروه مشاهده نشد ($P=0/34$). موارد شکست بالینی در نمونه‌های مورد مطالعه، عبارت بودند از یک مورد با علامت لقی در گروه ZOE

درصد نمونه‌ها دارای سیر پرتونگاری موفق بودند (جدول ۴). سیر درمانی موفق در گروه ZOE در ۹۶/۳۰٪ و در گروه Polycarboxylate در ۹۱/۸٪ موارد دیده شد (تصویر ۱ ب) ولی اختلاف یاد شده معنی‌دار نبود ($P=0/42$). در کنترل یکساله پرتونگاری، بهبود وضعیت پاتولوژیک در تمام نمونه‌های گروه زینک اکساید اوژنول که در پرتونگاری ارزیابی سه ماهه دارای تحلیل داخلی بودند، دیده شد حال آنکه در هیچکدام از نمونه‌های زینک پلی کربوکسیلات سیر یاد شده مشاهده نگردید. در ارزیابی پرتونگاری یک ساله، شایع‌ترین یافته پاتولوژیک در گروه ZOE تحلیل داخلی (تصویر ۲) و در گروه Polycarboxylate تحلیل داخلی به همراه لوستی فورکیشن بود (تصویر ۳). تحلیل جایگزینی و لوستی پری آپیکال در هیچکدام از نمونه‌ها یافت نشد. همچنین یافته‌های پژوهش حاضر نشان داد که ۲۳/۶٪ از نمونه‌های گروه ZOE و ۲۸/۰٪ از نمونه‌های گروه Polycarboxylate در بررسی یک ساله تنگی کانال را نشان دادند ($P=0/65$).

ویک مورد با علامت حساسیت به دق، یک مورد با علامت لقی و یک مورد با آبه در گروه پلی کربوکسیلات. در ارزیابی پرتونگاری یک ساله با مقایسه نگاره‌های پری آپیکال تهیه شده در جلسات فراخوانی یک ساله و سه ماهه نمونه‌ها، هریک از حالات زیر می‌توانست برای نمونه‌ها وجود داشته باشد:

- ۱- در پیگیری اول و دوم بدون وضعیت پاتولوژیک
- ۲- در پیگیری اول بدون وضعیت پاتولوژیک و در پیگیری دوم دارای وضعیت پاتولوژیک.
- ۳- در پیگیری اول دارای وضعیت پاتولوژیک و در پیگیری دوم بدون تغییر در وضعیت پاتولوژیک
- ۴- در پیگیری اول دارای وضعیت پاتولوژیک و در پیگیری دوم بهبود وضعیت پاتولوژیک
- ۵- در پیگیری اول دارای وضعیت پاتولوژیک و در پیگیری دوم پیشرفت وضعیت پاتولوژیک

بدیهی است از لحاظ سیر پرتونگاری تنها وضعیت‌های ۲ و ۵، پاسخ ناموفقی به درمان پالپوتومی داشته‌اند و در سایر موارد درمان موفق بوده است. با این احتساب در کل نمونه‌ها ۹۴/۲

جدول ۱: مقایسه میزان موفقیت بالینی پالپوتومی سولفات فریک با ساب بیس‌های زینک اکساید اوژنول و زینک پلی کربوکسیلات در بررسی سه ماهه

وضعیت بالینی	گروه مورد آزمایش		ZOE *		ZP **		کل	نتیجه آزمون دقیق فیشر
	تعداد	درصد	تعداد	درصد	تعداد	درصد		
موفق	۵۹	۹۸/۳	۵۳	۹۸/۱	۱۱۲	۹۸/۲		
ناموفق	۱	۱/۷	۱	۱/۹	۲	۱/۸		$P=1$
کل	۶۰	۱۰۰/۰	۵۴	۱۰۰/۰	۱۱۴	۱۰۰/۰		

*Zinc Oxide Eugenol cement

** Zinc Polycarboxylate cement

جدول ۲: مقایسه میزان موفقیت پرتونگاری پالپوتومی سولفات فریک با ساب بیس‌های زینک اکساید اوژنول و زینک پلی کربوکسیلات در بررسی سه ماهه

وضعیت پرتونگاری	گروه مورد آزمایش		ZOE *		ZP **		کل	نتیجه آزمون دقیق فیشر
	تعداد	درصد	تعداد	درصد	تعداد	درصد		
موفق	۵۸	۹۶/۷	۵۱	۹۴/۴	۱۰۹	۹۵/۶		
ناموفق	۲	۳/۳	۳	۵/۶	۵	۴/۴		$P=0/66$
کل	۶۰	۱۰۰/۰	۵۴	۱۰۰/۰	۱۱۴	۱۰۰/۰		

*Zinc Oxide Eugenol cement

** Zinc Polycarboxylate cement

جدول ۳: مقایسه میزان موفقیت بالینی پالپوتومی سولفات فریک با ساب بیس های زینک اکسید اوزنول و زینک پلی کربوسیلیات در بررسی یک ساله

نتیجه آزمون دقیق فیشر	کل		ZP **		ZOE *		گروه مورد آزمایش	وضعیت رادیوگرافیک
	درصد	تعداد	درصد	تعداد	درصد	تعداد		
	۹۶/۱	۹۹	۹۳/۹	۴۶	۹۸/۱	۵۳		موفق
P=۰/۳۴	۳/۹	۴	۶/۱	۳	۱/۹	۱		ناموفق
	۱۰۰/۰	۱۰۳	۱۰۰/۰	۴۹	۱۰۰/۰	۵۴		کل

*Zinc Oxide Eugenol cement

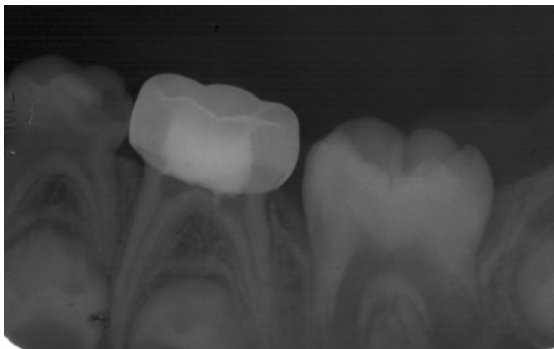
** Zinc Polycarboxylate cement

جدول ۴: مقایسه میزان موفقیت پرتونگاری پالپوتومی سولفات فریک با ساب بیس های زینک اکسید اوزنول و زینک پلی کربوسیلیات در بررسی یک ساله

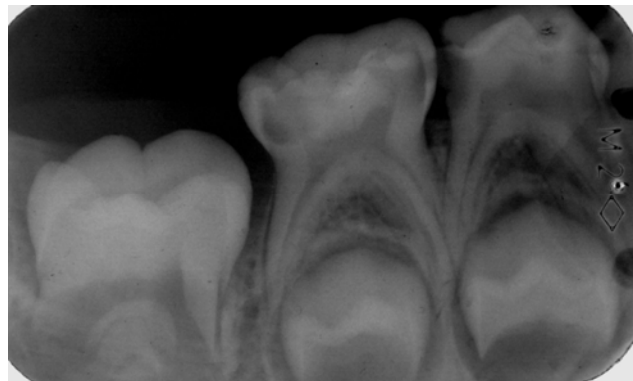نتیجه آزمون دقیق فیشر	کل		ZP **		ZOE *		گروه مورد آزمایش	وضعیت پرتونگاری
	درصد	تعداد	درصد	تعداد	درصد	تعداد		
	۹۴/۲	۹۷	۹۱/۸	۴۵	۹۶/۳۰	۵۲		موفق
P= ۰/۴۲	۵/۸	۶	۸/۲	۴	۳/۷	۲		ناموفق
	۱۰۰/۰	۱۰۳	۱۰۰/۰	۴۹	۱۰۰/۰	۵۴		کل

*Zinc Oxide Eugenol cement

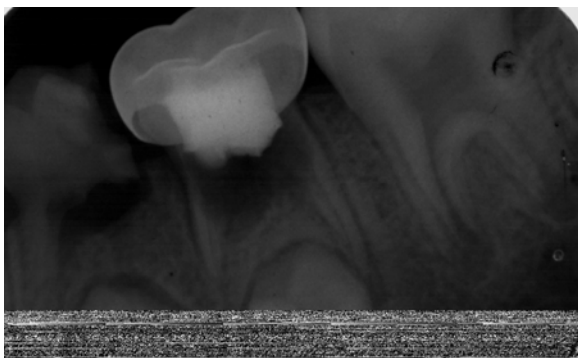
** Zinc Polycarboxylate cement



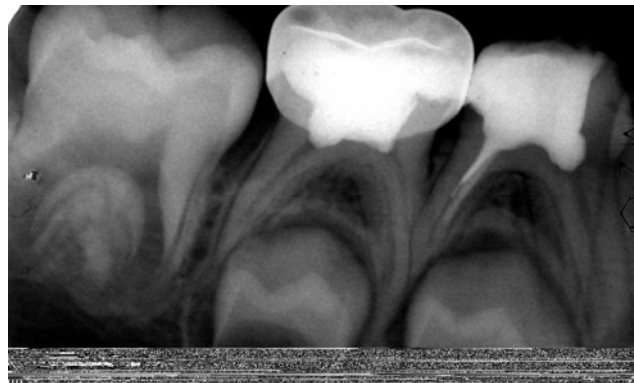تصویر ۲: بروز تحلیل داخلی در دندان مولر دوم شیری، متعاقب یک سال پس از درمان پالپوتومی به روش سولفات فریک با کاربرد ساب بیس زینک اکسید اوزنول



تصویر الف: پالپ مولر دوم شیری متعاقب بروز پوسیدگی اکسپوز شده و دندان کاندید درمان پالپوتومی در نظر گرفته شده است.



تصویر ۳: عدم موفقیت پرتونگاری پالپوتومی دندان مولر دوم شیری به روش سولفات فریک با استفاده از ساب بیس زینک پلی کربوسیلیات یک سال پس از درمان.



تصویر ب- یک سال پس از درمان پالپوتومی دندان مولر دوم شیری به روش سولفات فریک با استفاده از ساب بیس زینک پلی کربوسیلیات. نگاره پری آپیکال طبیعی به نظر می رسد.

بحث

در مطالعه حاضر میزان موفقیت بالینی پالپوتومی سولفات فریک با استفاده از سمان زینک اکساید اوژنول (ZOE) در پیگیری سه ماهه و یکساله به ترتیب: ۹۸/۳٪ و ۹۸/۱٪ و با استفاده از سمان زینک پلی کربو کسيلات به ترتیب: ۹۸/۱٪ و ۹۳/۹٪ به دست آمد و همانگونه که نتایج نشان می‌دهد در هر دو دوره کنترل و ارزیابی، میزان موفقیت بالینی گروه ZOE بیشتر از گروه پلی کربو کسيلات بود ولی اختلاف یاد شده از نظر آماری معنی‌دار نبود. همچنین میزان موفقیت پرتونگاری پالپوتومی سولفات فریک با استفاده از سمان ZOE در پیگیری سه ماهه و یکساله به ترتیب: ۹۶/۷٪ و ۹۶/۳۰٪ و با کاربرد سمان زینک پلی کربو کسيلات به ترتیب: ۹۴/۴٪ و ۹۱/۸٪ به دست آمد. حاصل آنکه در هر دو دوره کنترل و ارزیابی، میزان موفقیت پرتونگاری گروه ZOE بیشتر از گروه زینک پلی کربو کسيلات بود ولی اختلافات یاد شده از نظر آماری معنی‌دار نبود. میزان موفقیت بالینی و پرتونگاری سولفات فریک به روش معمول و با استفاده از سمان ZOE در مطالعه حاضر مشابه نتایج پژوهش Ibricevic و همکاران^(۱۱) بیشتر از میزان موفقیت مطالعه نعمت‌اللهی و تاجیک^(۱۲) و نیز Smith و همکاران^(۱۱) ولی کمتر از میزان موفقیت پالپوتومی سولفات فریک در مطالعه Fei و همکاران^(۱۳) و نیز Fuks و همکاران^(۱۴) به دست آمد.

در مطالعه حاضر شایع‌ترین یافته پاتولوژیک پرتونگاری، تحلیل داخلی ریشه بود که مشابه مطالعه Fuks و همکارانش می‌باشد که در آن تحلیل داخلی در گروه سولفات فریک بیشتر از گروه فرموکرزول رقیق شده بود^(۱۴).

همچنین Papagiannoulis در مطالعات آینده‌نگر و گذشته‌نگر خود به این نتیجه رسید که تحلیل داخلی یک یافته پرتونگاری شایع در ارزیابی‌های پرتونگاری پالپوتومی مولرهای شیری به روش سولفات فریک و فرموکرزول است^(۱۵) که یافته اخیر با یافته‌های پرتونگاری پاتولوژیک مطالعه حاضر همخوانی دارد.

در مطالعه پژوهشگر یاد شده مواردی از تغییر در اندازه تحلیل داخلی و حتی مواردی از بهبود آن گزارش شد. در مطالعه ما نیز تغییراتی در اندازه تحلیل داخلی مشاهده شد به طوری که یک

نمونه از گروه زینک پلی کربو کسيلات هیچگونه تغییری در اندازه تحلیل داخلی نشان نداد و یک نمونه از همین گروه وسیع‌تر شدن اندازه تحلیل داخلی را نشان داد. در حالیکه دو نمونه از گروه ZOE بهبود وضعیت و کوچک‌تر شدن اندازه تحلیل داخلی را نشان دادند.

در مطالعه حاضر هیچکدام از نمونه‌ها در ارزیابی پرتونگاری، آسه پری آپیکال را نشان ندادند که از این نظر نتیجه مطالعه ما با یافته‌های مطالعه Cleaton-Jones و همکارانش متفاوت می‌باشد. زیرا این محققین مواردی از آسه پری آپیکال را علاوه بر سایر حالات پاتولوژیک گزارش کردند^(۱۶).

نتایج مطالعات مختلف پیرامون موفقیت بالینی و پرتونگاری پالپوتومی به روش سولفات فریک مؤید آن است که میزان موفقیت ظاهری روش یاد شده در مقایسه با پالپوتومی فرموکرزول کمتر است^(۷،۱۲،۱۴،۱۷). هرچند یافته اخیر بیشتر مرهون خواص فیکس کنندگی و ضد عفونت داروی فرموکرزول است. علاوه بر این، ویژگی فیکس کنندگی فرموکرزول سدی را در برابر خصوصیات تحریکی اوژنول آزاد شده از ZOE ایجاد می‌کند که این سد مانع بروز تأثیر عوارض سمی ZOE بر پالپ باقی مانده می‌شود.

یک داروی ایده‌آل پالپوتومی باید سلامت پالپ ریشه‌ای را حفظ کند و از سازگاری حیاتی بالایی برخوردار باشد و از میکرولیکیج باکتری‌ها جلوگیری به عمل آورد^(۱۸). در پالپوتومی به روش Preservation با استفاده از داروی سولفات فریک، بافت باقیمانده پالپ اندکی آسیب می‌بیند ولی حیات خود را حفظ می‌کند^(۱۹). در این روش سولفات فریک پروتئین‌های خون را منعقد کرده و خونریزی را بدون ایجاد لخته کنترل می‌کند^(۲۰).

سازگاری حیاتی سولفات فریک بالاست ولی به نظر می‌رسد سیل باکتریال پالپوتومی به روش سولفات فریک به ماهیت ماده ساب بیس آن بستگی داشته باشد.

اخیراً Smith و همکارانش در مطالعه خویش میزان موفقیت طولانی مدت پالپوتومی به روش سولفات فریک را مورد ارزیابی قرار داده‌اند. آنها نیز نتیجه گرفته‌اند که بروز عوارض پاتولوژیک التهاب پالپی و تحلیل داخلی متعاقب انجام پالپوتومی به روش یاد

Watts و Paterson در ارتباط با اثرات سمان‌های حاوی ZOE بر پالپ اکسپوز موش‌های استریل اشاره کرده‌اند که وقتی خرده‌های عاجی بین پالپ اکسپوز و خمیر ZOE قرار گیرند، طی ۲۸ روز متعاقب پوشش پالپ، تغییرات آماسی در پالپ ایجاد می‌شود و حال آنکه قرار دادن خمیر ZOE در تماس مستقیم با پالپ، التهاب و نکروز پالپ را در پی خواهد داشت^(۲۴). همچنین اثبات شده است که وقتی ZOE در تماس با بافت نرم واقع شود آزادسازی اوژنول در غلظت کافی و مرگ سلول‌های موضعی محتمل است^(۲۵). تماس مختصر با اوژنول با غلظت ۱۰-۲ mol/L سلول‌ها را می‌کشد و تماس طولانی مدت اوژنول با غلظت ۱۰-۳ mol/L منجر به مرگ سلولی خواهد شد. مکانیسم‌های مختلف بیوشیمیایی برای توجیه سیتوتوکسیته اوژنول ارائه شده است، مثلاً اوژنول می‌تواند توسط آنزیم‌های پراکسیداز به ماده‌ای که برای هپاتوسیت‌های موش سمی است اکسید شود. اوژنول و ترکیبات آن به دلیل خاصیت قابلیت حل در چربی، میل ترکیبی بالایی با ممبران پلاسمایی دارند و این هیپوترز به عنوان فرضیه‌ای برای کمک به فهم قابلیت آسیب سلولی اوژنول مطرح است^(۲۱). علاوه بر آنکه یافته‌های پژوهش‌های یاد شده بر سمیت سلولی اوژنول آزاد شده از سمان ZOE تأکید دارند، Kawahara و همکارانش سمیت سلولی سمان‌های گلاس آینومر، پلی کربوسیلیات و ZOE را مورد مقایسه قرار دادند. آنها نتیجه گرفتند که سمیت سمان‌های مختلف قبل از سخت شدن بیشتر از پایان سخت شدن است و سمیت سمان ZOE از دیگر سمان‌ها قبل و بعد از سخت شدن بیشتر است^(۲۶). در مطالعه حاضر سمان دیگری که به عنوان ساب بیس در گروه دوم دندان‌های پالپوتومی شده به روش سولفات فریک به کار رفته بود، سمان زینک پلی کربوسیلیات با نام تجاری Poly F Plus بود. هرچند نتایج مطالعات مختلف بر کمتر بودن عوارض سمی این سمان نسبت به سمان ZOE تأکید دارند ولی نتایج پژوهش حاضر نشان می‌دهد نه تنها کاربرد این سمان به عنوان ساب بیس در پالپوتومی سولفات فریک ارجح نیست بلکه موفقیت درمان متعاقب کاربرد این سمان نیز اندکی کمتر از ZOE به دست آمد. حال آنکه نتایج مطالعه Kawahara و همکارانش نشان داد که

شده به ماده ساب بیس ZOE مرتبط است و ویژگی‌های هموستاتیک سولفات فریک نمی‌تواند سدی را در مقابل عوارض احتمالاً سمی ZOE فراهم سازد^(۷). به عبارت بهتر متعاقب استفاده از سولفات فریک و بروز هموستاز هیچگونه سد فیزیکی که بتواند پالپ سالم و نرمال را از عوارض سمی داروهایی که به عنوان ساب بیس بر روی پالپ باقیمانده قرار می‌گیرند مصون نگه دارد وجود ندارد. علاوه بر این وجود پالپ سالم و نرمال بدنبال استفاده از سولفات فریک در مقایسه با حصول نسج پالپ فیکسه متعاقب فرموکروزول نیز می‌تواند زمینه را برای نفوذ اوژنول آزاد شده از خمیر زینک اکساید اوژنول به درون پالپ و متعاقباً التهاب آنرا فراهم سازد.

پرواضح است که بخشی از عدم موفقیت‌های بالینی و پرتوتکاری پالپوتومی در روش سولفات فریک به ترکیب شیمیایی مواد به کار رفته به عنوان ساب بیس مرتبط است. در خمیر پالپوتومی ZOE، وقتی اوژنول با اکسید روی ترکیب می‌شود یک واکنش Chelation رخ می‌دهد و اوژنولات روی تشکیل می‌شود^(۲۱). از نظر ساختمانی سمان ZOE دانه‌های اکسید روی مدفون شده در ماتریکس اوژنولات روی است و وقتی سمان یاد شده در مجاورت محیط‌های مرطوب مثل بزاق یا مایع عاجی یا پالپ قرار گیرد، اوژنولات روی هیدرولیز شده و هیدروکسید روی و اوژنول حاصل می‌گردد. باند اوژنولات ضعیف است و تجزیه آن به سرعت انجام می‌شود^(۲۲). نتایج مطالعات *in vivo* نشان می‌دهد که اوژنول ناشی از سمان زینک اکساید اوژنول در تماس مستقیم با بافت، سلولها را فیکس کرده، تنفس سلولی و انتقال عصبی را کاهش می‌دهد^(۲۳). همچنین Cotmore و همکارانش گزارش کردند که اوژنول قادر است فسفریلاسیون اکسیداتیو را در میتوکندری‌ها غیرفعال کند^(۲۱).

نتایج مطالعه Nyborg و Brannstrom بر بروز واکنش‌های التهابی شدید پالپ متعاقب کاربرد سمان ZOE در حفرات عمیق در دندان‌های انسان دلالت داشت. آنها نتیجه گرفتند تشدید علایم پولیپیت و بروز پاسخ التهابی خفیف تا شدید پالپ، متعاقب کاربرد پنبه آغشته به اوژنول روی بافت پالپ به ویژگی‌های سمی اوژنول مرتبط است^(۲۴). آنها در مقاله خود به یافته‌های پژوهش

germ-free توسط پژوهشگران یاد شده گسترش یافت. این محققین اثر پردنیزولون بر پالپ اکسپوز شده germ-free را مطالعه کردند و مشاهده کردند که این ماده باعث اختلاف کمی از آنچه که قبلاً در روند ترمیم مشاهده شده، می‌شود. Paterson ماده Dycal را روی پالپ‌های مولر موش‌های معمولی germ-free به کار برد. اگرچه Dycal اجازه تشکیل پل عاجی را در درصد بالایی از دندان‌های موش‌های معمولی داد، سلول‌های التهابی در تعدادی از پالپ‌ها مشاهده شد. این حالت در حیوانات germ-free وجود نداشت. در این حیوانات پل عاجی مناسب و خوبی شکل گرفت. این مطالعات قویاً مطرح می‌کند که باکتری ممکن است پاسخ پالپ اکسپوز به مواد دندانی را تغییر دهد.

بر اساس یافته‌های Watts و Paterson به نظر می‌رسد در صورت نبودن باکتری، هرگونه صدمه ناشی از مواد محدود به بخش‌های سطحی پالپ باشد و شایع‌ترین عارضه آن وجود نکروز سطحی بافت پالپ بدون نفوذ آماس به پالپ و ایتال مجاور باشد^(۲۸). در همین ارتباط می‌توان نتیجه‌گیری کرد که وقتی می‌توان بخش اعظم عدم موفقیت درمان پالپوتومی سولفات فریک را به سمیت ترکیب مواد ساب بیس نسبت داد که بتوان وجود آلودگی باکتریایی در حین انجام درمان را رد کرد.

یافته‌های این پژوهش نشان داد هرچند سمان ZOE که به طور معمول به عنوان ساب بیس در پالپوتومی سولفات فریک مورد استفاده قرار می‌گیرد ماده‌ی ایده‌آلی نیست، ولی سمان زینک پلی‌کربوکسیلات نیز به دلایل مشابه نمی‌تواند به عنوان جایگزینی مناسب برای سمان ZOE مطرح شود. بنابراین پیشنهاد می‌شود پژوهش‌های مشابهی در جهت یافتن ساب بیس مناسب با سازگاری پالپی و سیل بیشتر و نیز عوارض کمتر انجام گردد.

سپاسگزاری

با تقدیر و تشکر فراوان از مساعدت‌های مرکز تحقیقات دانشکده دندانپزشکی و معاونت محترم پژوهشی دانشگاه علوم پزشکی مشهد که ما را در انجام پژوهش حاضر یاری نمودند.

سمیت سلولی بافت پالپی متعاقب کاربرد سمان زینک پلی‌کربوکسیلات کمتر از سمان ZOE است. پژوهشگران یاد شده سمیت سلولی سمان پلی‌کربوکسیلات را به اکسید روی نسبت می‌دهند که پس از مخلوط کردن پودر و مایع سمان، در محیط کشت آزاد می‌شود. همچنین آنها براین باورند که یون روی و اسید پلی‌آکرلیک آزاد شده از سمان از مهمترین عوامل سمیت سمان پلی‌کربوکسیلات به شمار می‌روند^(۲۶).

علاوه بر خواص سمی سمان‌ها بر بافت پالپی دندان‌های پالپوتومی شده، ممکن است ویژگی انتقال حرارتی آنها نیز بر موفقیت درمان بی‌تأثیر نباشد. در این ارتباط نتایج مطالعه Drummond و همکارانش نشان می‌دهد که سمان ZOE کمترین تأثیر را نسبت به سمانهای زینک فسفات، گلاس آینومر و زینک پلی‌کربوکسیلات در انتقال تحریک گرمایی دارد و سمان‌های پلی‌کربوکسیلات، گلاس آینومر و زینک فسفات اثر بیشتری در محدود کردن انتقال گرمایی به پالپ دندان نشان دادند^(۲۷).

از آنجا که سولفات فریک فاقد خواص فیکس‌کنندگی و ضد عفونی‌کننده است و در روش پالپوتومی سولفات فریک، سمانهای ساب بیس تقریباً مجاور بافت پالپ نرمال قرار می‌گیرند^(۷). ایزولاسیون دقیق و رعایت شرایط استریلیزاسیون حین کار از ضروریات پروسه درمان پالپوتومی است، ولی بروز آلودگی‌های غیرقابل کنترل حین کار، ورود میکروارگانیسم‌های پاتوژن پوسیدگی‌های دندانی و محیط دهان به داخل پالپ و در نهایت آلوده شدن پالپ اثرات منفی بر موفقیت درمان خواهد داشت.

پژوهش‌های مختلف، نقش آلودگی پالپ در موفقیت درمان در درمان‌هایی که مواد دندانی در تماس مستقیم با بافت پالپ قرار می‌گیرند را مورد بررسی قرار دادند. مطالعه Kakehashi و همکارانش نشان داد که در حیوانات germ-free، حتی اکسپوزهای بزرگ پالپ رها شده در حفره دهان به صورت نرمال ترمیم می‌شوند^(۲۸). در این ارتباط تجربیات اولیه

References

- 1- Ibricevic H, Al-Jame Q. *Ferric sulfate as pulpotomy agent in primary teeth: Twenty month clinical follow up.* J Clin Pediatr Dent 2000; 24: 269-72.
- 2- Dean JA, Mack RB, Fulkerson BJ, Sanders B.J. *Comparison of electrosurgical and formocresol pulpotomy procedures in children.* Int J Paediatr Dent 2002; 12: 177-82.
- 3- Casas M, Kenny D.J, Johnston DH, Judd PL. *Long-term outcomes of primary molar ferric sulfate pulpotomy and root canal therapy.* Pediatr Dent 2004; 26:44-48.
- 4- Lewis B. *Formaldehyde in dentistry: a review for the millennium.* J Clinical Ped Dent 1998; 22: 167-177.
- 5- Myer DR, Pashley DH, Whitford GM, McKinny RV. *Tissue changes induced by the absorption of formocresol from pulpotomy sites in dogs.* Pediatr Dent 1983; 5: 6-8.
- 6- Judd PI, Kenny D.J. *Formocresol concerns: A review.* J Can Dent Asso 1987; 53: 401-404.
- 7- Burnett S, Walker J. *Comparison of ferric sulfate, formocresol and a combination of ferric sulfate/formocresol in primary tooth vital pulpotomies: A retrospective radiographic survey.* J Dent Child 2002; 69: 44-8.
- 8- Agamy HA, Bakry NS, Mounir MF, Avery DR. *Comparison of Mineral Trioxide Aggregate and formocresol as pulp-capping agents in pulpomatized primary teeth.* Pediatric Dent 2004; 26: 302-309.
- 9- Pilipili CM, Abbeele V, Abbeele K. *Pulpotomy of deciduous teeth.* Rev Beige Med Dent 2004; 59: 156-62.
- 10- Srinivasan V, Patchett CL, Waterhouse PJ. *Is there life after Buckley's Formocresol? Part I – A narrative review of alternative interventions and materials.* Int J Paediatr Dent 2006; 16:117-127.
- 11- Smith NL, Scale NS, Nunn ME. *Ferric sulfate pulpotomies in primary molars: A retrospective study.* Pediatr Dent 2000; 22: 192-9.
- 12- Neamatollahi H, Tajik A. *Comparison of clinical and radiographic success rates of pulpotomy in primary molars using Formocresol, Ferric Sulfate and Mineral Trioxide Aggregate (MTA).* Journal of Dentistry, Tehran University of Medical Sciences 2006; 3:6-14.
- 13- Fei AL, Udin RD, Johnson R. *A clinical study of ferric sulfate as a pulpotomy agent in primary teeth.* Pediatr Dent 1991; 13:327-32.
- 14- Fuks AB, Holan G, Davis JM, Eidelman E. *Ferric sulfate versus dilute formocresol in pulpotomized primary molars. Long-term follow-up.* Pediatr Dent 1997; 19:327-30.
- 15- Papagiannoulis L. *Clinical studies on ferric sulfate as a pulpotomy medicament in primary teeth.* Eur J Paediat Dent 2002; 3: 126-32.
- 16- Cleaton-Jones P, Duggal M, Parak M, William S, Setze S. *Ferric sulfate and formocresol pulpotomies in baboon primary molars: histological responses.* Eur J Paediatr Dent 2002; 3: 121-5.
- 17- Fuks AB, Eidelman E, Cleaton-Jones P, Michaeli Y. *Pulp response to ferric sulfate, diluted formocresol and IRM in pulpotomized primary baboon teeth.* J Dent Child 1997; 64: 254-9.
- 18- Shayegan A, Petin M, Abbeele AV. *Beta-tricalcium phosphate, white mineral trioxide aggregate, white Portland cement, ferric sulfate, and formocresol used as pulpotomy agents in primary pig teeth.* Oral Surg Oral Med Oral Pathol Oral Radiol Endo 2008; 105:536-42.

- 19- Ranly DM. *Pulpotomy therapy in primary teeth: New modalities for old rationales*. *Pediatr Dent* 1994; 16: 403-9.
- 20- McDonald RE, Avery DR. *Dentistry for the Child and Adolescent*. 8th ed. St Louis: Mosby Co; 2004.P. 342, 406.
- 21- Markowitz K, Moynihan M, Liu M, Kim S. *Biologic properties of eugenol and zinc oxide eugenol: A clinically oriented review*. *Oral Surg Oral Med Oral Pathol*. 1992; 73: 729-37.
- 22- Wilson AD, Clinton D.J, Miller RP. *Zinc oxide eugenol cements IV: Microstructure and hydrolysis*. *J Dent Res* 1973; 52:253-60.
- 23- Craig RG, Powers. JM, *Restorative Dental materials 11th ed*. USA: Mosby Co; 2002:154. 611.
- 24- Brannstrom M, Nyborg H. *Pulp reaction to a temporary zinc oxide eugenol cement*. *J Prosthet Dent* 1976; 35: 185-91.
- 25- Hume WR. *The pharmacologic and toxicological properties of zinc oxide eugenol*. *JADA* 1986; 113: 789-91.
- 26- Kawahara H, Imanishi Y, Oslima H. *Biological evaluation on glass ionomer cement*. *J Dent Res* 1979; 58: 1080-6.
- 27- Drummond JL, Robledo J, Garcia L, Toepke TR. *Thermal conductivity of cement base materials*. *Dent Mater* 1993; 9: 68-71.
- 28- Watts A, Paterson RC. *Bacterial contamination as a factor influencing the toxicity of materials to the exposed dental pulp*. *Oral Surg Oral Med Oral pathol* 1987; 64: 466-74.