

گزارش یک مورد واریاسیون نادر در طناب خارجی شبکه بازویی

سید عباس داتلی بیگی^۱، عباس شاهدی^{*}

گزارش مورد

مقدمه: شبکه بازویی بزرگ‌ترین و پیچیده‌ترین شبکه عصبی بدن است که در ناحیه گردن و آگزایلا قرار دارد. تا به حال گزارش‌های زیادی از واریاسیون‌های (Variations) مختلف در شبکه بازویی گزارش شده است که دارای اهمیت بالینی هستند. در مطالعه حاضر نیز در حین تشریح اندام فوقانی جسد مردی با سن تقریبی ۵۴ سال در سالن تشریح دانشگاه علوم پزشکی شهید صدوقی یزد، یک واریاسیون نادر در شاخه‌های طناب خارجی شبکه مشاهده شد. بدین صورت که عصب مدیال پکتورال (Medial Pectoral) که در حالت عادی از طناب داخلی جدا می‌شود، در این مورد از طناب خارجی منشأ گرفته بود. آگاهی از این واریاسیون برای آناتومیست‌ها، جراحان، متخصصین بیهوشی و رادیولوژیست‌ها جهت تفسیر گرافی‌ها و ... مهم بوده و می‌تواند به کمتر شدن عوارض بالینی حین عمل جراحی و تفسیر و تشخیص هر چه بهتر گرافی‌ها کمک کند.

واژه‌های کلیدی: واریاسیون، شبکه بازویی، طناب خارجی، عصب مدیال پکتورال

ارجاع: داتلی بیگی سید عباس، شاهدی عباس. گزارش یک مورد واریاسیون نادر در طناب خارجی شبکه بازویی. مجله علمی پژوهشی دانشگاه علوم پزشکی شهید صدوقی یزد ۱۴۰۰؛ ۲۹ (۷): ۳۸۷۱-۷۶.

۱- گروه علوم تشریح، دانشکده پزشکی، دانشگاه علوم پزشکی و خدمات بهداشتی درمانی شهید صدوقی یزد، یزد، ایران.

* (نویسنده مسئول): تلفن: ۰۳۵۳۸۲۰۳۴۱۰، پست الکترونیکی: abbasshahedi1355@gmail.com، صندوق پستی: ۸۹۱۵۱۷۳۱۴۹

مقدمه

شبکه بازویی یک شبکه عصبی پیکری است که توسط شاخه‌های قدامی اعصاب C5 الی C8 و بخش عمده‌ای از شاخه قدامی عصب T1 تشکیل می‌گردد. این شبکه در گردن تشکیل شده و بر روی دنده اول به سمت خارج و پایین رفته و وارد آگزیلا (Axilla) می‌شود. بخش‌های مختلف شبکه بازویی شامل ریشه، تنه، انشعابات و طناب‌ها هستند. همه اعصاب اصلی که اندام فوقانی را عصب‌دهی می‌کنند از شبکه بازویی مبدا می‌گیرند. بخش پروگزیمال شبکه بازویی در گردن پشت شریان سابکلایون (Subclavian) و بخش‌های دیستال در اطراف شریان آگزیلاری (Axillary artery) قرار گرفته‌اند. سه طناب شبکه بازویی از انشعابات منشا گرفته و در مجاورت بخش دوم شریان آگزیلاری قرار می‌گیرند. طناب خارجی از انشعابات قدامی تنه فوقانی و میانی، طناب داخلی از امتداد انشعاب قدامی تنه تحتانی و طناب خلفی از به هم پیوستن انشعابات خلفی سه تنه تشکیل می‌شود. معمولاً اعصاب مرتبط با کمپارتمان قدامی اندام فوقانی از طناب‌های داخلی و خارجی و اعصابی که در ارتباط با کمپارتمان خلفی هستند، از طناب خلفی مبدا می‌گیرند. در حالت معمول عصب لترال پکتورال (Lateral Pectoral nerve) از طناب خارجی، اعصاب مدیال پکتورال (Medial Pectoral)، مدیال کوتانئوس بازو (Medial Cutaneous nerve) و مدیال کوتانئوس ساعد از طناب داخلی و اعصاب آگزیلاری (Axillary Nerve)، ساباسکاپولار فوقانی (Upper Subscapular nerve)، توراکودورسال (Thoracodorsal Nerve)، ساباسکاپولار تحتانی (Lower subscapular nerve) و رادیال (Radial nerve) از طناب خلفی جدا می‌شوند (۱). واریاسیون‌های

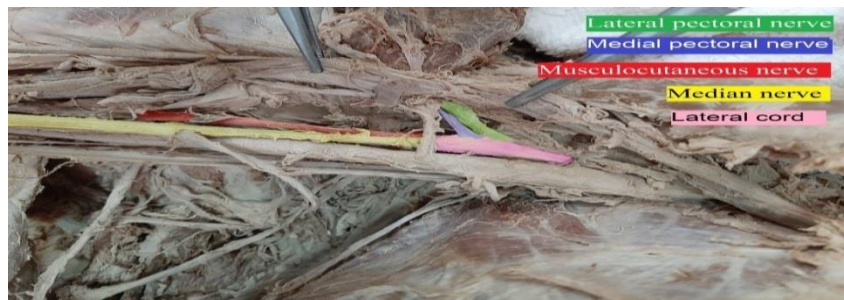
مختلفی برای شبکه بازویی گزارش شده است. واریاسیون‌هایی از موقعیت آناتومیکی شبکه براکیال، چگونگی تشکیل طناب‌ها و ارتباطات بین شاخه‌های آن، واریاسیون‌هایی در مسیر طناب‌ها و اعصاب یا واریاسیون در تعداد طناب‌ها و مواردی از این قبیل در گزارشات مختلفی بیان شده است. در برخی موارد واریاسیون‌هایی در منشا این اعصاب مشاهده می‌شود که ممکن است این اعصاب از طناب دیگری جدا شوند. در این مقاله نیز به یکی از این واریاسیون‌ها در منشا اعصاب جدا شده از طناب‌های شبکه بازویی می‌پردازیم. آگاهی از واریاسیون‌ها در آناتومی بدن انسان برای متخصصین آناتومی، هوشبری، جراحی، رادیولوژیست‌ها و ... واجد اهمیت است. برای مثال در عمل‌های آرتروسکوپی اطلاع از این موارد می‌تواند در کمتر شدن آسیب‌های ناشی از عمل جراحی نقش به‌سزایی داشته باشد (۲).

گزارش مورد

در هنگام تشریح جسد یک مرد حدوداً ۵۴ ساله در سالن تشریح دانشکده پزشکی دانشگاه علوم پزشکی شهید صدوقی یزد حین آموزش درس اندام فوقانی برای دانشجویان ارشد علوم تشریح، یک واریاسیون نادر در انشعابات عصبی طناب خارجی دیده شد. هنگام تشریح ناحیه آگزیلا سمت راست جهت بررسی اعصاب جدا شده از طناب‌های عصبی، مشاهده گردید که عصب مدیال پکتورال از طناب داخلی جدا نشده است و این عصب همراه با عصب لترال پکتورال از طناب خارجی جدا شده‌اند. یعنی در طناب خارجی که در حالت معمول سه انشعاب عصبی دارد، چهار انشعاب دیده می‌شود. هم‌چنین در طناب داخلی چهار عصب دیده شد. در انشعابات عصبی دیگر و مجاورت طناب‌های عصبی واریاسیونی مشاهده نشد.



شکل ۱: موقعیت طناب‌های داخلی، خلفی و خارجی



شکل ۲: انشعابات طناب خارجی

واریاسیون‌ها که در عصب مدین دیده شد توسط Uzun و همکاران در سال ۲۰۰۶ در طی تشریح یک جسد گزارش شد که عصب مدین، از به هم رسیدن ۴ عصب تشکیل شده که سه شاخه از این اعصاب از طناب خارجی و یک عصب از طناب داخلی است. این مورد واریاسیون مشابه مورد قبل ولی شبیه به مورد گزارشی ما نیست که این نشان دهنده تنوع و گستردگی واریاسیون این عصب می‌باشد (۹). در یک مطالعه بر روی ریشه‌های عصب مدیال پکتورال که بر روی بیش از یک کاداور صورت گرفته است Lee و همکارانش در سال ۲۰۰۷ گزارش کرده‌اند که در ۷۳ درصد موارد عصب مدیال پکتورال از دو ریشه C8 و T1؛ ۲۳/۴ درصد موارد فقط از C8 و در ۳/۳ درصد موارد فقط از ریشه T1 فیبرهای عصبی را دریافت می‌کند (۱۰). در قسمت قبل به انواع واریاسیون‌ها شبکه بازویی اشاره کردیم. یک نوع از این واریاسیون‌ها وجود ارتباط بین شاخه‌های شبکه بازویی بود. برای مثال Lukas و همکاران در سال ۲۰۰۷ در حین تشریح جسدی مشاهده کردند که عصب اینترکوستوبراکیال (Intercostobrachial nerve) با شاخه‌ای جانبی از عصب مدیال پکتورال می‌پیوندد (۱۱). گزارش‌هایی در رابطه با تعداد اعصاب نیز توسط محققان گزارش شده است که از جمله آن‌ها Pourghasem و همکاران در سال ۲۰۰۴ در طی مطالعه‌ای مشاهده کردند که طناب خلفی شبکه بازویی دوتایی است یعنی به جای یک طناب خلفی دو طناب وجود دارد (۱۲). واریاسیون‌ها در قسمت‌های دیگر شبکه براکیال دیده می‌شود. برای نمونه، Oluyemi و همکارانش در سال ۲۰۰۷ گزارش کردند که به جای سه طناب، تنها با طناب‌های داخلی و خارجی شبکه بازویی تشکیل شده و دریافتند که یک

بحث

شبکه براکیال (Brachial plexus) می‌تواند در موارد مختلفی از قبیل موقعیت آناتومیکی شبکه براکیال، چگونگی تشکیل طناب‌ها و ارتباطات بین شاخه‌های آن یا در مسیر اعصاب و طناب‌ها تعداد آن‌ها دارای واریاسیون باشد. در مطالعه پیش رو واریاسیون در منشا اعصاب مشاهده شد. در حالت عادی عصب مدیال پکتورال از طناب مدیال منشا می‌گیرد ولی در این مطالعه عصب مدیال پکتورال از طناب خارجی نشأت می‌گیرد. واریاسیون‌های آناتومیکی می‌توانند از نظر بالینی اهمیت داشته باشند. آگاهی از این واریاسیون برای متخصصین آناتومی، رادیولوژی، بیهوشی و به‌ویژه جراحان اهمیت دارد (۳)، برای مثال برای ایجاد بی‌حسی در شبکه بازویی (۴) یا در عمل‌های جراحی که در ناحیه بازو و آگزیلا صورت می‌گیرد (۵) در صورتی که جراح آگاهی مناسبی از واریاسیون‌های موجود در شبکه براکیال داشته باشد میزان اشتباهات پزشکی کم و سرعت عمل جراح بهتر می‌شود. علاوه بر این آگاهی از واریاسیون‌ها می‌تواند در تشخیص دقیق ضایعات تروماتیک و غیر تروماتیک (۶) و تشخیص و درمان به روش آرتروسکوپی نقش شایانی داشته باشد (۷). موارد زیادی از واریاسیون‌های مختلف برای شبکه براکیال گزارش شده است که بعضی از آن‌ها با مورد مشاهده‌ای ما شباهت‌هایی داشتند. برای مثال Sargon و همکاران در سال ۱۹۹۵ در طی تشریح یک کاداور (Cadaver) مشاهده کردند که عصب مدین (Median nerve) از به هم رسیدن ۳ عصب تشکیل شده است؛ دو عصب از طناب خارجی و یک عصب از طناب داخلی که یک مورد از واریاسیون‌های دیگر عصب مدین است (۸). مورد دیگری از این

مدیال و لترال با حالت عادی دارای تفاوت‌هایی بود (۲). گفتیم که در واریاسیون امکان حذف یک عصب در یک یا دو طرف ممکن است اما این اتفاق می‌تواند برعکس باشد؛ یعنی ما یک عصب را در یک سمت یا هر دو طرف بیش از یک شاخه ببینیم. در این رابطه Chaware و همکارانش در سال ۲۰۱۲ طی تشریح جسدی با مورد نادری مواجه شدند. در این مورد دو عصب ساب‌اسکاپولاریس در سمت راست دیده شد در صورتی که در حالت عادی در هر طرف یک عصب ساب‌اسکاپولاریس مشاهده می‌شود. این واریاسیون‌ها نشان می‌دهند که امکان دارد در بعضی از افراد دو عصب به جای یک عصب دیده شده یا در کل عصبی را نبینیم (۱۸).

نتیجه گیری

بهتر است افرادی که به هر طریقی با شبکه براکیال در ارتباط هستند نسبت به انواع واریاسیون‌های آن برای جلوگیری از هر نوع آسیب احتمالی، انتخاب روش درمانی بهتر و تشریح کاداور آگاهی لازم را داشته باشند.
حامی مالی: ندارد.
تعارض در منافع: وجود ندارد.

شاخه غیر عادی از طناب خارجی منشأ گرفته و با طناب داخلی قبل از منشأ ریشه داخلی عصب مدین ارتباط دارد (۱۳). گزارش دیگری که واریاسیون در قسمت دیگری از شبکه براکیال را نشان می‌دهد مربوط به Ballesteros و همکاران در سال ۲۰۰۷ است که واریاسیون در عصب ساب‌اسکاپولار (Subscapular) و لانگ توراسیک (Long thoracic) در طی تشریح جسد را مشاهده کردند (۱۴). واریاسیون‌ها حتی می‌توانند با عدم تشکیل یک عصب مشاهده و گزارش شوند. برای مثال Jahanshahi و همکاران در سال ۲۰۰۳ عدم تشکیل عصب موسکولوکوتانئوس (Muscolocutaneous) را در طی تشریح یک جسد گزارش کرده‌اند (۱۵). مورد مشابه با واریاسیون قبل مشاهدات Gümüşburun و همکاران در سال ۲۰۰۰ است که به فقدان عصب موسکولوکوتانئوس در دو طرف اشاره کرده‌اند (۱۶). در سال ۲۰۰۳ Song و همکاران در گزارشی بیان کردند که عصب موسکولوکوتانئوس را در سمت چپ جسد تشریح شده مشاهده نکردند (۱۷). واریاسیون‌ها می‌تواند مربوط به ریشه‌های اعصاب در شبکه براکیال نیز باشد. برای نمونه Aggarwal و همکارانش در سال ۲۰۰۹ طی تشریح جسدی به واریاسیون دو طرفه نادری برخورد کردند که در این واریاسیون دو طرفه ریشه‌های طناب

References:

- 1-Standring S. *Gray's Anatomy*. 41sted. UK: ELSEVIER; 2016: 781-6.
- 2-Aggarwal A, Harjeet K, Sahni D, Aggarwal AJS, Anatomy R. *Bilateral Multiple Complex Variations in the Formation and Branching Pattern of Brachial Plexus* 2009; 31(9): 723-31.
- 3-Nayak S, Somayaji N, Vollala V, Raghunathan D, Rodrigues V, Samuel V, et al. *A Rare Variation in the Formation of the Upper Trunk of the Brachial Plexus- A Case Report*. Neuroanatomy 2005; 4(1): 37-8.
- 4-Prakash PL, Kumar J, Singh G. *Brachial Plexus with Two Trunks and Double Axillary Veins: Applied Importance and Clinical Implications*. Firat Tip Dergisi 2006; 11(4): 210-2.
- 5-Rajanigandha V, Mangala P, Latha P, Savinaya S, Vasudha S, Prakash S. *A Case Report on Multiple Anomalies of Upper Extremity*. Neuroanatomy 2006; 5(1): 44-6.
- 6-Reisecker F, Brugger G, Leblhuber F, Olschowski A, Deisenhammer E. *Pathogenesis and Therapy of*

- Nontraumatic Compressive Radial Nerve Paralysis-- Report of an Unusual Case.* Neurochirurgia 1987; 30(4): 127-8.
- 7-Abhaya A, Khanna J, Prakash R. *Variation of the Lateral Cord of Brachial Plexus Piercing Coracobrachialis Muscle.* J Anat Soc India 2003; 52(2): 168-70.
- 8-Sargon M, Uslu S, Celik H, Akşit D. *A Variation of the Median Nerve at the Level of Brachial Plexus.* Bulletin De l'Association Des Anatomistes 1995; 79(246): 25-6.
- 9-Uzun A, Seelig L. *A Variation in the Formation of the Median Nerve: Communicating Branch Between the Musculocutaneous and Median Nerves in Man.* Folia Morphologica 2001; 60(2): 99-101.
- 10-Lee K. *Anatomic Variation of the Spinal Origins of Lateral and Medial Pectoral Nerves.* Clinical Anatomy 2007; 20(8): 915-8.
- 11-Loukas M, Grabska J, Tubbs R, Louis Jr RJFM. *An Unusual Union of the Intercostobrachial Nerve and the Medial Pectoral Nerve.* Folia morphologica 2007; 66(4): 356-9.
- 12-Pour Ghasem M, Soltan Pour N, Joursaraei Gjjjobuoms. *Pour Ghasem M, Soltan Pour N, Joursaraei G. A variation of the brachial plexus and Radial nerve: A case report.* JBUMS 2004; 6(3): 64-6. [Persion]
- 13-Oluyemi K, Adesanya O, Ofusori D, Okwuonu C, Ukwenya V, Om'iniabohs F, et al. *Abnormal Pattern of Brachial Plexus Formation: An Original Case Report.* Journal of Neurosurgery 2007; 4(2): 1-7.
- 14-Ballesteros LE, Ramirez Lmjjobp, Injury Pn. *Variations of the Origin of Collateral Branches Emerging from the Posterior Aspect of the Brachial Plexus.* J brachial plexus and peripheral nerve injury 2007; 2(1): e22-7.
- 15-Jahanshahi M, Mohareri A. *A Variation of Brachial Plexus: Absence of Musculocutaneous Nerve.* IRCMJ 2003; 6(1): 87-98.
- 16-Gümüşburun E, Adigüzel E. *A Variation of the Brachial Plexus Characterized by the Absence of the Musculocutaneous Nerve a Case Report.* Surg and Radiol Anat 2000; 22(1): 63-5.
- 17-Song WC, Jung HS, Kim HJ, Shin C, Lee BY, Koh KS. *A Variation of the Musculocutaneous Nerve Absent.* Yonsei Medical J 2003; 44(6): 1110-3.
- 18-Chaware PN, Ughade JM, Pandit SV, Maske GL. *Variants Branches of Brachial Plexus-A Case Report.* Int J Anat Var (IJAV) 2012; 5: 5-7.

A Case Report of a Rare Variation in the Lateral Cord of the Brachial Plexus

Seyed Abbas Datli Beigi¹, Abbas Shahedi^{*1}

Case Report

Introduction: The brachial plexus is the largest and most complex neural plexus in the body located in the neck and axilla. So far, there have been many reports of various variations in the brachial plexus that are of clinical significance. In the present study, while dissecting the upper limb of a 54-year-old man in the dissection room of Shahid Sadoughi University of Medical Sciences in Yazd, a rare variation was observed in the lateral cord branches of the plexus. In this case, the medial pectoral nerve, which normally separates from the medial cord, originated from the lateral cord. Awareness of this variation is important for anatomists, surgeons, anesthesiologists and radiologists to interpret the graphs, etc., and can help to reduce clinical complications during surgery and better interpret and diagnose the graphs.

Keywords: Variation, Brachial plexus, Lateral cord, Medial pectoral nerve.

Citation: Datli Beigi S.A, Shahedi A. **A Case Report of a Rare Variation in the Lateral Cord of the Brachial Plexus.** J Shahid Sadoughi Uni Med Sci 2021; 29(7): 3871-76.

¹Department of Anatomical Sciences, School of Medicine, Shahid Sadoughi University of Medical Sciences, Yazd, Iran.

*Corresponding author: Tel: 03538203410, email: abbasshahedi1355@gmail.com