مجله علمی پژوهشی دانشگاه علوم پزشکی شهید صدوقی یزد
دوره بیست و نهم، شماره شش، شهریور ۱۴۰۰
تاریخ دریافت:۱۳۹۹/۰۸/۲۵
تاریخ پذیرش:۱۳۹۹/۱۲/۱۰

گزارش تشخیص و مدیریت یک مورد آنمی سیکل سل به دنبال کریز درد در حین بارداری

فاطمه مجلل نجار[۱]، محمدرضا کاظمی*[۱]، علی راعی عزآبادی[۱]

گزارش مورد

مقدمه: تظاهرات کلینیکی آنمی سیکل سل عمدتاً در دوران کودکی بروز می‌یابد و این بیماری معمولاً در سال‌های اول زندگی تشخیص داده می‌شود. کریزهای این بیماری در طی بارداری تشدید می‌یابد. در این گزارش ما به معرفی یک خانم ۲۴ ساله، در بارداری دوم و دارای یک فرزند زنده (G2 P2 L1 Ab0) در سن بارداری ۲۹ هفته و شش روز می‌پردازیم که با درد شدید کمر و اندام‌ها مراجعه کرده بود. با توجه به درد مقاوم، آنمی شدید و عدم وجود شواهد شروع پرسه زایمان در بررسی‌های تکمیلی برای بیمار تشخیص آنمی سیکل سل مطرح شد. با توجه به وجود سابقه سزارین قبلی، دردهای شدید غیرقابل کنترل، محدودیت رشد داخل رحمی شدید و اولیگوهیدرآمنیوس بودن ختم زودرس بارداری به روش سزارین انجام شد و نوزاد دختر با آپکار ۸ از ۱۰ و وزن تولد ۱۲۵۰ گرم متولد شد. بنابراین با توجه به احتمال بالای کریز انسداد عروقی و آنمی ناشی از سیکل سل در حین بارداری، در تمام بیمارانی که با آنمی یا درد شدید در حین بارداری مراجعه می‌کنند باید به فکر این تشخیص بود.

واژه‌های کلیدی: آنمی سیکل سل، بارداری، درد، زایمان زودرس، مراقبت‌های حین بارداری

ارجاع: مجلل نجار فاطمه، کاظمی محمدرضا، راعی عزآبادی علی. **گزارش تشخیص و مدیریت یک مورد آنمی سیکل سل به‌دنبال کریز درد در حین بارداری**. مجله علمی پژوهشی دانشگاه علوم پزشکی شهید صدوقی یزد ۱۴۰۰؛ ۲۹ (۶): ۸۴-۳۷۷۹.

۱- بخش اورژانس، بیمارستان شهید صدوقی، دانشگاه علوم پزشکی و خدمات بهداشتی درمانی شهید صدوقی یزد، یزد، ایران.
*(نویسنده مسئول)؛ تلفن: ۰۹۱۵۸۸۴۴۷۲۳، پست الکترونیکی: kazemim360@gmail.com، صندوق پستی:۸۹۱۵۸۹۶۳۴۶

[Downloaded from jssu.ssu.ac.ir on 2026-11-25]

[DOI: 10.18502/ssu.v29i6.6989]

مقدمه

آنمی سیکل سل تقریباً در هر یک مورد از ۶۲۵ تولد زنده در آمریکا و آفریقا رخ می‌دهد. بیماری سیکل سل در مناطق مالاریاخیز شایع‌تر است. ژن سیکل سل در ایران با شیوع کمتر نسبت به تالاسمی گزارش شده است هر چند شیوع دقیق آن مشخص نیست. این بیماری در ایرانی‌ها و برخی از هندی‌ها، دارای ساختار DNA متفاوتی می‌باشد که در آفریقا شناخته نشده است (۱). افراد دارای هموگلوبین S-S، هموگلوبین S-C و هموگلوبین S-β تالاسمی به‌عنوان بیمار مبتلا به سیکل سل شناخته می‌شوند. این بیماری با داسی شدن غیرطبیعی گلبول‌های قرمز همراه است که موجب انسداد عروق کوچک شده و با اپی‌زودهای کریز درد حاد تظاهر می‌یابد. آنمی سیکل سل اغلب در ابتدای کودکی تشخیص داده می‌شود. در مطالعات قبلی گزارش شده است که تظاهرات کلینیکی اختصاصی سیکل سل از سن یک تا ۸ سال به ترتیب در ۳۲، ۶۱، ۷۸، ۸۶، ۹۰، ۹۲، ۹۴ و ۹۶ درصد کودکان بروز می‌یابد و اضافه کردن تظاهرات غیراختصاصی باعث تشخیص زودتر بیماری می‌شود (۲). شواهد نشان داده است که کریزهای آنمی سیکل سل و انسداد عروقی ناشی از سیکل سل در حین بارداری تشدید می‌یابد و در بیش از ۵۰ درصد از خانم‌های باردار مبتلا به این بیماری رخ می‌دهد (۳،۴). هم‌چنین این کریزها با رسیدن با انتهای بارداری و نیز در دوره پست پارتوم تشدید می‌یابد (۵). در این مقاله ما به گزارش نحوه تشخیص یک مورد سیکل سل می‌پردازیم که اولین بار به‌دنبال کریز درد در حین بارداری دوم تشخیص داده شد.

معرفی بیمار

بیمار خانم ۲۴ ساله، G2 P2 L1 Ab0 بود که در سن بارداری ۲۹ هفته و شش روز بر اساس LMP و با شکایت درد شدید کمر و اندام‌های تحتانی که از صبح روز مراجعه شروع شده و با افزایش تدریجی درد به اورژانس بیمارستان شهید صدوقی یزد مراجعه کرده بود. در بدو مراجعه با توجه به مطرح بودن شروع احتمالی زایمان زودرس برای بیمار، مشاوره اورژانس با متخصص زنان انجام شد. در معاینه اولیه دیلاتاسیون سرویکس وجود نداشت، ضربان قلب جنین و NST نرمال بود و شروع زایمان زودرس رد شد. فشار اولیه ۱۵۰/۱۰۰ mmhg تعداد ضربان قلب ۱۰۰ بار در دقیقه بود و تب ۳۷/۹ درجه سانتی‌گراد وجود داشت. نوار قلب نرمال و نبض و فشار ۴ اندام قرینه بود و در سونوگرافی بر بالین مایع آزاد داخل شکم و شواهد آنوریسم آئورت شکمی وجود نداشت. در آزمایشات اولیه لکوسیتوز ۳۳۸۰۰ با نوتروفیل ۵۳ درصد و هموگلوبین ۷، MCV=77، RBC=۲/۸۹، MCH=24 و پلاکت ۲۳۷۰۰۰، LDH=1178، retic=۱۸/۳ و فریتین ۱۱۷۸ گزارش شد. از بیمار لام خون محیطی کشیده شد که با توجه به وجود nRBC (Nucleated Red Blood Cell)، سلول داسی شکل و تعداد کمی شیستوسیت در لام خون محیطی، برای بیمار تشخیص آنمی سیکل سل مطرح گردید (شکل ۱).

در شرح حال بیمار مشخص شد که سابقه ایجاد آنمی در بارداری قبلی بیمار نیز وجود داشته است که حتی منجر به بستری و تراسفوزیون خون نیز شده است اما روند تشخیص به‌صورت کامل توسط بیمار به انجام نرسیده است. درمان با هیدریشن و تجویز مسکن (استامینوفن تزریقی و سپس مورفین) برای بیمار شروع شد. پس از تزریق ۲ واحد خون، هموگلوبین بیمار به ۹/۸ افزایش یافت. با توجه به وجود تب و احتمال بیشتر ابتلا به عفونت با باکتری‌های کپسول‌دار در این بیماران، درمان آنتی‌بیوتیکی امپریکال با سفتریاکسون شروع شد. هم‌چنین با توجه به منیزیم ۱/۴، وجود پروتئینوری در ادرار رندوم و فشار سیتولیک بالای ۱۴۰ میلی‌متر جیوه منیزیم سولفات نیز به‌عنوان یک داروی نوروپروتکتیو برای بیمار تجویز شد. در سونوگرافی انجام شده، طحال آتروفیک و چند سنگ در کیسه صفرا مجموعاً به قطر ۱۵ میلی‌متر گزارش شد. هم‌چنین در اکوکاردیوگرافی بیمار نیز ejection fraction=55%، sever regurgitation و sever LA enlargement گزارش شد اما شواهدی به نفع اندوکاردیت وجود نداشت. بیمار در بخش حاملگی‌های پرخطر بستری شد و با توجه به وجود سابقه C/s قبلی، دردهای شدید غیرقابل کنترل، IUGR (Intrauterine growth restriction) بودن

[Downloaded from jssu.ssu.ac.ir on 2026-11-25]

[DOI: 10.18502/ssu.v29i6.6989]

شدید و اولیگوهیدرآمنیوس ختم زودرس بارداری به روش سزارین انجام شد و نوزاد دختر با آپکار ۸ از ۱۰ و وزن تولد ۱۲۵۰ گرم متولد شد. با توجه به عدم کنترل کامل درد پس از زایمان، برای کنترل درد ۶۰ میلی‌گرم کتورولاک همراه با ۱۵ میلی‌گرم مورفین روزانه از طریق پمپ به‌صورت انفوزیون آهسته شروع شد. هفت روز پس از بستری اولیه با توجه به کنترل درد بیمار و قطع کامل تب، فروکش کردن لکوسیتوز به ۱۴۰۰۰ و داشتن هموگلوبین ۸/۹، بیمار با حال عمومی خوب از بیمارستان مرخص شد. در پیگیری انجام شده تا سه ماه پس از ترخیص از بیمارستان تب بیمار تکرار نشد و بیمار هیچ حمله دیگری از کریز سیکل سل را تجربه نکرده بود. هم‌چنین کودک در سن ۳ ماهگی وزن ۲۶۰۰ گرم و نمو نرمال داشت و تنها مبتلا به هایپوتیروئیدی بود که تحت درمان با لووتیروکسین قرار گرفته بود.

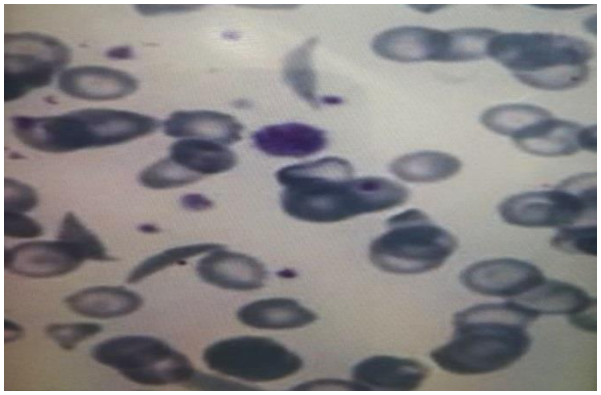

شکل ۱: لام خون محیطی بیمار

بحث

بیماران مبتلا به سیکل سل معمولاً با آنمی شدید در طی بارداری مراجعه می‌کنند که این آنمی می‌تواند ناشی از همولیز و یا کریز آپلاستیک ناشی از آنمی سیکل سل (۶) و یا افزایش نیاز بدن و رقیق شدن خون ناشی از بارداری باشد (۶). تشخیص کریز درد سیکل سل در زمان وجود انقباض‌های دردناک رحم دشوار است. تغییرات فیزیولوژیکی بارداری مانند افزایش نیاز متابولیسم، افزایش ویسکوزیته خون و انعقادپذیری بیش از حد موجب تشدید بیماری سیکل سل و افزایش بروز موارد کریز این بیماری شده و در نتیجه عوارضی مانند بحران انسداد عروقی، سندرم حاد قفسه سینه، استئونکروز، نکروز کبدی، زخم پا و حوادث ترومبوآمبولی را افزایش می‌دهد. هم‌چنین انسداد عروق در جفت رخ می‌دهد که منجر به فیبروز، نکروز و انفارکتوس پرز می‌شود و در نتیجه باعث اختلال در گردش خون رحم و بروز هیپوکسی مزمن جنینی و اثرات نامطلوب بر جنین می شود (۷،۸). بارداری در بیماران مبتلا به آنمی سیکل سل با خطر بسیار بالایی همراه است. بسیاری از گزارش‌ها خطر قابل‌توجهی از بیماری و مرگ و میر مادران و پیامدهای نامطلوب پری‌ناتال را ثبت کرده‌اند. ازجمله Oteng-Ntimet و همکاران (۹) در یک بررسی سیستماتیک، این خطر را ارزیابی کرده و نشان دادند که زنان مبتلا به SCD (Sicklecell disease) در معرض خطر بیشتری برای ابتلا به پره‌اکلامپسی و مرگ مادر، مرده‌زایی، زایمان زودرس و نوزادان کوچک برای سن بارداری هستند. آگاهی از این خطرات به اجرای یک برنامه مدیریت چند رشته‌ای از جمله تشخیص به موقع و درمان عوارض دوران بارداری و پس از بارداری، پیگیری توسط یک تیم زنان و زایمان و یک تیم سلول داسی شکل، اجرای پروتکل‌های مناسب مدیریت درد و برنامه‌های انتقال خون متناسب با هر باردار کمک کرده است (۱۰). برای مدیریت کریز سیکل سل در زمان بارداری بهتر است بیماران خوابیده به پهلوی چپ باشند و اکسیژن با ماسک دریافت‌کنند و مانیتورینگ مادر و جنین انجام شود. بهتر است مخدرها

[Downloaded from jssu.ssu.ac.ir on 2026-11-25]

[DOI: 10.18502/ssu.v29i6.6989]

به‌عنوان مسکن تجویز شود و استفاده از NSAID (Non-steroidal anti-inflammatory drugs) توصیه نمی‌شود، البته باید بلافاصله بعد از کنترل درد مخدرها با داروهای دیگر جایگزین گردد. مایع درمانی به‌صورت یک لیتر در ساعت اول و سپس ۱۲۵ سی‌سی در ساعت از سرم رینگرلاکتات یا نرمال‌سالین در افرادی که بیماری قلبی زمینه‌ای ندارند، توصیه شده است (۱۱). هرچند تجویز روتین و پروفیلاکتیک خون در خانم‌های باردار مبتلا به سیکل سل توصیه نمی‌شود اما به هرحال در برخی موارد سیکل سل عارضه‌دار یا شعله ور شده با حاملگی تجویز پروفیلاکسی خون توصیه می‌گردد (۶). هم‌چنین گزارش شده است که دریافت خون در این بیماران با بهبود موارد مشکوک به هایپوکسی جنینی همراه می‌باشد (۱۱). روش ارجح زایمان برای بیماران سیکل سل زایمان طبیعی واژینال است و اندیکاسیون انجام سزارین در این بیماران زمانی است که چندقلویی، اسکار سزارین قبلی یا مکونیوم وجود داشته باشد (۶). برای انجام سزارین بهتر است که از بی‌حسی نخاعی استفاده شود چرا که بیهوشی جنرال می‌تواند عوارض پس از زایمان (postpartum) سیکل سل را افزایش دهد (۱۲).

نتیجه‌گیری

با توجه به احتمال بالای کریز انسداد عروقی و آنمی ناشی از سیکل سل در حین بارداری، در تمام بیمارانی که با آنمی یا درد شدید در حین بارداری مراجعه می‌کنند باید به فکر این تشخیص بود و در صورت مشاهده آنمی نیاز است ارزیابی‌های تشخیصی تکمیلی درخواست شود.

حامی مالی: دانشگاه علوم پزشکی شهید صدوقی یزد.

تعارض در منافع: وجود ندارد.

References:

1-Ayatollahi M, Zakerinia M, Haghshenas M. ***Molecular Analysis of Iranian Families with Sickle Cell Disease.*** J Trop Pediat 2005; 51(3): 136-40.

2-Bainbridge R, Higgs DR, Maude GH, Serjeant GR. ***Clinical Presentation of Homozygous Sickle Cell Disease.*** J Pediatr 1985; 106(6): 881-5.

3-Ngo C, Kayem G, Habibi A, Benachi A, Goffinet F, Galacteros F, Haddad B. ***Pregnancy in Sickle Cell Disease: Maternal and Fetal Outcomes in a Population Receiving Prophylactic Partial Exchange Transfusions***. Eur J Obstet Gynecol and Reproductive Biology 2010; 152(2): 138-42.

4-Al Kahtani MA, Alqahtani M, Alshebaily MM, Elzaher MA, Moawad A, Aljohani N. ***Morbidity and Pregnancy Outcomes Associated with Sickle Cell Anemia among Saudi Women***. Int J Gynecol Obstet 2012; 119(3): 224-6.

5-Adams S. ***Caring for the Pregnant Woman with Sickle Cell Crisis***. Prof Care Mother Child 1996; 6(2): 34-6.

6-Masinde A, B Gumodoka, H Im. ***Sickle Cell Disease Complicated with Multiple Pregnancy: A Case Report.*** Internet Journal of Gynecology and Obstetrics 2009; 13(2): 1-3.

7-Villers MS, Jamison MG, De Castro LM, James AH. ***Morbidity Associated with Sickle Cell Disease in Pregnancy***. Am J Obstet Gynecol 2008; 199(2): 125-E1.

8-Hassell K. ***Pregnancy and Sickle Cell Disease***. Hematol/Oncol Clin 2005; 19(5): 903-16.

[Downloaded from jssu.ssu.ac.ir on 2026-11-25]

[DOI: 10.18502/ssu.v29i6.6989]

9-Oteng-Ntim E, Meeks D, Seed PT, Webster L, Howard J, Doyle P, et al. ***Adverse Maternal and Perinatal Outcomes in Pregnant Women with Sickle Cell Disease: Systematic Review and Meta-Analysis***. Blood 2015; 125(21): 3316-25.

10-Elenga N, Adeline A, Balcaen J, Vaz T, Calvez M, Terraz A, et al. ***Pregnancy in Sickle Cell Disease is a Very High-Risk Situation: An Observational Study.*** Obstet Gynecol Int 2016; 2016: 9069054.

11-Parrish MR, Morrison JC. ***Sickle Cell Crisis and Pregnancy***. Inseminars in Perinatology 2013; 37(4): 274-9.

12-Camous J, N'da A, Etienne-Julan M, Stéphan F. ***Anesthetic Management of Pregnant Women with Sickle Cell Disease—Effect on Postnatal Sickling Complications***. Can J Anesth 2008; 55(5): 276-83.

[Downloaded from jssu.ssu.ac.ir on 2026-11-25]

[DOI: 10.18502/ssu.v29i6.6989]

Journal of Shahid Sadoughi University of Medical Sciences
Vol 29| NO 6 | Sep 2021
Received: 15 Nov 2020
Accepted: 28 Fed 2021

A 24-Year-Old Woman First Diagnosed as a Sickle Cell Anemia during her Second Pregnancy: A Case Report

Fatemeh Mojallal Najar[1], Mohammad Reza Kazemi[†1], Ali Raee Ezzabadi[1]

Case Report

Introduction: Sickle cell anemia (SCA) is generally diagnosed in the early childhood and the disease is usually diagnosed in the first years of life by its clinical manifestations. The crises of this disease worsens during pregnancy. In this report, a 24-year-old pregnant woman with gestational age of 29 weeks and six days, $G_2P_2A_0L_1$, is presented. She complained of severe back and lower extremity pain. Considering the refractory pain, severe anemia, and absence of delivery process signs, further tests detected SCA for her. Preterm termination of pregnancy were performed by cesarean section regarding severe non-controlled pain, severe IUGR (intrauterine growth retardation), severe oligohydramnios, and previous caesarian section. A female baby was born with Apgar score of 8 and a birth weight of 1250 grams. Considering the high probability of vascular occlusion crisis and severe anemia associated with SCA during pregnancy, it is reasonable to seek sickle cells in all the pregnant patients with severe unexplained anemia or pain.

Keywords: Sickle Cell Anemia, Pregnancy, Pain, Preterm Labor, Prenatal Care.

Citation: Mojallal F, Kazemi M.R, Ezzabadi A.R. **A 24-Year-Old Woman First Diagnosed as a Sickle Cell Anemia during her Second Pregnancy: A Case Report.** J Shahid Sadoughi Uni Med Sci 2021; 29(6): 3779-84

[1]Department of Emergency Medicine, School of Medicine, Yazd University of Medical Sciences, Yazd, Iran.
***Corresponding author: Tel:** 09158844723**, email:** kazemim360@gmail.com

[Downloaded from jssu.ssu.ac.ir on 2026-11-25]

[DOI: 10.18502/ssu.v29i6.6989]