

مشاهده انواع دیورتیکول های اطراف آمپول واتر و مقایسه عوارض ERCP در آن ها

حسن سلمان روغنی^۱، محمدحسن روزگاری^{۲*}، محمود باغبانیان^۳

مقاله پژوهشی

مقدمه: دیورتیکول اطراف آمپول واتر یک بیرون زدگی مخاط و زیر مخاط همراه با بخشی از عضلات روده به خارج از دیواره روده می باشد. تغییر آناتومیک به دلیل وجود دیورتیکول، انجام کار درمانی (ERCP) Endoscopic retrograde cholangiopancreatography را با مشکل مواجه می کند. در این مطالعه هدف تقسیم بندی انواع دیورتیکول اطراف آمپول واتر و بررسی نقش آن بر روی میزان موفقیت و عوارض بعد از آن در مقایسه با افراد نرمال (فاقد دیورتیکول) می باشد.

روش بررسی: این مطالعه مقطعی تحلیلی است که بر روی ۱۲۶۰ بیمار با مشکل مجاری صفراوی که تحت ERCP قرار گرفته بودند انجام شد. بیماران با وجود دیورتیکول به عنوان گروه اول و بیماران بدون وجود دیورتیکول به عنوان گروه دوم در نظر گرفته شدند. در این مطالعه از نرم افزار SPSS Version 19 و تست های Chi-square و Students T.test به تناسب مورد استفاده شد.

نتایج: ۲۳۹ بیمار دیورتیکول اطراف پایی داشتند. میانگین سن شرکت کنندگان $68/9 \pm 10/3$ بود. در ۲۳۹ بیمار با دیورتیکول $48/2\%$ Type 1 = $37/6\%$ ، Type 2 = $5/1\%$ ، Type 3 = $9/1\%$ ، Type 4 = میزان موفقیت در تیپ ۱، 97% (p-value:0.003) بود. در افراد با تیپ ۳ کانولاسیون مشکل و میزان موفقیت کم، همراه با عوارض بیشتر داشتند.

نتیجه گیری: نوع دیورتیکول اطراف آمپول می تواند در پیش بینی میزان موفقیت و عوارض همراه با ERCP موثر باشد. شیوع دیورتیکول اطراف آمپول واتر در بیماران این مطالعه، بالا و حدود 20% می باشد.

واژه های کلیدی: آمپول واتر، ERCP، عوارض ERCP، دیورتیکول پری آمپول

ارجاع: سلمان روغنی حسن، روزگاری محمدحسن، باغبانیان محمود. مشاهده انواع دیورتیکول های اطراف آمپول واتر و مقایسه عوارض ERCP در آن ها. مجله علمی پژوهشی دانشگاه علوم پزشکی شهید صدوقی یزد ۱۳۹۹؛ ۲۸ (۵): ۸۹-۲۶۸.

۱- دانشیار، گروه داخلی، دانشگاه علوم پزشکی و خدمات بهداشتی درمانی شهید صدوقی یزد، یزد، ایران.

۲- دستیار فوق تخصص گوارش کبد بالغین، دانشگاه علوم پزشکی تهران، تهران، ایران.

۳- دانشیار، گروه داخلی، دانشگاه علوم پزشکی و خدمات بهداشتی درمانی شهید صدوقی یزد، یزد، ایران.

(نویسنده مسئول)؛ تلفن: ۰۹۱۳۱۵۸۰۲۵۷، پست الکترونیکی: md.hassan66@yahoo.com، صندوق پستی: ۸۹۱۶۸۸۸۱۳۴

مقدمه

دیورتیکول اطراف پاپی، یک بیرون زدگی مخاط و زیرمخاط و مقداری از عضلات جدار روده از دیواره روده بزرگ است (۱). اتیولوژی و پاتوژنز پیدایش آن مشخص نمی باشد (۲). قسمت دوم اثنی عشر شایع ترین محل پیدایش آن بوده و معمولاً در فاصله ۲ تا ۳ سانتی متری از آمپول واتر بوجود می آید. دیورتیکول در اطراف آمپول واتر با افزایش سن، افزایش می یابد (۳-۶) با پیدایش دیورتیکول شیوع سنگ در (common bile duct) CBD به صورت اولیه و یا ثانویه، افزایش می یابد (۷-۱۰) وجود دیورتیکول در اطراف پاپیلا، و تغییر آناتومی معمول روده باریک باعث پیدایش مشکل در انجام (Endoscopic Retrograde Cholangiopancreatography) ERCP می شود. در مطالعات انجام شده بین سال های ۱۹۸۰ تا ۱۹۹۰ میزان موفقیت انجام ERCP را در بیماران با وجود دیورتیکول پایین نشان داده است اما در مطالعات اخیر میزان موفقیت افزایش یافته است افزایش تجربه در انجام ERCP به افزایش میزان موفقیت در انجام ERCP در حضور دیورتیکول کمک می کند. در این مطالعه هدف تقسیم بندی انواع دیورتیکول اطراف آمپول واتر و نقش آن بر روی میزان موفقیت و عوارض بعد از آن در مقایسه با افراد نرمال (فاقد دیورتیکول) می باشد.

روش بررسی

این مطالعه یک مطالعه مقطعی تحلیلی است که بر روی بیماران مراجعه کننده به بخش گوارش و آندوسکوپی بیمارستان شهید صدوقی وابسته به دانشگاه علوم پزشکی شهید صدوقی یزد انجام شده است. (در این مطالعه بیماران با وجود دیورتیکول به عنوان گروه اول و بیماران بدون وجود دیورتیکول به عنوان گروه دوم در نظر گرفته شدند). این بیمارستان مهم ترین بیمارستان ارائه دهنده خدمات ERCP در سطح استان و از اصلی ترین بیمارستان پذیرنده بیماران ارجاعی از جنوب شرق ایران می باشد که سالانه بین ۴۵۰ تا ۵۰۰ ERCP، حجم کاری دارد. از دی ماه سال ۱۳۹۴ تا پایان آذر ماه سال ۱۳۹۷ تعداد ۱۲۶۰ بیمار نیازمند انجام ERCP وارد مطالعه شدند. در

همه بیماران دلیل قطعی برای انجام ERCP بر اساس شواهد بالینی (ایجاد تریاد شارکو یا پنتاد رینود)، آزمایشگاهی (لکوسیتوز همراه با افزایش آنزیم های کبدی)، سونوگرافی (شواهد دیلاتاسیون مجرای صفراوی مشترک) و یا (Magnetic Resonance Cholangiopancreatography (MRCP قبلی وجود داشت. فواید و عوارض انجام ERCP توضیح داده شد، رضایت کتبی از همه بیماران گرفته شد خصوصیات دموگرافیک، سوابق قبلی، وضعیت بیماران از نظر قلب و عروق و تحمل انجام بیهوشی، بر اساس شاخص های انجمن بیهوشی آمریکا ثبت گردید. همه ERCP توسط آندوسکوپیست های با تجربه بیش از ۱۰ سال در انجام ERCP و با دستگاه المپیوس مدل کاری بزرگ انجام شد جهت کانولاسیون انتخابی مجرای صفراوی مشترک از اسفنکترتوم با سه لومن استفاده شد و در موارد اشکال در کانولاسیون مجرای مشترک صفراوی از گایدوایر مخصوص استفاده و در موارد عدم موفقیت از PERCUTANAL FISTULOTOMY استفاده شد. وجود یا عدم وجود پاپیلا، محل پاپیلا در ارتباط با دیورتیکول، زمان صرف شده برای کانولاسیون، زمان کلی برای انجام ERCP یعنی زمان بین دیدن پاپیلا تا زمان خاتمه ERCP، زمان کانولاسیون یعنی زمان بین لحظه دیدن تماس کاتتر با پاپیلا تا لحظه خروج صفراوی غلیظ توسط ساکشن نمودن کاتتر و یا تزریق ماده حاجب و دیدن سیستم صفراوی با فلوروسکوپی. کانولاسیون مشکل، یعنی تلاش ناموفق با حذف زمان ۵ تا ۱۰ دقیقه و یا عدم موفقیت کانولاسیون با ۵ بار تلاش و یا بیش از یکبار وارد شدن در مجرای پانکراس تعریف و ثبت گردید. عوارض انجام ERCP با بررسی وضعیت عمومی بیمار تا ۲۴ ساعت بعد از انجام ERCP ثبت گردید. درد پایدار شکم با افزایش آمیلاز و لیپاز سرم بیش از ۳ برابر به عنوان پانکراتیت در نظر گرفته شد. وجود خونریزی بلافاصله بعد از اسفنکترتومی یا کاهش هماتوکریت ظرف ۲۴ ساعت حداقل ۲ gr/dl و یا وجود ملنا هماتمز و هماتوزی در نظر گرفته شد و ثبت گردید. درد شدید شکم با علائم خارج شدن ماده حاجب خوراکی به بیرون دستگاه گوارش با انجام CT SCAN یا بلع

بیمار پایپلا نرمال (گروه دوم) داشتند. از ۲۳۹ بیمار ۵۷٪ زن و ۴۳٪ مرد بودند. شیوع دیورتیکول در مردان و زنان اختلاف معنادار نداشت. متوسط سنی بیماران $68/9 \pm 10/3$ سال بود. بیماران دارای دیورتیکول اطراف پایپلا از نظر سنی مسن‌تر بودند این اختلاف معنی‌دار بود ($P=0/0001$). Precut fistulotomy در ۲۳ بیمار با دیورتیکول اطراف پایپی و در ۴۳ بیمار بدون دیورتیکول اطراف پایپی انجام شد (جدول ۲). پانکراتیت حاد در ۱۳ مورد از بیماران اتفاق افتاد که در بیماران با و بدون دیورتیکول اختلاف معنی‌دار نبود. در بیماران دارای دیورتیکول ۴۸/۲٪ (۱۱۵) بیمار تیپ (۱) ۹۰ بیمار ۳۶/۶٪ تیپ ۲، ۱۲ بیمار ۵/۱٪ تیپ (۳) و ۲۲ بیمار ۹/۱٪ تیپ ۴ دیورتیکول داشتند. کانولاسیون موفق در ۹۷٪ بیماران با دیورتیکول تیپ ۱، و در ۹۴٪ بیماران تیپ (۲) و در ۶۰٪ بیماران تیپ (۳) و در ۹۵٪ بیماران تیپ (۴) انجام شد. خونریزی در بیماران تیپ (۳) شایع‌تر از بقیه گروه‌ها بود (جدول ۳).

ماده گاستروگرافین به‌عنوان پرفوراسیون در نظر گرفته شد. وجود تب و لرز همراه با افزایش آنزیم‌های کبدی بدون شواهد بر پرفوراسیون و یا پانکراتیت به‌عنوان کلانثریت ثبت گردید.

تجزیه و تحلیل آماری

آنالیز آماری نتایج با استفاده از SPSS version 19 انجام شد. یافته‌های Categorical توسط تست‌های Chi-square و یافته‌های Continuous با استفاده از Students T-test تجزیه و تحلیل شد و $P < 0.05$ به‌عنوان اختلاف آماری با ارزش (Significant) در نظر گرفته شد.

ملاحظات اخلاقی

پروپوزال این تحقیق توسط دانشگاه علوم پزشکی شهید صدوقی یزد تایید شده است.

نتایج

یافته‌های دموگرافیک بیماران در جدول ۱ نمایش داده شده است. در طی مطالعه ۱۲۶۰ بیمار، بررسی ERCP شدند که ۲۳۹ بیمار دیورتیکول اطراف پایپی داشتند (گروه اول) و ۱۰۲۱

جدول ۱: مقایسه مشخصات دموگرافیک در دو گروه بیماران با وجود Prempullary diverticulum (گروه اول) و بدون وجود Prempullary diverticulum (گروه دوم)

P value	بیماران بدون Prempullary diverticulum ۱۰۲۱	بیماران با reampullary diverticulum ۲۳۹	تعداد کل
*.۰/۸۲۴	M(48%)۴۹۵/F(52%)۵۲۶	M (43%)۱۰۲/F(57%)۱۳۷	نسبت Male/Female
***.۰/۰۰۱	۵۶/۹_+۱۵/۸	۶۸/۹_+۹/۹	سن
*.۰/۴۲	۷۰۴ (/۶۹)	۱۸۱ (/۷۶)	سنگ CBD
*.۰/۷۲	۱۰	۲۲	شواهد بدخیمی
*.۰/۹	۳	۱۴	آسیب مجاری صفراوی بعد از کله‌سیستکتومی

* (chi square test)

* (T-test)

جدول ۲: مقایسه توزیع فراوانی امار مربوط به میزان موفقیت انجام ERCP در دو گروه بیماران با وجود Prempullary diverticulum (گروه اول) و بدون وجود Prempullary diverticulum (گروه دوم)

P value	بیماران بدون PAD	بیماران با PAD	ERCP ۹۹۴
-	N=1021(0/39%)3	N=239(0/8%) 2	عدم پیدا کردن پاپیلا
*.0/12	۹۸۰ (%.۹۶)	۲۱۷(% .۹۱)	کانولاسیون موفق
*.0/001	۱۴۲(% .۱۴)	۷۸(% .۳۳)	کانولاسیون مشکل
**0/001	۷_+۳/۱	۱۵/۸_+۷/۴	زمان کانولاسیون Mean ts
**0/02	۳۰_+۲/۵	۴۱_+۱۴	مدت زمان انجام Mean sd
*0/89	۴۳(% .۱۸)	۲۳(% .۱۰)	نیاز به Precut
*0/06	۹	۴	پانکراتیت
*0/07	۷	۳	خونریزی

* (chi square test)

*(T-test)

جدول ۳: تعیین و مقایسه میزان موفقیت انجام ERCP بر اساس نوع دیورتیکول اطراف آمپول واتر در گروه بیماران با وجود Prempullary diverticulum

P value	تیپ (۴)	تیپ (۳)	تیپ (۲)	تیپ (۱)	بیماران
	۲۲/۲۳۹ (%.۹/۱)	۱۲/۲۳۹ (%.۵/۱)	۹۰/۲۳۹ (%.۳۷/۶)	۱۱۲/۲۳۹ (%.۴۸/۲)	
*.0/003	٪.۹۵	٪.۶۰	٪.۹۴	(٪.۹۷)	کانولاسیون موفق
*.0/001	۱	۵	۶	۳	عدم کانولاسیون
*.0/001	۰	۲	۱	۱	کانولاسیون مشکل
*0/44	۱	۱	۱	۰	انجام پرکات
*0/76	۰	۱	۱	۱	پانکراتیت
*0/03	۰	۳	۱	۰	خونریزی
*0/47	۰	۱	۱	۱	کلاتریت
*	۰	۰	۰	۰	پرفوراسیون

* (chi square test)

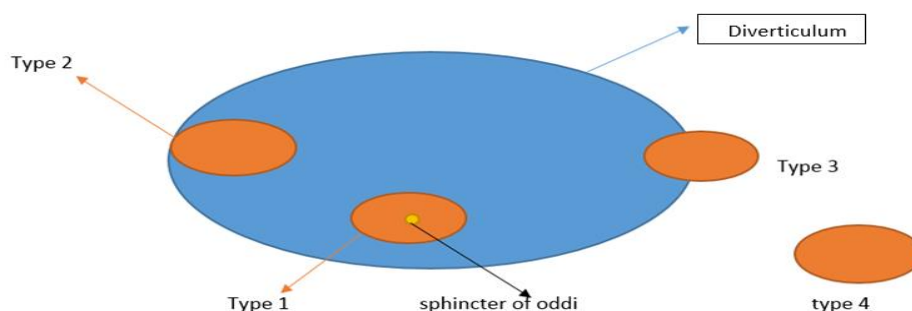
حضور دیورتیکول یک یافته غیرطبیعی در کنار پاپیلا می باشد اما تمام مشکلاتی که در ارتباط با دیورتیکول جهت انجام ERCP وجود دارد مرتبط با موقعیت پاپیلا نسبت به دیورتیکول می باشد (۱۹-۱۴) و لذا در این مطالعه موقعیت پاپیلا در حضور دیورتیکول تقسیم بندی شد (شکل ۱) در یک مطالعه Boix و همکاران PAD را در ۳۱٪ از بیماران گزارش نموده اند و دیورتیکول را به ۳ دسته تقسیم کردند. تیپ (۱) که ۱۶/۳٪ بیماران را تشکیل می داد پاپیلا در درون دیورتیکول و در تیپ (۲) پاپیلا در لبه دیورتیکول و ۱۰/۲٪ بیماران را تشکیل می داد در تیپ (۳) که پاپیلا نزدیک به دیورتیکول بود ۶/۵٪ بیماران را تشکیل می دهد (۲۰). اخیرا در یک مطالعه در مجله آندوسکوپی، محقق سعی نموده است تا تقسیم بندی جدیدی را

بحث

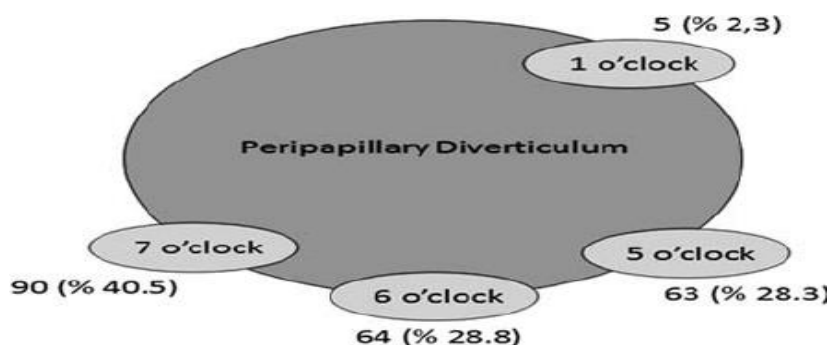
نتایج این مطالعه نشان داد که دیورتیکول اطراف پاپی در حدود ۲۰٪ بیماران، وجود دارد در یک مطالعه دکتر علیزاده و همکاران PAD را در ۶٪ بیماران نشان دادند (۱۱). دکتر ستوده منشاین مورد را در ۶/۹٪ بیماران معرفی نمود (۱۲) اگر چه متوسط سنی بیماران هر دو مطالعه یکی است ولیکن تنوع دیورتیکول PAD در مطالعه ها بسیار بالاتر می باشد در یک مطالعه دیگر در ایران سرکشیکیان و همکاران شیوع PAD را ۲۰٪ گزارش نموده اند که در مطالعه حال حاضر ۱۹/۹٪ می باشد (۱۳). در این مطالعه تلاش شد تا دیورتیکول اطراف آمپول واتر بر اساس موقعیت پاپیلا تقسیم بندی شود اگرچه

میزان موفقیت برای کانولاسیون مجرای صفراوی قابل قبول می‌باشد. تغییر آناتومیک بدلیل پیدایش PAD باعث تغییر و انحراف موقعیت اسفنگتر اودی (oddi) می‌شود در شرایط طبیعی موقعیت مجرای صفراوی و مجاری اصلی پانکراسی به ترتیب در ساعت ۱۱ و ۲ می‌باشد که این موقعیت در حضور دیورتیکول تغییر می‌یابد (۲۳) و همین امر باعث می‌شود که کانولاسیون مجرای مشترک صفراوی مشکل شود و از طرف دیگر پیدا کردن محل دقیق Intramural مجرای مشترک صفراوی مشکل شده و خطر عارضه‌دار شدن در موارد نیاز Precut Fistulotomy افزایش یابد. بنابراین در این بیماران سعی کردیم قبل از انجام Precut کانولاسیون را با استفاده از Slipperyguid wire و یا metal tip canula انجام دهیم. بیشترین مشکل در ارتباط با دیورتیکول اطراف پاپی در مورد تیپ سوم دیورتیکول است در این نوع سوراخ پاپیلا بر روی لبه دیورتیکول در سمت راست قرار دارد این نوع PAD، شایع نمی‌باشد ولیکن با میزان موفقیت کمتر و عوارض بیشتری برای انجام ERCP و اسکلتومی برخوردار است. تیپ چهارم PAD موردی است که در این بیماران، پاپیلا دیستال نسبت به دیورتیکول قرار دارد و میزان موفقیت ERCP و اسکلتومی در این بیماران قابل مقایسه با افراد بدون دیورتیکول می‌باشد.

ارائه بدهد اما به نظر می‌رسد این تقسیم‌بندی با توجه به تعداد بالای تقسیم‌بندی‌ها، گیج کننده می‌باشد (۲۱). در تقسیم‌بندی این مطالعه علاوه بر انواع قبلی یک تیپ دیگر به تقسیم‌بندی اضافه شده است و آن تیپ، نوعی است که دیورتیکول پاپیلا بر روی لبه چپ دیورتیکول اصلی قرار گرفته است و به نظر این نوع دیورتیکول شباهت به نوعی از دیورتیکول است که kuran و همکاران موفقیت آن را در ساعت (۱) دیورتیکول دانسته است (شکل ۲) (۲۳). این نوع از دیورتیکول در مطالعه ما از درصد بالایی از عدم کانولاسیون برخوردار می‌باشد و به دلیل موقعیت آناتومی آن انجام Precutfistulotomy بسیار با اشکال همراه می‌باشد. مطالعه حال حاضر نشان داد که تیپ (۱) دیورتیکول در بیماران مورد مطالعه که پاپیلا در درون دیورتیکول با فاصله کم از لبه دیورتیکول و تقریباً در وسط دیورتیکول قرار گرفته است و شایع‌ترین نوع در مطالعه حال حاضر می‌باشد از میزان کانولاسیون بسیار بالا برخوردار بود. بطوریکه حتی میزان کانولاسیون این گروه از بیماران از بیماران بدون PAD بالاتر می‌باشد. تیپ (۲) دیورتیکول در مطالعه که شیوع آن با فاصله کمی از نوع (۱) در ۳۸٪ بیماران وجود دارد. در این نوع پاپیلا در لبه دیورتیکول در سمت راست می‌باشد در این نوع اگرچه مدت زمان کانولاسیون نسبت به نوع یک بیشتر می‌باشد ولیکن



شکل ۱: تقسیم‌بندی انواع موقعیت پاپیلا در حضور دیورتیکول اطراف امپول واتر



شکل ۲: تقسیم‌بندی انواع موقعیت پاپیلا در حضور دیورتیکول اطراف آمپول واتر در مطالعه ERKAN و همکاران

سپاس‌گزاری

از تمامی عوامل و عناصر دخیل و همکاری که در جمع‌آوری داده‌ها نقش داشته‌اند، تشکر می‌شود. این مطالعه حاصل کار تحقیقاتی بوده است.

حامی مالی: ندارد

تعارض در منافع: وجود ندارد

نتیجه‌گیری

با توجه به وجود PAD و بروز در ۲۰٪ از بیماران این مطالعه، شیوع این عارضه در جمعیت مورد مطالعه بالا است. بر اساس نتایج مطالعه حال حاضر چهار نوع دیورتیکول اطراف آمپول واتر وجود دارد. تقسیم‌بندی نوع دیورتیکول اطراف پاپی می‌تواند در پیش‌گویی موفقیت انجام ERCP و هم‌چنین در پیش‌گویی عوارض ناشی از ERCP موثر باشد.

References:

- 1- Afridi SA, Fichtenbaum CJ, Taubin H. *Review of Duodenal Diverticula*. Am J Gastroenterol 1991; 86: 935-8.
- 2- Tyagi P, Sharma P, Sharma BC, Puri AS. *Periampullary Diverticula and Technical Success of Endoscopic Retrograde Cholangiopancreatography*. Surg Endosc 2009; 23: 1342-5.
- 3- Lobo DN, Balfour TW, Iftikhar SY, Rowlands BJ. *Periampullary Diverticula and Pancreaticobiliary Disease*. Br J Surg 1999; 86(5): 588-97.
- 4- Kimura W, Nagai H, Kuroda A. *No Significant Correlation between Histologic Changes of the Papilla of Vater and Juxtapapillary Diverticulum*. Scand J Gastroenterol 1992; 27(11): 951-56.
- 5- Osnes M, Lotveit T, Larson S. *Duodenal Diverticula and Their Relationship to Age, Sex, and Biliary Calculi*. Scand J Gastroenterol 1981; 16(1): 103-7.
- 6- SheMesh E, Friedman E, Czerniak A, Bat L. *The Association of Biliary and Pancreatic Anomalies with Periampullary Duodenal Diverticula. Correlation with Clinical Presentations*. Arch Surg 1987; 122(9): 1055-57.
- 7- Leinkram C, Roberts-Thompson IC, Kume GA. *Juxtapapillary Diverticula: Association with Gallstones and Pancreatitis*. Med J Aust 1980; 1: 20910.
- 8- Lotveit T, Osnes M, Larson S. *Recurrent Biliary Calculi: Duodenal Diverticula as a Predisposing Factor*. Ann Surg 1982; 196(1): 30-2.

- 9-Egawa N, Kamisawa T, Tu Y, Sakaki N, Tsuruta K, Okamoto A. *The Role of Juxtapapillary Duodenal Diverticulum in the Formation of Gallbladder Stones*. Hepatogastroenterology 1998; 45(22): 917-20.
- 10-Egawa N, Anjiki H, Takuma K, Terumi Kamisawa. *Juxtapapillary Duodenal Diverticula and Pancreatobiliary Disease*. Dig Surg 2010; 27(2): 105-9.
- 11-Alizadeh A, Afzali E, Shahnazi A, Mousavi M, zafarDoagoo S, Mirsattari D, et al. *ERCP Features and Outcome in Patients with Periapillary Duodenal Diverticulum*. Hindawi Publishing Corporation. ISRN Gastroenterology 2013; 2013: 217261.
- 12-Sotoudehmanesh A, Mokhlesi F, Khatibian M, Charmahali B, Kolahdoozan V. *Impact of Juxtapapillary Duodenal Diverticula on ERCP Complications*. Govareh 2011; 15(4): 271-75.
- 13-Sarkeshikian S, Hormati A, Ghadir M, PezeshkiModares M, Alami F. *Periapillary Duodenal Diverticula in Patient with Dyspepsia*. Govareh 2017; 1150: 52-61.
- 14-Kirk AP, Summerfield JA. *Incidence and Significance of Juxtapapillary Diverticula at Endoscopic Retrograde Cholangiopancreatography*. Digestion 1980; 20: 31-5.
- 15-Chang-Chien CS. *Do Juxtapapillary Diverticula of the Duodenum Interfere with Cannulation at Endoscopic Retrograde Cholangiopancreatography? A prospective study*. Gastrointest Endosc 1987; 33(4): 298-300.
- 16-Tham TC, Kelly M. *Association of Periapillary Duodenal Diverticula with Bile Duct Stones and with Technical Success of Endoscopic Retrograde Cholangiopancreatography*. Endoscopy 2004; 36(12): 1050-53.
- 17-Cotton PB, Lehman G, Vennes J, Geenen JE, Russell RC, Meyers WC, et al. *Endoscopic Sphincterotomy Complications and their Management: An Attempt at Consensus*. Gastrointest Endosc 1991; 37(3): 383-91.
- 18-Katsinelos P, Lazaraki G, Chatzimavroudis G, Gkagkalis S, Vasiliadis I, Papaenthimiou A, et al. *Risk Factors for Therapeutic ERCP-Related Complications: An Analysis of 2,715 Cases Performed by a Single Endoscopist*. Ann Gastroenterol 2014; 27(1): 65-72.
- 19-Tyagi P, Sharma P, Sharma BC, Puri AS. *Periapillary Diverticula and Technical Success of Endoscopic Retrograde Cholangiopancreatography*. Surg Endosc 2009; 23(6): 1342-45.
- 20-Boix J, Lorenzo-Zúñiga V, Añaños F, Domènech E, Morillas RM, Gassull MA. *Impact of Periapillary Duodenal Diverticula at Endoscopic Retrograde Cholangiopancreatography: A Proposed Classification of Periapillary Duodenal Diverticula*. Surg Laparosc Endosc Percutan Tech 2006; 16(4): 208-11.
- 21-Kuran S, Parlak E, Oguz D, Cicek B, Disibeyaz B, Sahin B. *Endoscopic Sphincterotomy- Induced Hemorrhage: Treatment with Heat Probe*. Gastrointest Endosc 2006; 63(3): 506-11.

Proposed Classification of Periapillary Diverticulum and its Role on Performing ERCP and Post ERCP Complication

Hasan Salmanroghani¹, Mohammad Hassan Rouzegari^{1,2}, Mahmud Baghbanian³

Original Article

Introduction: Duodenal diverticula are pouches of the mucosa, submucosa, and scattered muscle cells that extend through the intestinal wall. In this study, we aimed to classify the papilla position according to presence of PAD and evaluate the impact of papilla position on the success rate and post ERCP complication in the patients with PAD.

Methods: This cross-sectional study was performed on 1260 patients with bile duct problems underwent ERCP. Patients with diverticulum were considered as the first group and the patients without diverticulum as the second group. In this study, SPSS Version 18 software, Chi-square and Students T-test were used, respectively.

Results: 239 patients had peripheral diverticula. The mean age of participants was 68.9 ± 10.3 . In 239 patients with diverticulum Type 1=48.2%, Type 2 =37.6%, Type 3 =5.1%, Type 4 =9.1% the success rate in Type 1 was 97% (p-value: 0.003). In the patients with type 3, the cannulation was difficult and had a low success rate, with more complications.

Conclusion: Classification of PAD can predict success rate in the patients with PDA, and can predict post ERCP complication rates.

Keywords: Periapillary diverticulum.ERCP, Ercpcomplication. Ampulla of Vater.

Citation: Salman roghani H, Rouzegari MH, Baghbanian M. **Proposed Classification of Periapillary Diverticulum and its Role on Performing ERCP and Post ERCP Complication** J Shahid Sadoughi Uni Med Sci 2020; 28(5): 2681-89

^{1,3}Shahid Sadoughi University of Medical Sciences, Yazd, Iran

²Tehran University of Medical Sciences, Tehran, Iran.

*Corresponding author: Tel: 09131580257 , email: md.hassan66@yahoo.com