

زخم‌پوش‌های مدرن و کاربرد آنها

ملیحه یعقوبی^{*}، معصومه نصراله زاده^۲، فاطمه عسجدی^۳

مقاله مروری

مقدمه: بهبود زخم فرآیند پیچیده و پویایی است که تسریع و ارتقاء آن نیاز به آماده‌سازی یک محیط مناسب دارد. زخم‌پوش یکی از مهمترین عوامل خارجی مؤثر در فرآیند بهبود زخم است. با پیشرفت تکنولوژی، بیش از ۱۰۰۰ نوع از زخم‌پوش‌های مدرن توسعه یافته‌اند. در این مطالعه، ابتدا مراحل بهبود زخم و ویژگی‌های زخم‌پوش مطلوب و مناسب ارائه شده است و سپس انواع زخم‌پوش‌ها و کاربردهای آن بررسی شده است. زخم‌پوش‌ها یا بر پایه مواد طبیعی و یا بر پایه مواد سنتزی و شیمیایی ساخته می‌شوند. زخم‌پوش‌های مدرن علاوه بر نقش پوششی و محافظتی، با بستر زخم تعاملات شیمیایی و فیزیکی دارند. آن‌ها حامل آنتی‌بیوتیک‌ها، داروها و نانوذرات بوده و در حفظ رطوبت و یا رطوبت‌دهی به زخم نقش مهمی دارند که تمامی این عوامل می‌تواند فرآیند بهبود زخم را تسهیل نماید. این مطالعه با ارائه اطلاعات جامعی در خصوص انواع زخم‌پوش‌های مدرن و مزایا و معایب آن‌ها، درمانگر را در انتخاب درست زخم‌پوش مناسب یاری خواهد رساند.

واژه‌های کلیدی: مراحل بهبود زخم، زخم‌پوش، ضد میکروب، زیست فعال، نانو ذره

ارجاع: یعقوبی ملیحه، نصراله‌زاده معصومه، عسجدی فاطمه. زخم‌پوش‌های مدرن و کاربرد آن‌ها. مجله علمی پژوهشی دانشگاه علوم پزشکی شهید صدوقی یزد ۱۳۹۸؛ ۲۷ (۶): ۵۵-۱۶۳۸.

۱- استادیار، مهندسی شیمی، دانشکده فنی، دانشگاه زنجان، زنجان، ایران

۲- دکتر، دفتر مالکیت فکری، پژوهشگاه پلیمر و پتروشیمی ایران، تهران، ایران

۳- استادیار، مهندسی مواد، دانشکده فنی، دانشگاه زنجان، زنجان، ایران

* (نویسنده مسئول): تلفن: ۰۹۱۲۶۴۱۴۵۴۱، پست الکترونیکی: myaghoobi@znu.ac.ir، صندوق پستی: ۳۸۷۹۱-۴۵۳۷۱

به وجود آمد و آنتی‌بیوتیک‌ها برای کنترل عفونت و کاهش مرگ‌ومیر معرفی شدند. زخم‌پوش‌های مدرن در قرن بیست‌ویکم توسعه پیدا کردند تا بتوانند عملکرد بهبود زخم را علاوه بر نقش پوشش‌دهی، تسهیل نمایند (۷،۸). هنگامی که زخم پوشش داده می‌شود، بسته به نوع زخم‌پوش به کار رفته، به‌طور مداوم در معرض پروتئینازها، عوامل شیمیایی، عوامل مکمل و رشد قرار می‌گیرد که این عوامل در زخم بدون پوشش از بین می‌روند. بنابراین در اواخر قرن بیستم، تولید پانسمان انسدادی برای محافظت و ایجاد محیط مرطوب برای زخم، آغاز شد. این زخم‌پوش‌ها به گسترش یا توسعه مجدد سریع اپی‌تلیال و سنتز کلاژن کمک می‌کنند و با ایجاد شرایط هیپوکسی در بستر زخم، باعث ایجاد آنژیوژنز می‌شوند. همچنین PH بستر زخم را کاهش داده که منجر به کاهش عفونت زخم می‌شوند (۹). هدف از این مطالعه ارائه اطلاعات جامعی از انواع زخم‌پوش‌ها بوده است تا خواننده بتواند دانش نسبی در این زمینه کسب کرده و در طراحی زخم‌پوش‌ها به‌کار گیرد. همچنین بتواند ارتباطی بین نوع زخم و انتخاب زخم‌پوش برقرار کند. به همین منظور، تقریباً تحقیقات انجام شده در ده سال اخیر جمع‌آوری شده است. همچنین تلاش بر این بوده تا از مقالات جدید منتشر شده در این زمینه استفاده شود. همان‌طور که در مراجع نیز دیده می‌شود، تقریباً ۵۰ درصد مقالات از سال ۲۰۱۵ به بعد می‌باشد. در ساختار این مطالعه، ابتدا با مراحل بهبود زخم، عوامل مؤثر بر بهبود زخم و ویژگی‌های یک زخم‌پوش ایده‌آل آشنا خواهیم شد. در ادامه، انواع زخم‌پوش‌ها، ترکیبات و مواد مورد استفاده در ساختار آن‌ها، و در نهایت پیشرفت‌ها و تحقیقات اخیر انجام شده در این زمینه بررسی خواهد شد.

۲- مراحل بهبود زخم

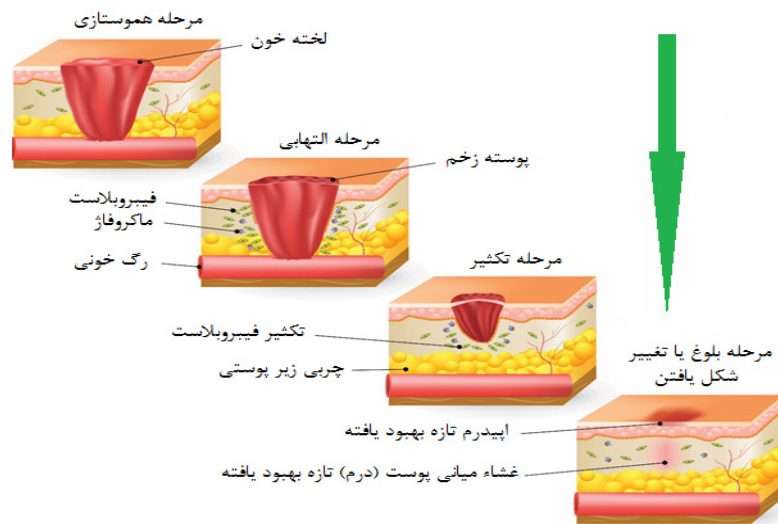
مراحل بهبود زخم و فرآیندهایی که در طی آن رخ می‌دهد، به‌عنوان اولین عامل مهم در طراحی زخم‌پوش‌ها، بسیار حائز اهمیت است. بدن انسان یک ماشین پیچیده و جالب توجه است که فرآیندهای مختلف انجام شده توسط سلول‌ها، به‌عنوان اجزای محرک آن به‌حساب می‌آیند. فرآیند پویای ترمیم زخم،

مراقبت و مدیریت زخم به ویژه در بیمارانی که تحت عمل جراحی قرار گرفته‌اند، از وظایف حوزه پرستاری شناخته می‌شود. بنابراین بسیاری از پزشکان در خصوص مراقبت از زخم، آموزش‌های لازم را ندیده و اطلاعات جامعی در خصوص پاتوفیزیولوژی زخم، نحوه پانسمان کردن و یا محدوده عملکرد پانسمان ندارند (۱). یک زخم به‌عنوان یک اختلال در پیوستگی پوشش اپی‌تلیال پوست یا غشاء مخاطی، ناشی از آسیب فیزیکی و حرارتی تعریف می‌شود. با توجه به مدت زمان و ماهیت روند بهبودی، زخم به‌عنوان حاد و مزمن طبقه‌بندی می‌شود (۲،۳). زخم حاد به زخمی گفته می‌شود که در آن لایه‌های پوست صدمه می‌بیند و با توجه به اندازه، عمق و میزان آسیب در لایه اپیدرم (لایه خارجی پوست) و درم (لایه دوم زیر لایه خارجی)، معمولاً طی ۸ تا ۱۲ هفته قابل درمان است. زخم‌های ایجاد شده در بریدگی‌ها، جراحی‌ها و تصادفات جزء زخم‌های حاد محسوب می‌شوند (۴). زخم‌های مزمن به زخم‌هایی اطلاق می‌شود که در مراحل عادی بهبود پیشرفت نمی‌کنند و نمی‌توانند به‌طور مرتب و به موقع ترمیم شوند. زخم‌های مزمن به‌طور کلی ناشی از زخم فشاری یا دکوبیت (زخم بستر)، زخم پا و سوختگی است (۵).

مراقبت صحیح از زخم، چه اینکه یک برش جزئی باشد و یا یک برش بزرگ، یک فرآیند مهم است. بخشی از این فرآیند، انتخاب زخم‌پوش است. زخم‌پوش‌ها در تماس با زخم هستند و این متفاوت از باندی است که زخم‌پوش را در جای خود نگه می‌دارد. در طول تاریخ، طیف وسیعی از انواع زخم‌پوش‌های مرطوب و خشک برای زخم‌های مختلفی که نیاز به تخلیه، پاک کردن و ضدعفونی کردن داشتند، مورد استفاده قرار گرفته‌اند. در سال ۱۶۰۰ قبل از میلاد، نوارهای کتانی خیس شده در روغن یا گریس پوشانده شده با گچ به منظور بستن زخم استفاده می‌شد. همچنین آن‌ها قبل از پانسمان با عسل یا رزین، زخم را با آب یا شیر تمیز می‌کردند. آن‌ها از پشم جوشانده شده در آب به‌عنوان یک بانداژ استفاده می‌کردند (۶). در قرن نوزدهم یک پیشرفت عمده در تکنیک ضدعفونی کردن

زخم و موارد دیگر بستگی دارد. زمانی که پوست آسیب می‌بیند بدن مجموعه‌ای از وقایع خودکار را برای ترمیم بافت آسیب دیده به راه می‌اندازد. این وقایع یا مراحل بهبود به صورت چهار مرحله آبخاری بهم متصل بوده و هم‌پوشانی دارند. این چهار مرحله عبارتند از: هموستازی، التهابی، تکثیری و تغییر شکل که در ادامه توضیح داده می‌شود. مراحل بهبود زخم در شکل ۱ نمایش داده شده است. ارتقاء این مراحل به نوع زخم، شرایط پاتولوژیکی آن و نوع مواد زخم‌پوش بستگی دارد (۱۲، ۱۳).

مثال بزرگی از چگونگی ترمیم و بازیافت بافت‌ها توسط سامانه‌های متفاوت بدن به همراه محصولات مراقبتی زخم است. بهبود زخم در بیماران مختلف، بسته به نوع زخم، روند زمانی متفاوتی را طی می‌کند. با این وجود، مراحل بهبود زخم در اکثر افراد مشابه است. در حالت کلی زخم‌های کوچک زمان بهبود کمتری نیاز دارند و زخم‌های عمیق‌تر نیازمند زمان و مراقبت بیشتری برای بهبودی کامل هستند (۱۱، ۱۰). فرآیند ترمیم یا بهبود کامل زخم به عوامل زیادی مانند: زخم‌پوش‌ها، توجه و مراقبتی که صرف زخم می‌شود، منشاء



شکل ۱: مراحل بهبود زخم (۱۴).

نموده و خوشه‌های پلاکت را برای یک دلمه پایدار تقویت می‌کند (۱۵، ۱۶).

۲-۲- مرحله التهابی

فاز دوم، مرحله دفاعی یا التهابی نامیده می‌شود که با درد تورمی و قرمزی همراه است. با وجود اینکه از لحاظ فیزیکی ناخوشایند است اما خیلی مهم است زیرا مانع آلودگی شده و خونریزی را کنترل می‌کند. این فاز در تخریب باکتری‌ها و حذف بقایا و به‌طور اساسی در آماده‌سازی بستر زخم برای رشد بافت جدید تمرکز دارد. در این مرحله گلبول‌های سفید خونی که نوتروفیل نامیده می‌شوند وارد زخم شده تا باکتری‌ها را نابود

۲-۱- مرحله هموستازی

مرحله یا فاز هموستازی، فاز اولیه بهبود در زخمی است که شروع به خونریزی نموده است و هدف از آن متوقف کردن خونریزی است. در این مرحله، بدن سامانه اضطراری ترمیم، یعنی سامانه خون‌بندی را فعال می‌کند و رگ‌های خونی منقبض می‌شوند تا جریان خون را متوقف کنند و یک دلمه برای بند آوردن خون تشکیل می‌دهد. در مدت این فرآیند، پلاکت‌ها در تماس با کلاژن قرار می‌گیرند که منجر به فعال سازی و تراکم می‌شود. آنزیم ترومبین (Thrombin) که محور فرآیند محسوب می‌شود، تشکیل یک روزنه فیبرین را آغاز

۳- عوامل مؤثر در بهبودی زخم

بهبود زخم نتیجه تعاملات بین سایتوکاین‌ها، عوامل رشد، خون و شبکه خارج سلولی است. سایتوکاین‌ها با روش‌های مختلفی نظیر تحریک تولید اجزای غشاء پایه‌ای، پیشگیری از آبرگیری بدن، افزایش التهاب و ایجاد بافت دانه‌دار، موجب ارتقاء بهبود زخم می‌شوند. این روند بهبود زخم به عوامل مختلف موضعی و سیستمی وابسته است (۲۲). برخی از عوامل موضعی عبارتند از: هیپوترمی (کم بودن غیر طبیعی حرارت بدن)، درد، عفونت، خون‌رسانی کامل و اکسیژن‌رسانی بافت که به طور مستقیم بر خصوصیات زخم تأثیر می‌گذارد. و از عوامل سیستمی می‌توان به استرس، سن، هورمون‌های جنسی، بیماری‌هایی مانند دیابت، چاقی، سرطان و ایدز، سیگاری بودن فرد و تکنیک جراحی اشاره نمود (۲۳، ۲۲).

۴- زخم‌پوش‌ها و انواع طبقه‌بندی آنها

انتخاب مناسب یک زخم‌پوش، به مشخصات زخم، اطلاعات بدست آمده از زخم و نوع زخم‌پوش‌های در دسترس بستگی دارد (۱). زخم‌پوش‌ها را می‌توان براساس معیارهای مختلفی، طبقه‌بندی نمود. در ادامه به برخی از این دسته‌بندی‌ها اشاره شده است.

۴-۱ طبقه‌بندی زخم‌پوش‌ها براساس کاربرد

زخم‌پوش‌ها را می‌توان بر حسب کاربرد و موارد استفاده به دو گروه اصلی تقسیم بندی نمود (۲۴):

- زخم‌پوش‌هایی با کاربرد کوتاه‌مدت: این نوع زخم‌پوش‌ها در بازه‌های زمانی منظم نیاز به تعویض دارند.
- زخم‌پوش‌های طولانی‌مدت و یا جانشین پوست: این نوع زخم‌پوش‌ها شامل دو دسته هستند:
الف) موقتی: این نوع زخم‌پوش‌ها بر روی زخم تازه و کمی قطور استفاده می‌شوند و تا زمانی‌که بهبودی کامل شود روی زخم می‌مانند.

ب) شبه پایا: این نوع زخم‌پوش‌ها روی زخم‌های کاملاً قطور استفاده می‌شوند تا زمانی‌که زخم بهبود یابد.

۴-۲ طبقه‌بندی زخم‌پوش‌ها بر اساس مواد استفاده شده در ساخت

کندند. این سلول‌ها عوامل رشد و پروتئین‌ها را ترشح نموده، سلول‌های سامانه ایمنی را جذب زخم کرده و فرآیند بهبود بافت را تسهیل می‌نمایند. این فاز معمولاً ۴ تا ۶ روز طول می‌کشد و اغلب با اریتما (Erythema) (قرمز شدن پوست)، ادما (تورم)، حرارت و درد است (۱۷، ۱۸).

۳-۲- مرحله تکثیری

به محض تمیز شدن، زخم وارد این فاز می‌شود و تمایل به پوشش‌دهی و پرکردن دارد. فاز تکثیری با سه مرحله مجزا مشخص می‌شود: (۱) پرکردن زخم، (۲) فشردگی لبه‌های زخم، (۳) پوشش‌دهی زخم (اپی‌تلیالی‌زاسیون). در مدت مرحله اول، بافت دانه‌ای قرمز عمیق، بستر زخم را با بافت پیوندی پر می‌کند و رگ‌های خونی جدید تشکیل می‌شود. برای اینکه بافت دانه‌ای تشکیل شود ضروری است که رگ‌های خونی اکسیژن و مواد مغذی کافی دریافت کنند. بافت تازه تشکیل شده ترکیبی از شبکه خارج سلولی و کلاژن است که اجازه توسعه شبکه جدید رگ‌های خونی را برای جایگزینی بافت آسیب دیده می‌دهد. در مدت فشردگی، لبه‌های زخم منقبض شده و به سمت مرکز زخم کشیده می‌شوند. در مرحله سوم، سلول‌های اپی‌تلیال از بستر یا لبه‌های زخم بلند شده و شروع به مهاجرت در عرض بستر زخم کرده تا اینکه زخم با اپی‌تلیال پوشش داده شود. فاز تکثیری معمولاً از ۴ تا ۲۴ روز طول می‌کشد (۱۹).

۴-۲- مرحله بلوغ یا تغییر شکل و ساختار

مرحله بلوغ، آخرین مرحله بهبود زخم است. در این مرحله، بافت جدید تشکیل شده به کندی استحکام و انعطاف‌پذیری خود را بدست می‌آورد. در این مرحله کلاژن تغییر شکل داده و زخم کاملاً بسته می‌شود. به همین دلیل به این مرحله، مرحله تغییر شکل و ساختار نیز گفته می‌شود. سلول‌هایی که برای ترمیم زخم مورد استفاده قرار می‌گیرند و دیگر مورد نیاز نیست، توسط آپوپتوز یا مرگ سلولی برنامه‌ریزی شده جایگزین می‌شوند. معمولاً تغییر شکل یا بلوغ بعد از ۲۱ روز اتفاق افتاده و می‌تواند تا یک سال و یا حتی بیشتر ادامه داشته باشد و از زخمی به زخم دیگر متفاوت است (۲۱، ۲۰).

بستر زخم تعامل دارند تا محیط مطلوب را در سطح مشترک زخم‌پوش و زخم فراهم کنند. این نوع زخم‌پوش‌ها مانند فیلم‌های پلیمری یا فوم‌ها شفاف بوده و نسبت به بخار آب و اکسیژن نفوذپذیر هستند. این نوع زخم‌پوش‌ها علاوه بر تأمین رطوبت زخم، فرآیند بهبود آن را نیز تسریع می‌نمایند. موادی مانند هیالورونیک اسید (HA-Hyaluronic acid)، هیدروژل‌ها و پوشش‌های فومی در این دسته قرار می‌گیرند که نسبت به نفوذ باکتری‌ها به محیط زخم، مانند سد عمل می‌کنند (۲۷).

- زخم‌پوش‌های زیست فعال: این نوع زخم‌پوش‌ها یا به‌طور ذاتی موجب بهبود زخم می‌شوند و یا حامل یک ماده فعال زیستی (کورکومین، آلوئه‌ورا یا دیگر مواد) هستند که با رهایش آن ماده به محیط زخم، موجب تسریع در روند بهبود زخم می‌شوند. زخم‌پوش‌هایی بر پایه آلژینات (۲۸)، کلاژن، الاستین و کیتوسان جزء این دسته قرار می‌گیرند (۲۹،۳۰).

با توجه به آنچه که گفته شد، در منابع مختلف، بر اساس نوع نگرش محقق و نوع رویکرد به زخم‌پوش می‌توان دسته‌بندی‌های متفاوتی را برای زخم‌پوش‌ها مشاهده کرد. نکته مهم و قابل توجه، کاربرد هر یک از زخم‌پوش‌ها است که یک پزشک با توجه به تشخیص نوع زخم می‌تواند یک زخم‌پوش مطلوب را برای بیمار تجویز نماید.

۴-۴- خواص زخم‌پوش‌های مطلوب یا ایده‌ال

یک زخم‌پوش زمانی ایده‌ال و مطلوب است که بتواند محیط فیزیولوژیک مناسب را برای زخم فراهم آورد. در انتخاب یک زخم‌پوش مناسب چهار اصل اساسی باید در نظر گرفته شود:

۱- هیدراتاسیون یا همان رطوبت‌دهی در زخم‌های خشک و یا در حال خشک شدن؛

۲- جذب تراوشات در زخم‌های دارای تراوشات و خونابه؛

۳- نیاز به تخلیه و تمیزسازی در زخم‌های دارای بافت مرده یا ذرات متلاشی شده و

۴- درمان با عامل آنتی‌بیوتیکی مناسب در زخم‌های عفونی و آلوده (۳۱).

جدول ۱ ویژگی‌های یک زخم‌پوش مطلوب را نشان می‌دهد. زخم‌پوش‌های زیادی در بازار وجود دارد ولی برای داشتن یک

• زخم‌پوش‌ها بر اساس ماده استفاده شده در آن‌ها به سه دسته زیر تقسیم می‌شوند (۲۵):

• زخم‌پوش‌های زیستی (طبیعی): شبه‌پوست‌ها (Alloskins) و پوست خوک زخم‌پوش‌های زیستی هستند که معمولاً به‌طور کلینیکی استفاده می‌شوند، اما معایبی هم‌چون مواد مغذی محدود، فعالیت آنتی‌ژنی بالا، چسبندگی ضعیف و خطر همزمان آلودگی نیز دارند.

• زخم‌پوش‌های شیمیایی (سنتزی): این نوع زخم‌پوش‌های زمان ماندگاری طولانی دارند و تقریباً هیچ‌گونه خطر انتقال پاتوژن‌ها را ندارند.

• زخم‌پوش‌های قراردادی یا متداول (زیستی-شیمیایی): این نوع زخم‌پوش‌ها دو لایه هستند و شامل یک پلیمر و یک ماده زیستی می‌باشند.

زخم‌پوش‌های ذکر شده در بالا، به‌طور متناوب در درمان‌های کلینیکی مورد استفاده قرار می‌گیرند؛ اما هیچ یک از آن‌ها بدون عیب نمی‌باشند. در هر یک از این دسته‌ها، زخم‌پوش‌ها را می‌توان به صورت زیر نیز مجزا کرد (۲۴):

• زخم‌پوش‌های اولی: زخم‌پوشی که به‌طور فیزیکی با بستر زخم در تماس است.

• زخم‌پوش‌های ثانویه: زخم‌پوشی که زخم‌پوش اولیه را می‌پوشاند.

• زخم‌پوش‌های جزیره‌ای: زخم‌پوشی که از یک جزء جاذب که با یک بخش چسبنده احاطه شده، ساخته شده است.

۳-۴ طبقه بندی زخم‌پوش‌ها براساس ارتباط زخم‌پوش با زخم علاوه بر تقسیم‌بندی‌ها و یا طبقه‌بندی‌های ذکر شده، زخم‌پوش‌ها را می‌توان بر اساس چگونگی ارتباط زخم‌پوش با زخم، به سه دسته اصلی تقسیم کرد:

- زخم‌پوش منفعل (Passive) یا خنثی: محصولات ساده مانند گازها و پارچه‌ها در این دسته قرار می‌گیرند. این نوع زخم‌پوش‌ها هیچ تأثیر مستقیمی به جز حفاظت از زخم را بر عهده ندارند (۲۶).

- زخم‌پوش فعال یا تعاملی (Interactive): بیشتر زخم‌پوش‌های مدرن، زخم‌پوش‌های تعاملی هستند. زیرا آن‌ها با

انتخاب مناسب، درک کاملی از مدیریت و مراقبت از زخم ضروری است و هدف استفاده از زخم‌پوش‌های تعاملی و زیست فعال (همه انواع زخم‌پوش‌ها اعم از ساده و پیشرفته)، بهبود زخم و نزدیک نمودن فرآیند بهبود به حالت ایده‌آل است. در ادامه برخی از انواع زخم‌پوش‌های موجود در بازار و خواص آنها شرح داده شده است.

جدول ۱: ویژگی‌های یک زخم‌پوش ایده‌آل (۳۲،۳۳)

ویژگی‌های یک زخم‌پوش ایده‌آل

یک محیط گرم، مرطوب و تمیز ایجاد کند

در صورت خشکی یا خشک شدن زخم، رطوبت‌رسانی نماید

ترشحات و تراوشات اضافی را حذف کند

از خشک شدن زخم جلوگیری کرده و در مقابل ضربه آسیب‌پذیر نباشد

حفاظت از محیط اطراف زخم را بر عهده محیا کند

نسبت به تبادل گازها نفوذپذیر باشد

نسبت به باکتری‌ها نفوذناپذیر باشد

عاری از ذرات سمی و محرک باشد

رهایش ذرات یا الیاف غیرزیست‌تخریب‌پذیر را نداشته باشد

قابلیت تبدیل به شکل زخم را داشته باشد

کمترین درد را حین کاربرد و حذف آن داشته باشد

استفاده از آن راحت باشد

کم‌هزینه باشد

پوشش زخم، به دلیل شفاف بودن فیلم امکان‌پذیر است. از این رو، این زخم‌پوش برای زخمی که در آن لایه اپی‌تلیال در حال گسترش است، زخم سطحی و زخم کم‌عمق با ترشحات کم توصیه می‌شود. به‌عنوان نمونه‌های تجاری این نوع زخم‌پوش‌ها می‌توان به نام‌های Opsite™، Tegaderm™ و Bioocclusive™ اشاره کرد. زخم‌پوش‌های مذکور از نظر نفوذپذیری بخار، مشخصه‌های چسبندگی، سازگاری و قابلیت کشش با یکدیگر متفاوت هستند (۳۵،۳۶).

۳-۴- زخم‌پوش‌های فومی نیمه‌نفوذپذیر

فوم‌ها، زخم‌پوش‌های دو لایه‌ای هستند که از لایه‌های فومی پلی‌یورتان آب‌گریز با یک سطح آب‌دوست تشکیل شده‌اند. لایه آب‌گریز از نشتی و نفوذ آلودگی‌ها جلوگیری می‌کند اما اجازه عبور گازها را می‌دهد (۳۷). اغلب اوقات لایه‌های زخم‌پوش چسبیده هستند. البته نوع غیرچسبیده آن هم موجود است.

۲-۴- زخم‌پوش‌های فیلمی نیمه‌نفوذپذیر

زخم‌پوش‌های فیلمی نیمه‌نفوذپذیر از پلی‌یورتان (Polyurethane) شفاف و چسبنده تشکیل شده‌اند که اجازه انتقال بخار آب، O₂ و CO₂ را فراهم می‌کنند. این نوع زخم‌پوش‌ها باعث دبریدمان خودبه‌خودی زخم شده و نسبت به باکتری‌ها غیرقابل نفوذ هستند (۳۴). در ابتدا، فیلم‌ها از مشتقات نایلونی با قالب‌های پلی‌اتیلنی چسبنده به‌عنوان حمایت از عملکرد انسدادی (Occlusive) آن‌ها ساخته شدند. زخم‌پوش فیلمی مشتق شده از نایلون برای زخم‌هایی که تراوشات بالایی دارند مورد استفاده قرار نمی‌گیرد چون موجب نرم شدن و خیس شدن (Maceration) زخم و بافت‌های سالم اطراف زخم می‌شوند. اما این زخم‌پوش بسیار الاستیک و انعطاف‌پذیر است، و می‌تواند به هر شکلی تبدیل شود و نیاز به ضربه اضافی ندارد. بازرسی بسته شدن زخم نیز بدون حذف

زخم امکان پذیر می‌کند. هیدروژل‌ها اثر تسکین‌دهنده و خنک کننده داشته و سبب کاهش دمای زخم می‌شوند. از این نوع زخم‌پوش‌ها برای زخم‌های مزمن خشک، زخم‌های نکروزی (مرده)، زخم‌های فشاری و زخم‌های سوختگی استفاده می‌شود. در گزارشی که توسط مورگان (Morgan) (۳۸) ارائه شده است به کاربردی بودن زخم‌پوش‌های هیدروژلی برای انواع زخم‌ها به جز زخم‌های آلوده و آن‌هایی که نیاز به تخلیه بسیار زیاد دارند، در چهار مرحله بهبود زخم اشاره شده است. زخم‌پوش‌های هیدروژلی با بافت‌های زیستی و واکنش ناپذیر بوده و نسبت به متابولیت‌ها نفوذناپذیرند. هم‌چنین زمان جدا شدن از پوست خراش ایجاد نمی‌کنند (۴۳). بسیاری از محققان گزارش کرده‌اند که زخم‌پوش‌های هیدروژلی برای درمان زخم‌های مزمن پا و هم‌چنین سوختگی استفاده می‌شود. یکی از معایب استفاده از زخم‌پوش‌های هیدروژلی، تجمع ترشحات در آن‌ها است که منجر به تکثیر باکتری‌ها شده و باعث ایجاد بوی بد می‌شود. علاوه بر این، مقاومت مکانیکی کم هیدروژل‌ها جابجایی آن‌ها را نیز دشوار می‌کند. بعضی از نمونه‌های تجاری زخم‌پوش‌های هیدروژلی عبارتند از Nu-gel™، Intracite™، و پلیمرهای Aquaform™ (۴۴). کیتوسان (۴۵) و پلی‌وینیل‌الکل (PVA-Polyvinylalcohol) از پلیمرهای پرکاربرد در ساخت هیدروژل‌ها می‌باشند که در بیشتر موارد بصورت ترکیبی با یکدیگر و یا با آلژینات استفاده می‌شوند که در اغلب این زخم‌پوش‌های ترکیبی، عوامل کمک‌کننده برای بهبود، مانند آلوورا و آنتی‌بیوتیک‌ها نیز استفاده می‌شود (۴۶).

۴-۵- زخم‌پوش‌های هیدروکلوئیدی

هیدروکلوئیدها، زخم‌پوش‌های نرم راحتی هستند که از یک شبکه تولید کننده ژل مانند کربوکسی‌متیل سلولز، پکتین و ژلاتین تشکیل شده‌اند و به یک فوم یا فیلم پلی‌یورتان به‌عنوان حمایت‌کننده متصل شده است و معمولاً یک عامل چسبنده نیز در ساختار آن‌ها مشاهده می‌شود. این نوع زخم‌پوش‌ها در میان زخم‌پوش‌های تعاملی بیشترین کاربرد را دارد. با وجود آنکه آن‌ها رطوبت‌ناپذیر هستند زمانی که بیمار حمام کند یا شنا

بسته به عمق و نوع زخم، فوم‌ها توانایی جذب مقادیر مختلف تراوشات را دارند. زخم‌پوش‌های فومی برای زخم‌های پا، زخم‌هایی با ترشح ملایم و زخم‌های در حال گرانوله یا دانه‌ای شدن مناسب هستند. آن‌ها معمولاً به عنوان زخم‌پوش‌های اولیه برای جذب استفاده می‌شوند و به دلیل جذب بالا و نفوذپذیری بخار و رطوبت، استفاده از زخم‌پوش‌های ثانویه روی آنها ضروری نیست. از معایب زخم‌پوش‌های فومی آن است که نیاز به تعویض مکرر دارند و این برای زخم‌های کم‌ترشح و یا خشک که درمان آن‌ها به ترشحات بستگی دارد، مناسب نیست (۳۸،۳۹). Lyofoam™، Allevyn™ و Tielle™ نمونه‌هایی تجاری از این دسته زخم‌پوش‌ها بشمار می‌آیند. برای حذف زخم‌پوش‌های فومی از روی زخم، خیساندن با محلول سالین یا همان آب نمک مورد نیاز است (۴۰). در پژوهشی که توسط زیانجانین (Xiangyu) و همکارانش ارائه شد، فوم پلی‌یورتان-اوره به‌عنوان زخم‌پوش مورد بررسی قرار گرفت. نتایج نشان داد که زخم‌پوش تهیه شده جاذب عالی آب، دارای اثر بند آوردندگی خون، سمیت پایین، ارتقاء دهنده بهبود زخم و فرآیند اپی تلیالیزاسیون مجدد است (۴۱). هم‌چنین در پژوهش دیگری فوم پلی‌یورتان-کائولین (Kaolin) توسط لاندینا (Lundina) و همکارانش مورد بررسی قرار گرفت. ساخت این ترکیب بسیار راحت و ارزان بوده و زخم‌پوش تولید شده جاذب مناسب و دارای اثرات بند آوردندگی خون بود. هم‌چنین از این زخم‌پوش برای رهایش داروی آنتی‌بیوتیک سیپروفلوکساسین که یک داروی آنتی‌بیوتیک است نیز استفاده شد که رهایش این دارو در محیط، با افزایش کائولین در ساختار فوم، روند افزایشی از خود نشان داد (۴۲).

4-4- زخم پوش‌های هیدروژلی

هیدروژل‌ها مواد آب‌دوست نامحلول ساخته شده از پلیمرهای مصنوعی مانند پلی (متاکریلات) و پلی‌وینیل‌پیرولیدین هستند. مقدار بالای آب موجود در هیدروژل‌ها (۷۰-۹۰٪) به ایجاد بافت‌های دانه‌ای و اپی‌تلیوم در محیط مرطوب کمک می‌کند. خواص نرم و الاستیک هیدروژل‌ها، استفاده آسان و حذف بدون صدمه را پس از بهبود

باکتریایی آسیب‌پذیر است و منجر به گسترش فاز التهابی و افزایش بیان متالوپروتئینازها (Metalloproteinase) می‌شود که در تخریب اجزای ECM دخیل هستند و مانع تشکیل بافت دانه‌ای نیز می‌شوند. هنگامی که زخم‌پوش ضد میکروبی برای پوشش بستر زخم استفاده می‌شود، به عنوان یک مانع فیزیکی برای جلوگیری از ورود پاتوژن‌ها به زخم یا کشتن میکروارگانیسم‌های مهاجم عمل می‌کند. علاوه بر این، زخم‌پوش ضد میکروبی با تحریک سیستم ایمنی و مهاجرت فیبروبلاست/کراتینوسیت، فرآیند بهبود زخم را حمایت می‌کند (۵۸). جدول ۲ برخی از زخم‌پوش‌هایی که خاصیت ضد میکروبی دارند و اخیراً توسط پژوهشگران مورد بررسی قرار گرفته را نشان می‌دهد.

موضوع دیگری که در طراحی زخم‌پوش‌های زخم باید در نظر داشت، شکستن بیوفیلم میکروبی زخم است. بیوفیلم میکروبی مملو از باکتری و دیگر عوامل بیماری‌زا است که در زخم‌های مزمن بیشتر مشاهده می‌شود و ضخامت آن بستگی به نوع زخم دارد. بیوفیلم میکروبی مانند یک سد مانع از رسیدن آنتی‌بیوتیک به عوامل بیماری‌زا می‌شود (۵۹). بیوفیلم، مسئول تحریک و حفظ التهاب زخم، افزایش خطر عفونت و تأخیر در بسته‌شدن زخم است. برای مبارزه با عفونت موضعی و سیستمی و بازگرداندن تعادل به محیط زخم، مدیریت مناسب بیوفیلم میکروبی مورد نیاز است. مدیریت بیوفیلم‌ها شامل کنترل میکروب‌های پلانکتونی، بیوفیلم در بستر زخم، بیوفیلم در زخم‌پوش، بیوفیلم در توده بافت مرده و بافت نکروتیک است (۶۰). بولر (Bowler) و همکارانش نشان دادند که ترکیب نقره یونی با یک عامل تشکیل‌دهنده کمپلکس فلزی و سورفکتانت، توانست یک اثر هم‌نیروزیایی (Synergistic) ایجاد کرده و به طور قابل‌توجهی اثر ضد میکروبی نقره یونی را در برابر پاتوژن‌های بیوفیلم، در یک مدل بیوفیلم زخم شبیه‌سازی شده بهبود بخشد (۶۱). برای توسعه استراتژی آنتی‌بیوفیلم در یک زخم‌پوش، یک ضد عفونی‌کننده تجاری، پلی‌هگزامتیلن‌بی‌گوناید (Polyhexamethylene Biguanide - PHMB) به همراه اتیلن‌دی‌آمین تترااستیک‌اسید (EDTA)، در

کند فرسوده و تخریب می‌شوند و ممکن است دور زخم نرم شدگی و خیس‌شدگی ایجاد شود (۴۹-۴۷).

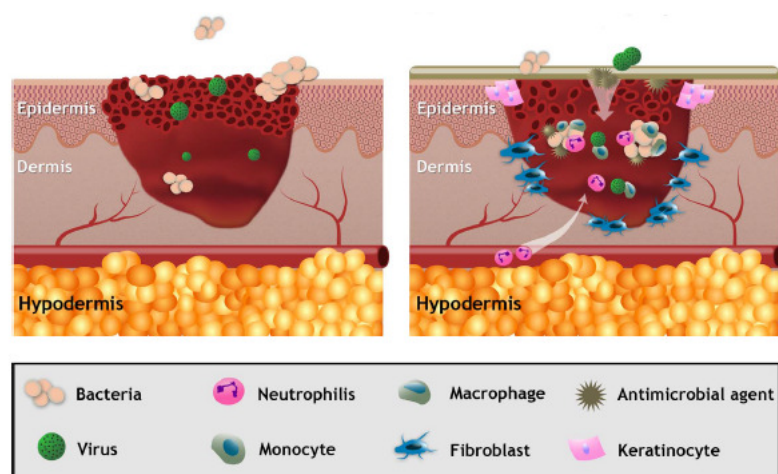
زخم‌پوش‌های هیدروکلوئیدی برای زخم‌هایی که ترشحات کم تا کنترل شده دارند استفاده می‌شوند؛ مانند زخم‌های فشاری، زخم‌های سوختگی جزئی و زخم‌های آسیب‌دیده (ناشی از ضربه). این زخم‌پوش‌ها برای مدیریت مراقبت از زخم کودکان توصیه می‌شود، زیرا هنگام برداشت زخم‌پوش، ایجاد درد نمی‌کنند (۵۰). هنگامی که هیدروکلوئیدها با عصاره زخم تماس می‌گیرند، ژل‌ها را تشکیل می‌دهند و محیط مرطوب را فراهم می‌کنند که با جذب و نگهداری ترشحات در حفاظت از بافت دانه‌ای کمک می‌کند. همچنین دبریدمان خودبه‌خودی را ارتقاء می‌دهند. Comfeel™، Granuflex™ و Tegaserb™ به شکل ورق یا فیلم نازک، نمونه‌های تجاری این نوع زخم‌پوش‌ها در بازار هستند. از معایب زخم‌پوش‌های هیدروکلوئیدی می‌توان به نامناسب بودن آن‌ها برای زخم‌های نوروپاتی یا زخم‌هایی با ترشحات بسیار زیاد اشاره کرد ولی به عنوان زخم‌پوش ثانویه می‌توان استفاده نمود (۵۲، ۵۱).

۴-۶- زخم‌پوش‌های ضد میکروبی

زخم‌پوش‌های ضد میکروبی پرکاربردترین نوع زخم‌پوش‌ها هستند زیرا در حین اینکه می‌توانند یکی از انواع زخم‌پوش‌های مطرح شده باشند، هم‌زمان می‌توانند خواص آنتی‌باکتریال و یا آنتی‌بیوفیلم را هم داشته باشند. تا کنون برای بهبود خواص آنتی‌میکروبی زخم‌پوش، عوامل متفاوتی در ساختار زخم‌پوش وارد شده است. عوامل ضد میکروبی عمدتاً از آنتی‌بیوتیک‌هایی مانند تتراسایکلین، سیپروفلاکسین، سفالکسین، جنتامایسین و سولفادiazین و یا نانوذرات نقره هستند (۵۶-۵۳) و گاهی محصولات طبیعی مانند عسل، روغن‌های ضروری و کیتوسان (۵۷) به عنوان عوامل ضد میکروبی در ساختار زخم‌پوش‌ها استفاده می‌شوند. نمایش شماتیکی از زخم‌پوش‌های پلیمری ضد میکروبی که به عنوان مانع فیزیکی طراحی شده است تا زخم را از حمله میکروبی محافظت کرده و مهاجرت و تمایز فیبروبلاست‌ها را حمایت کند، در شکل ۲ نشان داده شده است. همان‌طور که در شکل دیده می‌شود زخم باز نسبت به آلودگی

آنتی‌بیوتیک‌ها و ضدعفونی‌کننده‌ها در برابر میکروارگانیسم‌های پوشش داده شده در بیوفیلم محدود می‌شود، این ترکیب باعث تخریب بیوفیلم شده و باعث قرارگیری و مواجهه ارگانیسم‌های مرتبط با عوامل ضد میکروبی می‌شود. زخم‌های زیادی توسط مت کالف (Metcalf) و همکارانش مورد ارزیابی قرار گرفت و نتایج بهبودی کامل، نشان از موفقیت این زخم‌پوش‌ها بود (۶۲).

یک ماده ژلاتینی توسط لِفبُور (Lefebvre) به دام انداخته شدند و اثرات هم‌زمان آنها در تخریب بیوفیلم و کشتن میکروارگانیسم‌ها بررسی شد. EDTA در تخریب بیوفیلم اثر قابل توجهی از خود نشان داد. زخم‌پوش + AQUACEL Ag EXTRA، نسل بعدی زخم‌پوش‌های ضد میکروبی (-NGAD Next generation Antimicrobial dressing)، توسعه یافته و تأیید شده است. این زخم‌پوش شامل هر دو عامل آنتی‌بیوفیلم و عوامل ضد میکروبی است. با توجه به آنکه اثر بخشی



شکل ۲: الف) زخم پوشش داده شده با یک پانسمان ضد میکروبی؛ ب) زخم باز (۵۸).

جدول ۲: انواع زخم‌پوش‌هایی که خاصیت ضد میکروبی داشته و در سال‌های اخیر مورد مطالعه قرار گرفته‌اند.

مرجع	سال	عامل به کار رفته در ساختار زخم‌پوش	پلیمر سنتزی یا طبیعی استفاده شده در ساختار زخم‌پوش	نوع زخم‌پوش
۶۳	۲۰۱۶	پوست منگوستن هندی	آلژینات	گاز پانسمان
۶۴	۲۰۱۶	تتراسایکلین هیدروکلراید	کیتوسان-آلژینات-ژلاتین	هیدروژل
۶۵	۲۰۱۶	نانو ذرات نقره	پلی اکریل آمید	هیدروژل
۶۶	۲۰۱۷	۳، ۶-استیل اتیلن دی‌آمین	کیتوسان	گاز
۶۷	۲۰۱۷	یون سریم	کیتوسان-آلژینات	فیلم نازک
۶۸	۲۰۱۷	تیمول	کلاژن	فیلم نازک
۶۹	۲۰۱۷	تری متوکسی سیلی پروپیل اکتا دسیل دی متیل آمونیم کلراید	پلی کاپرولاکتان-ژلاتین	فیلم نازک
۷۰	۲۰۱۸	نانوذرات نقره	تار ابریشم-کیتین	بانداز
۷۱	۲۰۱۸	اکسید تیتانیوم	تار ابریشم-کیتین	بانداز
۷۲	۲۰۱۸	نقر مس روی	پلی کاپرولاکتان	فیلم نازک
۷۳	۲۰۱۸	کلرو آمین	کیتوسان	فیلم نازک

۷-۴- زخم‌پوش‌های زیست فعال

زخم‌پوش‌های زیست فعال از مواد زیستی تولید می‌شوند که نقش مهمی در فرآیند بهبود دارند. زیست سازگاری، زیست تخریب پذیری و غیرسمی بودن، از جمله برتری‌های این نوع زخم‌پوش‌ها نسبت به دیگر انواع زخم‌پوش‌ها است. زخم‌پوش‌های زیست فعال به طور کلی از بافت‌های طبیعی یا منابع مصنوعی مانند کلاژن، اسید هیالورونیک، کیتوسان، آلژینات و الاستین به دست می‌آیند. پلیمرهای این مواد به تنهایی یا به صورت ترکیبی، بسته به طبیعت و نوع زخم، استفاده می‌شوند (۷۶-۷۴ و ۷۹). در زخم مزمن، ته نشست کلاژن تازه تشکیل شده به دلایل متعددی به تأخیر می‌انجامد و یا ممانعت می‌شود (۷۷). فعالیت فیبروبلاست‌ها، سلول‌های غالب در فاز تکثیر زخم‌های طبیعی، به تأخیر می‌افتد (۷۸). علاوه بر این، بیان ژن کلاژن در فیبروبلاست‌ها سرکوب می‌شود (۷۹). فاکتورهای محیطی نیز بر سطح کلاژن در بستر زخم مزمن تأثیر می‌گذارند. در میان این فاکتورها، دو دسته از

آنزیم‌های شناخته شده هستند که میزان آن‌ها در زخم‌های مزمن افزایش می‌یابد: متالوپروتئیناز ماتریس (Matrix MMPs-metalloproteinases) و الاستاز ماتریس (۸۰). MMPs در تخریب پروتئولیتیک کلاژن سالم بومی و اندکی هم در تجزیه بخش‌هایی از کلاژن دخیل هستند. ایجاد و تخریب پویای کلاژن، از وقایع طبیعی در بهبود زخم مزمن است (۸۳-۸۱). کلاژن تولید شده توسط فیبروبلاست‌ها مهمترین جزء بافت همبند است. از میان زیرمجموعه‌های بسیار، کلاژن نوع I بیشتر در بافت‌های درمانی دیده می‌شود. زخم‌های مزمن در حال حاضر با محصولات کلاژن موضعی تحت درمان قرار می‌گیرند که باعث بهبودی زخم می‌شوند. با قرار دادن یک ماتریکس روی زخم تشکیل بافت جدید روی آن و جذب فیبروبلاست‌ها و ماکروفاژها یک محرک شیمیایی است و هم‌چنین یک داربست موقت برای رشد بافت را فراهم می‌کند. آن‌ها معمولاً از مشتقات انسان، خوک یا گاو بوده و به صورت

کیتوسان عملکرد سلول‌های التهابی را تنظیم می‌کند و به دنبال آن سامان‌دهی و گرانوله شدن بافت را ارتقاء می‌دهد (۸۶). کیتوسان به عنوان یک زخم‌پوش زیستی نیمه نفوذ پذیر، ترشحات استریل زخم را در قسمت تحتانی پوست خشک زخم حفظ می‌نماید و از خشک شدن و آلوده شدن زخم جلوگیری می‌نماید تا شرایط بهینه بهبود زخم را فراهم کند. هم‌چنین کیتوسان پلیمری است که از تعدادی گروه‌های آمین پایه تشکیل شده است که در محیط‌هایی با pH اسیدی، بار آن را مثبت می‌کند. در بین پلیمرهای کاتیونی، اثرات ضد میکروبی کیتوسان در ناپایدار کردن غشاء بیرونی باکتری‌های گرم منفی شناخته شده است (۹۱-۸۹). در شکل ۳ نمونه‌ای از زخم پوش‌های متداول نمایش داده شده است.

ذره یا ورق، موجودند. آن‌ها ترشحات زخم را جذب می‌کنند تا یک ژل نرم زیست تخریب پذیر روی سطح زخم ایجاد شده و موجب حفظ رطوبت زخم شود (۸۴). اسید هیالورونیک (HA) یک جزء گلیکوآمینوگلیکان ماتریکس خارج سلولی (ECM) با ویژگی‌های بیولوژیکی و فیزیکوشیمیایی منحصر به فرد است. همانند کلاژن، HA نیز به‌طور طبیعی زیست سازگار، زیست تخریب پذیر و دارای قابلیت ایمنی‌زایی است (۸۵). کیتوسان نیز یکی از پلیمرهای زیست فعال است که باعث تسریع تشکیل بافت گرانوله در مرحله تکثیر از فرآیند بهبود زخم می‌شود (۸۶). خواص کیتوسان، اجازه اتصال آن به گلیبول‌های قرمز را داده و باعث لخته شدن و بند آمدن سریع خون می‌شود. هم‌چنین این ماده در آمریکا برای استفاده در بانداژها و دیگر عوامل بند آورنده خون تأیید شده است (۸۷،۸۸). علاوه بر آن،



شکل ۳: الف) نمونه‌ای از پانسمان‌های زخم فومی در اندازه و شکل‌های مختلف؛ ب) نمونه‌ای از پانسمان‌های زخم آلژینات؛ ج) نمونه‌ای از پانسمان‌های زخم هیدروژلی؛ د) نمونه‌ای از پانسمان‌های زخم هیدروکلوئیدی (۹۲،۹۳)

مانند زخم‌های پای وریدی، زخم‌های دیابتی و فشاری را درمان کند و در اغلب موارد، بهبودی کامل زخم انجام نمی‌شود. از این رو مواد مختلفی در ترکیبات زخم‌پوش‌ها در حال توسعه هستند تا با در نظر گرفتن عوامل اصلی دخیل در روند بهبود زخم، به بیماران و متخصصان مراقبت از زخم کمک کنند.

نتیجه‌گیری

در حال حاضر انواع پانسمان مختلف در بازار موجود است که برای انتخاب زخم‌پوش مطلوب، پزشک و کادر معالج باید تمام جنبه‌های مراقبت از زخم را در نظر بگیرد. با این وجود هنوز هیچ محصول برتری وجود ندارد که بتواند زخم‌های مزمن

سپاس‌گزاری

از دوست عزیزم خانم دکتر معصومه نصراله‌زاده و همکار و دوست عزیزم خانم دکتر فاطمه عسجدی به دلیل همکاری صمیمانه خود در تدوین این مقاله، کمال سپاس‌گزاری را دارم. **تعارض در منافع:** وجود ندارد.

تاکنون، محققان زخم‌پوش مناسبی که مشکل این دسته از بیماران را برطرف کند را معرفی ننموده‌اند. امید است با پیشرفت تکنولوژی و دانش بشری، راه‌حلی برای بیماران که از زخم‌های دیابتی رنج می‌برند پیدا شود.

References:

- 1-AbdelrahmanT, Newton H. *Wound Dressings: Principles and Practice*. Surgery 2011; 29(10): 491-95.
- 2-Robson MC, Steed DL, Franz MG. *Wound Healing: Biological Features and Approaches to Maximize Healing Trajectories*. Curr Prob Surg 2001; 38(2): 72-140.
- 3-Szycher M, Lee SJ. *Modern Wound Dressings: A Systemic Approach to Wound Healing*. J Biomater Appl 1992; 7(2): 142-213.
- 4-Schreml S, Szeimies RM, Prantl L, Karrer S, Landthaler M, Babilas P. *Oxygen in Acute and Chronic Wound Healing*. Br J Dermatol 2010; 163(2): 257-68.
- 5-Lazurus GS, Cooper DM, Knighton DR, Margolis DJ, Pecoraro RE, Rodeheaver G, et al. *Definitions and Guidelines for Assessment of Wounds and Evaluation of Healing*. Arch Dermatol 1994; 130(4): 489-93.
- 6-Daunton C, Kothari S, Smith L, Steele D. *A History of Materials and Practices for Wound Management*. Wound Pract Res 2012; 20(4): 174-86.
- 7-Shah JB. *The History of Wound Care*. J Am Col Certif Wound Spec 2011; 3(3): 65-6.
- 8-Degreef HJ. *How To Heal A Wound Fast*. Dermatol Clin 1998; 16(2): 365-75.
- 9-Sarabahi S. *Recent Advances in Topical Wound Care*. Indian J Plast Surg 2012; 45(2): 379-87.
- 10- Han G, Ceilley R. *Chronic Wound Healing: A Review of Current Management and Treatments*. Adv Ther 2017; 34(3): 599-610.
- 11- Qing C. *The Molecular Biology in Wound Healing & Non-Healing Wound*. Chin J Traumatol 2017; 20(4): 189-193.
- 12- Rivera AE, Spencer JM. *Clinical Aspects of Full-Thickness Wound Healing*. Clin Dermatol 2007; 25(1): 39-48.
- 13- Strecker-McGraw MK, Jones TR, Baer DG. *Soft Tissue Wounds and Principles of Healing*. Emerg Med Clin North Am 2007; 25(1): 1-22.
- 14- Sowa MG, Kuo WC, KO AC, Armstrong DG. *Review of Near-Infrared Methods for Wound Assessment*. J Biomed Opt 2016; 21(9): 1-17.
- 15- Theoret C. *Physiology of Wound Healing*. Equine Wound Management, Third Edition 2016, Chapter 1: 1-13.
- 16- Wang PH, Huang BS, Horng HC, Yeh CC, Chen YJ. *Wound Healing*. J Chin Med Assoc 2018; 81(2): 94-101.

- 17- Childs DR, Murthy AS. *Overview of Wound Healing and Management*. SurgClin North Am 2017; 97(1):189-207.
- 18- Gonzalez AC, Costa TF, Andrade ZA, Medrado AR. *Wound Healing - A Literature Review*. An Bras Dermatol 2016; 91(5): 614-20.
- 19- Teller P, White TK. *The Physiology of Wound Healing: Injury through Maturation*. Surg Clin North Am 2009; 89(3): 599-610.
- 20- Reinke JM, Sorg H. *Wound Repair and Regeneration*. Eur Surg Res 2012; 49(1): 35-43.
- 21- Monaco JL, Lawrence WT. *Acute Wound Healing an Overview*. Clin Plast Surg 2003; 30(1): 1-12.
- 22- Guo S, DiPietro LA. *Factors Affecting Wound Healing*. J Dent Res 2010; 89(3): 219-29.
- 23- Young A, McNaught C. *The Physiology of Wound Healing*. Surgery 2011; 29(10): 475-9.
- 24- Purna SK, Babu M. *Collagen Based Dressings-A Review*. Burns 2000; 26(1): 54-62.
- 25- Jayakumar R, Prabakaran M, Sudheesh Kumar PT, Nair SV, Tamura H. *Biomaterials Based on Chitin and Chitosan in Wound Dressing Applications*. Biotechnol Adv 2011; 29(3): 322-37.
- 26- Zahedi P, Rezaeian I, Ranaei-Siadat SO, Jafari SH, Supaphol P. *A Review on Wound Dressings with an Emphasis on Electrospun Nanofibrous Polymeric Bandages*. Polym Advan Technol J 2010; 21(2): 77-95.
- 27- Jones VJ. *The Use of Gauze: Will It Ever Change?*. Int Wound J 2006; 3(2): 79-88.
- 28- Thomas S. *Alginate Dressings in Surgery and Wound Management--Part 1*. J Wound Care 2000; 9(2): 56-60.
- 29- Ramshaw JA, Werkmeister JA, Glattauer V. *Collagen-Based Biomaterials*. Biotechnol Genet Eng Rev 1996; 13(1): 335-82.
- 30- Doillon CJ, Silver FH. *Collagen-Based Wound Dressing: Effects of Hyaluronic Acid and Firponectinon Wound Healing*. Biomaterials 1986; 7(1): 3-8.
- 31- Morin RJ, Tomaselli NL. *Interactive Dressings and Topical Agents*. Clin Plast Surg 2007; 34(4): 643-58.
- 32- Okan D, Woo K, Ayello EA, Sibbald G. *The Role of Moisture Balance In Wound Healing*. Adv Skin Wound Care 2007; 20(1): 39-53.
- 33- Attinger CE, Janis JE, Steinberg J, Schwartz J, Al-Attar A, Couch K. *Clinical Approach to Wounds: Debridement and Wound Bed Preparation Including the Use of Dressings and Wound Healing Adjuvants*. Plast Reconstr Surg 2006; 117(7S): 72S-109S.
- 34- Moshakis V, Fordyce MJ, Griffiths JD, McKinna JA. *Tegaderm versus Gauze Dressing in Breast Surgery*. Br J Clin Pract 1984; 38(4): 149-52.
- 35- Debra JB, Cheri O. *Wound Healing: Technological Innovations and Market Overview*. 1998; 2: 1-185.
- 36- Hasatsri S, Pitiratanaworant A, Swangwit S, Boochakul C, Tragoonsupachai C. *Comparison of the Morphological and Physical Properties of Different Absorbent Wound Dressings*. Dermatol Res Pract 2018; 2018: 1-6.
- 37- Morgan DA. *Wounds- What Should A Dressing Formulary Include?*. Hosp Pharmacist 2002; 9: 261-6.

- 38- Hydrophilix LLC. *Foam Composite*. US Patent 7048966. 2005.
- 39- Ramos-e-Silva M, Ribeiro de Castro MC. *New Dressings, Including Tissue Engineered Living Skin*. Clin Dermatol 2002; 20(6): 715-23.
- 40- Powers JG, Higham C, Broussard K, Phillips TJ. *Wound Healing and Treating Wounds: Chronic Wound Care and Management*. J Am Acad Dermatol 2016; 74(4): 607-25.
- 41- Liu X, Niu Y, Chen KC, Chen S. *Rapid Hemostatic And Mild Polyurethane-Urea Foam Wound Dressing For Promoting Wound Healing*. Mater Sci Eng C Mater Biol Appl 2017; 71: 289-97.
- 42- Lundin JG, McGann CL, Daniels GC, Streifel BC, Wynne JH. *Hemostatic Kaolin-Polyurethane Foam Composites for Multifunctional Wound Dressing Applications*. Mater Sci Eng C Mater Biol Appl 2017; 79: 702-9.
- 43- Koehler J, BrandlFP, GoepferichAM. *Hydrogel Wound Dressings for Bioactive Treatment of Acute and Chronic Wounds*. Eur Polym J 2018; 100: 1-11.
- 44- Martin L, Wilson CG, Koosha F, Tetley L, Gray AI, Senel S, et al. *The Release of Model Macromolecules May be Controlled by the Hydrophobicity of Palmitoyl Glycol Chitosan Hydrogels*. J Control Release 2002; 80: 87-100.
- 45- Hamed H, Moradi S, Hudson SM, Tonelli AE. *Chitosan Based Hydrogels and Their Applications for Drug Delivery in Wound Dressings: A Review*. Carbohydr Polym 2018; 199: 445-460.
- 46- Kamoun EA, Kenawy ES, Chen X. *A Review on Polymeric Hydrogel Membranes for Wound Dressing Applications: PVA-Based Hydrogel Dressings*. J Adv Res 2017; 8(3): 217-33.
- 47- Bradley M, Cullum N, Nelson EA, Petticrew M, Sheldon T, Torgerson D. *Systematic Reviews of Wound Care Management: (2) Dressings and Topical Agents Used in the Healing of Chronic Wounds*. Health Technology Assessment 1999; 3(17 part 2): 1-135.
- 48- Singh A, Halder S, Menon GR, Chumber S, Misra MC, Sharma LK, et al. *Meta-Analysis of Randomized Controlled Trials on Hydrocolloid Occlusive Dressing versus Conventional Gauze Dressing in the Healing of Chronic Wounds*. Asian J Surg 2004; 27(4): 326-32.
- 49- Bouza C, Saz Z, Muñoz A, Amate JM. *Efficacy of Advanced Dressings in the Treatment of Pressure Ulcers: A Systematic Review*. J Wound Care 2005; 14(5): 193-9.
- 50- Matzen S, Peschardt A, Alsbjörn B. *A New Amorphous Hydrocolloid for the Treatment of Pressure Sores: A Randomised Controlled Study*. Scand J Plast Reconstr Hand Surg 1999; 33(1): 13-5.
- 51- Boateng JS, Matthews KH, Stevens HN, Eccleston GM. *Wound Healing Dressings and Drug Delivery Systems: A Review*. J Pharm Sci 2008; 97(8): 2892-923.
- 52- Thomas S, Loveless PA. *A Comparative Study of Twelve Hydrocolloid Dressings*. World Wide Wounds 1997; 1: 1-12.
- 53- Trial C, Darbas H, Lavigne JP, Sotto A, Simoneau G, Tillet Y, et al. *Assessment of the Antimicrobial Effectiveness of A New Silver Alginate Wound Dressing: A RCT*. J Wound Care 2010; 19(1): 20-6.

- 54- Murphy PS, Evans GR. *Advances in Wound healing: A Review of Current Wound Healing Product*. *Plast Surg Int* 2012; 2012: 190436.
- 55- Hebeish A, El-Rafie MH, EL-Sheikh MA, Seleem AA, El-Naggar ME. *Antimicrobial Wound Dressing and Anti-Inflammatory Efficacy of Silver Nanoparticles*. *Int J Biol Macromol* 2014; 65: 509-15.
- 56- Nasrollahzadeh M, Ganji F, Taghizadeh SM, Daraei B, Loba EG, Vasheghani-Farahani E. *Development and Optimization of Cephalexin-Loaded Solid Lipid Nanoparticles Using D-Optimal Design*. *Advanced Science Engineering and Medicine* 2016; 8(9): 695-704.
- 57- Mohandas A, Deepthi S, Biswas R, Jayakumar R. *Chitosan Based Metallic Nanocomposite Scaffolds as Antimicrobial Wound Dressings*. *Bioact Mater* 2017; 3(3): 267-77.
- 58- Simões D, Miguel SP, Ribeiro MP, Coutinho P, Mendonça AG, Correia IJ. *Recent Advances on Antimicrobial Wound Dressing: A Review*. *Eur J Pharm Biopharm* 2018; 127: 130-41.
- 59- Said J, Walker M, Parsons D, Stapleton P, Beezer AE, Gaisford S. *An in Vitro Test of the Efficacy of an Anti-Biofilm Wound Dressing*. *Int J Pharm* 2014; 474(1-2): 177-81.
- 60- Percival SL. *Restoring Balance: Biofilms and Wound Dressings*. *J Wound Care* 2018; 27(2): 102-13.
- 61- Bowler PG, Parsons D. *Combating Wound Biofilm And Recalcitrance with a Novel Anti-Biofilm Hydrofiber® Wound Dressing*. *Wound Medicine* 2014; 14: 6-11.
- 62- Metcalf D, Parsons D, Bowler P. *A Next-Generation Antimicrobial Wound Dressing: A Real-Life Clinical Evaluation in the UK and Ireland*. *J Wound Care* 2016; 25(3): 132, 134-8.
- 63- Panawes S, Ekabutr P, Niamlang P, Pavasant P, Chuysinuan P, Supaphol P. *Antimicrobial Mangosteen Extract Infused Alginate-Coated Gauze Wound Dressing*. *J Drug Deliv Sci Technol* 2017; 41: 182-90.
- 64- Chen H, Xing X, Tan H, Jia Y, Zhou T, Chen Y, et al. *Covalently Antibacterial Alginate-Chitosan Hydrogel Dressing Integrated Gelatin Microspheres Containing Tetracycline Hydrochloride for Wound Healing*. *Mater Sci Eng C Mater Biol Appl* 2017; 70(Pt 1): 287-95.
- 65- Asghari S, Logsetty S, Liu S. *Imparting Commercial Antimicrobial Dressings with Low-Adherence to Burn Wounds*. *Burns* 2016; 42(4): 877-83.
- 66- Dang Q, Liu K, Liu C, Xu T, Yan J, Yan F, et al. *Preparation, Characterization, and Evaluation of 3, 6-O-N-Acetythylenediamine Modified Chitosan as Potential antimicrobial Wound Dressing Material*. *Carbohydr Polym* 2018; 180: 1-12.
- 67- Kaygusuz H, Torlak E, Akın-Evingür G, Özen İ, von Klitzing R, Erim FB. *Antimicrobial Cerium Ion-Chitosan Crosslinked Alginate Biopolymer Films: A Novel and Potential Wound Dressing*. *Int J Biol Macromol* 2017; 105 (Pt 1): 1161-5.
- 68- Michalska-Sionkowska M, Walczak M, Sionkowska A. *Antimicrobial Activity of Collagen Material with Thymol Addition for Potential Application As Wound Dressing*. *Polym Testing* 2017; 63: 360-6.
- 69- Shi R, Geng H, Gong M, Ye J, Wu C, Hu X, et al. *Long-Acting and Broad-Spectrum Antimicrobial*

- Electrospun Poly (E-Caprolactone)/Gelatin Micro/Nanofibers for Wound Dressing*. J Colloid Interface Sci 2018; 509: 275-84.
- 70- Mehrabani MG, Karimian R, Mehramouz B, Rahimi M, Kafil HS. *Preparation of Biocompatible and Biodegradable Silk Fibroin/Chitin/Silver Nanoparticles 3D Scaffolds as A Bandage for Antimicrobial Wound Dressing*. Int J Biol Macromol 2018; 114: 961-71.
- 71- Mehrabani MG, Karimian R, Rakhshaei R, Pakdel F, Eslami H, Fakhrzadeh V, et al. *Chitin/Silk Fibroin/TiO₂ Bio-Nanocomposite as a Biocompatible Wound Dressing Band age with Strong Antimicrobial Activity*. Int J Biol Macromol 2018; 116: 966-76.
- 72- Muwaffak Z, Goyanes A, Clark V, Basit AW, Hilton ST, Gaisford S. *Patient-Specific 3D Scanned And 3D Printed Antimicrobial Polycaprolactone Wound Dressings*. Int J Pharm 2017; 527(1-2): 161-70.
- 73- Ou X, Liu H, Zhang C, Lei Y, Lei M, Xu M, et al. *Electrofabrication of Functional Materials: Chloramine-Based Antimicrobial Film for Infectious Wound Treatment*. Acta Biomater 2018; 73: 190-203.
- 74- Steven TB. *Cultured Skin Substitutes*. Tissue Eng 1996; 2(4): S731.
- 75- Doillon CJ, Silver FH. *Collagen-Based Wound Dressing: Effect of Hyaluronic Acid and Fibronectin on Wound Healing*. Biomaterials 1986; 7(1): 3-8.
- 76- Ishihara M, Nakanishi K, Ono K, Sato M, Kikuchi M, Saito Y, et al. *Photo Crosslinkable Chitosan as a Dressing For Wound Occlusion and Accelerator in Healing Process*. Biomaterials 2002; 23(3): 833-40.
- 77- Herrick SE, Ireland GW, Simon D, McCollum CN, Ferguson MW. *Venous Ulcer Fibroblasts Compared with Normal Fibroblasts Show Differences in Collagen but not Fibronectin Production under both Normal and Hypoxic Conditions*. J Invest Dermatol 1996; 106(1): 187-93.
- 78- Falanga V. *Chronic Wounds: Pathophysiologic and Experimental Considerations*. J Invest Dermatol 1993; 100(5): 721-5.
- 79- Hansen SL, Young DM, Boudreau NJ. *Hoxd3 Expression and Collagen Synthesis in Diabetic Fibroblasts*. Wound Repair Regen 2003; 11(6): 474-80.
- 80- Yagar DR, Nwomeh BC. *The Proteolytic Environment of Chronic Wounds*. Wound Repair Regen 1999; 7(6): 433-41.
- 81- Wysocki AB, Staiano-Coico L, Ginnell F. *Wound Fluid from Chronic Leg Ulcers Contains Elevated Levels of Metalloproteinases MMP-2 and MMP-9*. J Invest Dermatol 1993; 101(1): 64-8.
- 82- Yager DR, Kulina RA, Gilman LA. *Wound Fluids: A Window into the Wound Environment?*. Int J Low Extrem Wounds 2007; 6(4): 262-72.
- 83- Palolahti M, Lauharanta L, Stephens RW, Kuusela P, Vaheri A. *Proteolytic Activity in Leg Ulcer Exudates*. Exp Dermatol 1993; 2(1): 29-37.
- 84- Mian M, Beghe F, Mian E. *Collagen as a Pharmacological Approach in Wound Healing*. Int J Tissue React 1992; 14 Suppl: 1-9.

- 85- Supp DM, Boyce ST. *Engineered Skin Substitutes: Practices and Potentials*. Clin Dermatol 2005; 23(4): 403-12.
- 86- Ueno H, Mori T, Fujinaga T. *Topical Formulations and Wound Healing Applications of Chitosan*. Adv Drug Deliv Rev 2001; 52(2): 105-15.
- 87- Kozen BG, Kircher SJ, HenaoJ, Godinez FS, Johnson AS. *An Alternative Hemostatic Dressing: Comparison of CELOX, Hemcon, and Quikclot*. Acad Emerg Med 2008; 15(1): 74-81.
- 88- Millner RW, Lockhart AS, Bird H, Alexiou C. *A New Hemostatic Agent: Initial Life-Saving Experience with Celox (Chitosan) in Cardiothoracic Surgery*. Ann Thorac Surg 2009; 87(2): e13-4.
- 89- Rabea EI, Badawy ME, Stevens CV, Smaghe G, Steurbaut W. *Chitosan as Antimicrobial Agent: Applications and Mode of Action*. Biomacromolecules 2003; 4(6): 1457-65.
- 90- Li P, Poon YF, Li W, Zhu HY, Yeap SH, Cao Y, et al. *A Polycationic Antimicrobial and Biocompatible Hydrogel with Microbe Membrane Suctioning Ability*. Nat Mater 2011; 10(2): 149-56.
- 91- Tang H, Zhang P, Kieft TL, Ryan SJ, Baker SM, Wiesmann WP, et al. *Antibacterial Action of a Novel Functionalized Chitosan-Arginine Against Gram-Negative Bacteria*. Acta Biomater 2010; 6(7): 2562-71.
- 92- Yang Y, Hu H. *A Review on Antimicrobial Silver Absorbent Wound Dressings Applied to Exuding Wounds*. J Microb Biochem Technol 2015; 7(4): 228-33.
- 93- Boateng JS, Matthews KH, Stevens HN, Eccleston GM. *Wound Healing Dressings and Drug Delivery Systems: A Review*. J Pharm Sci 2008; 97(8): 2892-923.

Modern Wound Dressings and their Application

Maliheh Yaghoobi^{*1}, Masoumeh Nasrollahzadeh², Fatemeh Asjadi³

Review Article

Introduction: Wound healing is a complex and dynamic process, which requires to be prepared a suitable environment to promote healing process. Wound dressing is one of the most important external factors affecting the wound healing process. With the advancement in technology, more than 1000 types of modern wound dressings have been developed. Wound dressings are either based on natural materials or on the basis of synthetic and chemical materials. In addition to the protective and covering role, which modern wound dressings play, they have a chemical and physical interaction with wound bed addition. They carry antibiotics, drugs and nanoparticles and play an important role in maintaining moisture or hydration the wound; all of these factors can facilitate the wound healing process. In this study, the wound healing process and the properties of wound dressings were presented first and then the types of wound dressings and their applications were investigated. This study, with comprehensive information on the types of modern wound dressings and their advantages and drawbacks, will help a physician in the proper selection of an appropriate wound dressing.

Keywords: Stages of Wound Healing, Wound Dressing, Antimicrob, Bioactive, Nanoparticle

Citation: Yaghoobi M, Nasrollahzadeh M, Asjadi F. **Modern Wound Dressings and their Application.** J Shahid Sadoughi Uni Med Sci 2019; 27(6): 1638-55

¹Engineering Department, University of Zanjan, Zanjan, Iran

²Iran Polymer and Petrochemical Institute, Tehran, Iran

³Engineering Department, University of Zanjan, Zanjan, Iran

*Corresponding author: Tel: 09126414541, Email: myaghoobi@znu.ac.ir