



گزارش یک مورد جسم خارجی بیولوژیک در ناحیه زانو

حمید پهلوان حسینی^{۱*}، مجید حاجی مقصودی^۲

چکیده

مقدمه: جسم خارجی بیولوژیکی به ندرت گزارش شده است. موارد گزارش شده عمدتاً به دلیل انفجار است، اما تعداد محدودی از گزارشات نیز در حوادث ترافیکی وجود دارد. شرح حال: گزارش ما مربوط به تصادف ۲ موتورسیکلت سوار با هم است. مصدوم ۱۸ ساله با شکستگی باز شفت فمور و قطعه استخوانی دیافیزیال به صورت جسم خارجی در ناحیه زانو بود. قطعه استخوانی به عنوان جسم خارجی بیولوژیکی بود که از فرد موتورسوار دوم که در صحنه تصادف فوت کرده و مبتلا به شکستگی باز تنه فمور بود، جدا شده و در زانوی مصدوم قرار گرفته بود. نتیجه گیری: جسم خارجی بیولوژیکی علاوه بر آسیب‌های فیزیکی، خطر انتقال بیماری‌های منتقله از خون را دارد که باید به طور دقیق بررسی و درمان گردد. در چنین مواردی توجه کامل به دستورالعمل‌های درمانی برای پرهیز از صدمات فیزیکی و بیولوژیکی ضروری است.

واژه‌های کلیدی: جسم خارجی بیولوژیکی، شکستگی باز

۱- استادیار گروه ارتوپدی، مرکز تحقیقات تروما، دانشگاه علوم پزشکی خدمات بهداشتی درمانی شهید صدوقی، یزد.

۲- استادیار گروه طب اورژانس، مرکز تحقیقات تروما، دانشگاه علوم پزشکی خدمات بهداشتی درمانی شهید صدوقی، یزد

* (نویسنده مسئول): تلفن: ۰۹۱۳۱۵۱۵۴۳۴، پست الکترونیکی: pahlavanhosseini@ssu.ac.ir

تاریخ پذیرش: ۱۳۹۶/۷/۲۰

تاریخ دریافت: ۱۳۹۶/۴/۱۹

مقدمه

وجود اجسام خارجی بیولوژیک در بدن انسان بندرت گزارش شده است. اخیراً بدنبال حوادث انتحاری مواردی از وجود استخوان در نسج نرم اندام‌های فرد مصدوم دیده شده است و امکان بروز موارد مشابه در تصادفات با وسایل نقلیه موتوری در سرعت‌های بالا وجود دارد. در اینگونه موارد علاوه بر اجسام خارجی مرسوم مثل قطعاتی از فلز، سنگ، شیشه و پارچه احتمال دارد قطعاتی از استخوان یا نسج نرم بدن از فردی به فرد دیگر منتقل گردد که در صورت وجود بیماری‌های قابل انتقال از طریق خون در فرد اول، عوامل بیماری‌زا منتقل می‌گردند. (۱-۶)

شرح حال

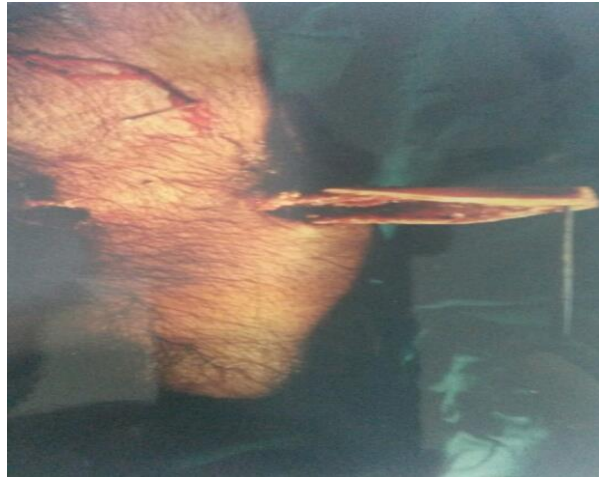مصدوم مرد ۱۸ ساله موتورسوار پس از تصادف با موتورسوار دیگری که در صحنه تصادف فوت کرده بود؛ به اورژانس منتقل شده بود. بیمار هوشیار و از نظر علایم حیاتی پایدار بود. صدمه به اندام تحتانی چپ وارد شده بود. نبض انتهای اندام و حس و حرکت انگشتان پا طبیعی بود. تغییر شکل و تورم ران چپ با زخم ۱ سانتیمتری قدام ران داشت که دارای خونریزی مختصر حاوی قطرات چربی بود. بعلاوه در سطح قدامی و خارجی زانوی چپ در هر ناحیه زخمی به ابعاد ۲ در ۳ سانتیمتر داشت که از درون آنها انتهای تیز قطعه استخوانی شبیه تنه استخوان ران نمایان بود (شکل ۱).

حرکات زانوی چپ محدود و دردناک بود. در سایر نقاط اندام تحتانی چپ و سایر اندام‌های بیمار عارضه‌ای مشاهده نشد. پس از اقدامات اولیه شستشو و پانسمان، زخم ران و زانو، آتل‌گیری و تجویز دوز اولیه آنتی‌بیوتیک و واکسن

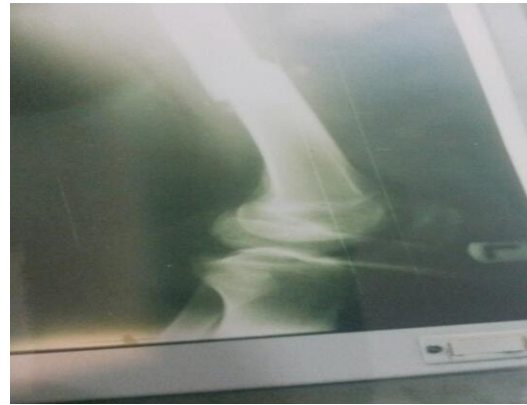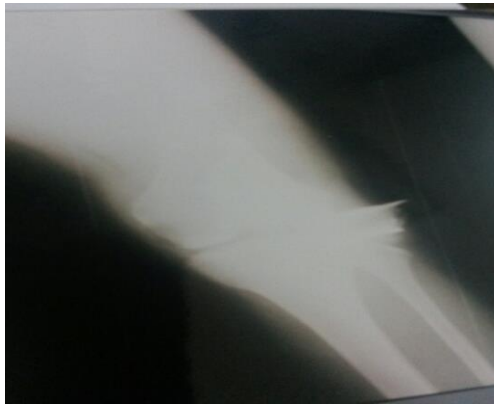
کزاز، رادیوگرافی ران و زانو انجام شد که تشخیص شکستگی ساده و عرضی تنه استخوان ران چپ و وجود قطعه استخوانی بزرگ و کورتیکال در محاذات سطح مفصلی زانو داده شد (شکل ۲).

بیمار بلافاصله به اتاق عمل منتقل و پس از بیهوشی عمومی و انجام مراحل آماده کردن بیمار برای عمل، زخم‌های زانو بررسی و وجود جسم خارجی (قطعه استخوان ران) به طول حدود ۱۰ سانتیمتر در نسج نرم مجاور مفصل زانو تأیید گردید. قطعه استخوانی بیرون آورده شد (شکل ۳). در بررسی مسیر آن کپسول مفصلی پاره شده بود ولی بقیه عناصر از جمله تاندون کشکی و سطوح غضروفی و رباط‌های زانو سالم بودند. دبریدمان و شستشوی زخم و مفصل انجام شد، داخل مفصل درن گذاشته و زخم‌ها بصورت شل و با فاصله دوخته شد. شکستگی ران جاناندازی باز شده و با پیچ و پلاک ثابت شد.

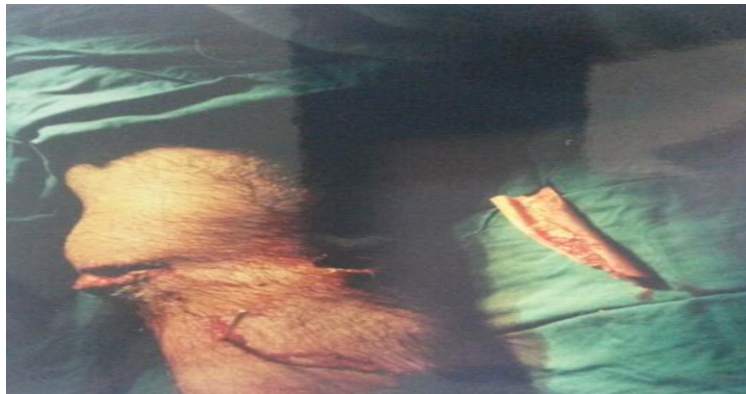بیمار تحت پوشش آنتی‌بیوتیک وریدی سفازولین ۱ گرم هر ۶ ساعت و جنتامایسین ۸۰ میلی‌گرم هر ۱۲ ساعت بمدت ۳ روز و سپس کپسول سفالکسین ۵۰۰ میلی‌گرم هر ۶ ساعت بمدت یک هفته قرار گرفت. چون بیمار سابقه واکسیناسیون کامل ضد هپاتیت ب را داشت و تیتراژ آنتی‌بادی در حد مطلوب بود، نیاز به واکسیناسیون مجدد نبود. بعد از ۲ هفته زخم‌ها بهبودی بدون عارضه داشت. پس از ۳ هفته بی‌حرکتی زانو، تمرینات حرکتی زانو شروع گردید و بعد از حدود ۴ ماه پس از عمل، معاینه زانو از نظر حرکات و پایداری طبیعی بود و علائمی از التهاب و عفونت در محل شکستگی ران و زخم‌های زانو وجود نداشت.



شکل ۱: جسم خارجی زانوی چپ



شکل ۲: رادیوگرافی شکستگی ران و جسم خارجی زانو



شکل ۳: جسم خارجی پس از خروج از زانو

استخوان موجود در زانوی بیمار متعلق به طرف دوم تصادف که فوت شده می‌باشد. در پیگیری از پزشکی قانونی وجود شکستگی باز با زخم وسیع و نقیصه استخوانی در ران چپ متوفی تأیید شد.

بحث

در متون پزشکی معاصر؛ صدمات ناشی از نفوذ استخوان فرد مصدوم به نسوج نرم که متعاقب شکستگی ایجاد شده و اکثراً با

با توجه به زخم و نوع شکستگی ران بیمار؛ وجود قطعه استخوانی در ناحیه زانو تعجب آور بود. آیا امکان داشت حتی در صورت شکستگی چند قطعه‌ای ران چپ قسمتی از استخوان بیمار به داخل مفصل زانوی چپ منتقل و بصورت عمود بر مفصل قرار گیرد؟ با توجه به نوع شکستگی ران و عدم وجود نقیصه استخوانی و سالم بودن سایر استخوان‌های اندام؛ به این نتیجه رسیدیم که

سال ۱۹۸۰ در ناحیه حفره پوپلیته (۴) و سومین مورد در نسج نرم شانه در سال ۱۹۹۹ گزارش شده است (۵). بقیه موارد ناشی از انفجار و عملیات انتحاری است.

در حادثه بمب‌گذاری مترو لندن در سال ۲۰۰۵؛ در ۵ مورد انتقال جسم خارجی بیولوژیک (استخوان) از فرد انتحاری یا افراد حاضر در صحنه؛ به بدن مصدومان گزارش شد. در همه این افراد بر اساس پروتکل آژانس حفاظت از سلامت (HPA) پروفیلاکسی هپاتیت ب انجام و در افراد هوشیاری که رضایت دادند درمان آنتی رتروویرال انجام شده بود (۶)

نتیجه گیری

در این گونه موارد اقدامات درمانی توصیه شده شامل خروج جسم خارجی، دبریدمان و شستشوی فراوان، تجویز آنتی‌بیوتیک وسیع الطیف، واکسیناسیون کزاز و هپاتیت، درمان آنتی رتروویرال و نهایتاً بررسی جسم خارجی از نظر ابتلا به بیماری‌های قابل انتقال می‌باشد. در مورد بیمار معرفی شده تمامی مراحل فوق به جز درمان آنتی رتروویرال و بررسی جسم خارجی از نظر ابتلا به بیماری‌های قابل انتقال، انجام شده بود. توصیه می‌شود در موارد مشابه دستورالعمل فوق بصورت کامل اجرا گردد.

مکانیسم از داخل به خارج می‌باشد به وفور گزارش شده و علائم و عوارض و درمان؛ مطابق استاندارد شکستگی باز می‌باشد.

اما صدمات ناشی از استخوان انسان یا حیوان دیگر به نسج نرم فرد مصدوم بندرت گزارش شده و معمولاً متعاقب مکانیسم‌های با انرژی بالا مثل انفجار یا تصادفات شدید با وسایل نقلیه می‌باشد و جسم خارجی بیولوژیک (استخوان) به علت خصوصیات مکانیکی که سبک و تیز و برنده می‌باشد؛ از خارج به داخل وارد بدن مصدوم شده و علاوه بر صدمات فیزیکی که ایجاد می‌کند؛ خطر انتقال پاتوژن‌های منتقله از راه خون؛ مثل هپاتیت و ایدز و سایر عفونت‌های نادر حتی قارچی وجود دارد (۱). در این موارد علاوه بر دبریدمان و شستشوی فراوان زخم؛ خروج جسم خارجی و تجویز آنتی‌بیوتیک وسیع الطیف؛ لازم است آنتی‌توکسین کزاز و واکسیناسیون هپاتیت ب تجویز گردد و جسم خارجی از نظر وجود بیماری‌های ویرال بررسی شود (۲).

در بررسی متون موجود بدنبال حوادث ترافیکی تا بحال ۳ گزارش مورد؛ در رابطه با وجود استخوان فرد دیگر در بدن مصدوم وجود دارد. اولین مورد وجود استخوان تیبیا در قفسه صدری در سال ۱۹۶۴ گزارش شد (۳)؛ دومین مورد در

References:

- 1- Leibner ED, Weil Y, Gross E, Liebergall M, Mosheiff R. *A broken bone without a fracture: traumatic foreign bone implantation resulting from a mass casualty bombing*. J Trauma Acute Care Surgery 2005; 58(2): 388-90.
- 2- Eshkol Z, Katz K. *Injuries from biologic material of suicide bombers*. Injury 2005; 36(2): 271-4.
- 3- Ziperman HH, McGinty JB. *Traumatic Intrathoracic Tibia*. J Trauma 1964; 4: 400-7.
- 4- Lynch AF. *The broken bone without a fracture: a case report*. Injury 1980; 12(3): 256-7.
- 5- Bilinski PJ, Pawlowski P, Talkowski J. *Extraordinary case of shoulder trauma caused by a foreign bone*. J Trauma 1999; 47(6): 1148-9.
- 6- Wong JM, Marsh D, Abu-Sitta G, Lau S, Mann HA, Nawabi DH, et al. *Biological foreign body implantation in victims of the London July 7th suicide bombings*. J Trauma 2006; 60(2): 402-4.

A case report of a biologic foreign body in the knee region

Hamid Pahlavanhosseini*¹, Majid Hajimaghsoudi²

¹ Assistant professor of Orthopaedic group Trauma Research Center, Shahid Sadoughi University of Medical Sciences, Yazd, Iran.

² Assistant professor of Emergency Medicine group Trauma Research Center, Shahid Sadoughi University of Medical Sciences, Yazd, Iran

Received: 10 Jul 2017

Accepted: 12 oct 2017

Abstract

Introduction: Biologic foreign body had been rarely reported. Reported cases are mainly due to the explosion but there are few cases in the traffic road accidents.

Methods: Our report is due to a case of motorcycle to motorcycle road accident. The victim was 18 years old man with femoral shaft open fracture and Pease of diaphyseal bone in the knee region. The bone segment was biologic foreign body that was transmitted from the counterpart of the accident that had open femoral shaft fracture and was died at the scene.

Conclusion: Biological foreign bodies beside the physical damages to the body had the risk of transmitting blood borne diseases that should be managed perfectly.

Keywords: Biologic foreign body, Open fracture

This paper should be cited as:

Pahlavanhosseini H, Hajimaghsoudi M.A **a case report of a biologic foreign body in the knee region**
. J Shahid Sadoughi Uni Med Sci 2017; 25(9): 979-83.

*Corresponding author: Tel: 09131515434, email pahlavanhosseini@ssu.ac.ir