

گزارش یک مورد عفونت چشمی موکورمایکوزیس در بیمار دیابتی و ساخت پروتز چشم

محمد حسین لطفی کامران^۱، مهناز حاتمی^۲، نجمه جعفری^۳، الهام سلطان پناه دربییدی^{۴*}، حسین کرمی^۴

مقاله پژوهشی

مقدمه: موکورمایکوزیس یک عفونت شدید قارچی است، که بیماران مبتلا به دیابت کنترل نشده را درگیر می‌کند و قابلیت مرگ و میر بالایی دارد. بیمارانی که دچار ضعف سیستم ایمنی هستند، در معرض خطر ابتلا به این بیماری می‌باشند، از این رو تشخیص و درمان به موقع و مؤثر ضروری است.

گزارش مورد: خانم ۷۳ ساله به علت درد، تورم و بی حسی گونه چپ به بیمارستان شهید صدوقی یزد مراجعه کرد. در آزمایشات به عمل آمده از بیمار، تشخیص دیابت کنترل نشده، داده شد.

بعد از بیوپسی از دهان بیمار، تشخیص موکورمایکوزیس داده شد. تخلیه کانون های نکروزه قارچی درکام و سینوس ماگزیلا صورت گرفت، هم چنین چشم چپ بیمار کاملاً تخلیه گردید، سپس بیمار به بخش پروتز دانشکده دندان پزشکی دانشگاه علوم پزشکی شهید صدوقی یزد ارجاع داده شد.

نتیجه‌گیری: با تشخیص سریع ضایعات قارچی می‌توان شانس بقای بیماران را بالا برد بنابراین دندان پزشک نقش مهمی در تشخیص اولیه ضایعات خواهد داشت و درمان به موقع مانع پیشرفت بیماری می‌گردد. جهت تخلیه کانون‌های عفونی جراحی و دبریدمان صورت می‌گیرد و به دنبال آن بیمار درگیر مشکلات نازیبایی در ناحیه صورت و دهان می‌گردد. پس بازگرداندن ظاهر بیمار جهت بازسازی نقایص صورت گرفته ضروریست. و در این مرحله پروتزهای ماگزیلوفاسیال نقش مهمی در بازگرداندن ظاهر بیماران ایفا می‌کنند.

واژه‌های کلیدی: موکورمایکوزیس، عفونت های قارچی، پروتزهای ماگزیلو فاسیال

ارجاع: لطفی کامران محمد حسین، حاتمی مهناز، جعفری نجمه، سلطان پناه الهام، کرمی حسین. گزارش یک مورد عفونت چشمی موکورمایکوزیس در بیمار دیابتی و ساخت پروتز چشم. مجله علمی پژوهشی دانشگاه علوم پزشکی شهید صدوقی یزد ۱۳۹۷؛ ۲۶ (۷): ۸۲-۵۷۶

۱- دانشیار بخش پروتزهای دندانی، دانشگاه علوم پزشکی و خدمات بهداشتی درمانی شهید صدوقی، یزد، ایران

۲- استادیار بخش پروتزهای دندانی، دانشگاه علوم پزشکی و خدمات بهداشتی درمانی شهید صدوقی، یزد، ایران

۳- استادیار بخش پاتولوژی دهان و فک و صورت، دانشگاه علوم پزشکی و خدمات بهداشتی درمانی شهید صدوقی، یزد، ایران

۴- عضو هیات علمی گروه فیزیک دانشگاه آزاد اسلامی، واحد ورامین پیشوا، تهران، ایران.

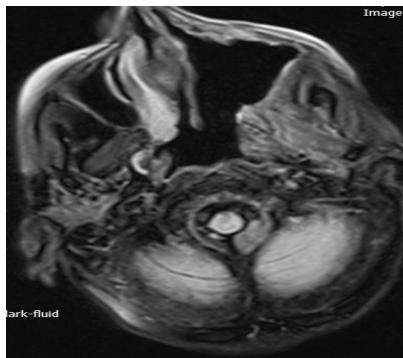
* (نویسنده مسئول): تلفن: ۰۹۱۲۲۹۷۵۰۵۶، پست الکترونیکی: dr_soltanpanah@yahoo.com، کد پستی: ۸۹۱۹۶۸۸۶۷۶

دوز بالا همچنین اصلاح ریسک فاکتورهای زمینه‌ای می باشد (۱۳-۱۲). با توجه به جراحی و نقص ایجاد شده در ناحیه اربیت در انواع رینوسربرال، ساخت پروتز چشم جهت برگرداندن ظاهر بیمار اجتناب ناپذیر می‌باشد (۱۴). هدف این گزارش ارائه مراحل ساخت دنچر در یک بیمار مبتلا به موکورمایکوزیس و نیز ساخت پروتز چشم به صورت همزمان می باشد.

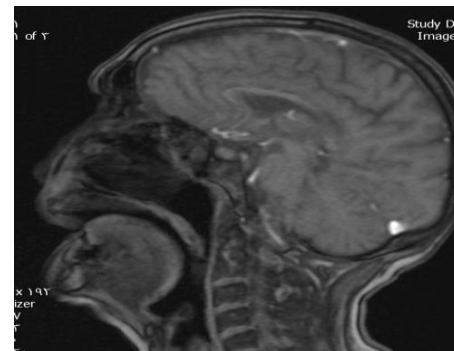
گزارش مورد

گزارش مورد

بیمار خانم ۷۳ ساله که با شکایت از درد، تورم و بی حسی و قرمزی گونه چپ به بیمارستان شهید صدوقی یزد مراجعه کرده و در معاینه بالینی بیمار، ضایعات قهوه‌ای در مخاط با کال و قرمزی و تورم در پوست گونه سمت چپ مشاهده شد. در تاریخچه پزشکی بیمار دیابت ملیتوس کنترل نشده و قند خون ناشتای ۳۹۲ گزارش شده بود. بیمار سابقه استفاده از هیچ گونه داروی موضعی و سیستمیک را نداشت. در معاینه اعصاب صورتی، عصب فاسیال قرینه و نرمال بود. مخاط بینی کاملاً سالم و فاقد هر گونه زخم نکروتیک بود. در اسکن تهیه شده از بیمار توده با دانسیته بافت نرم در چشم چپ همراه با اروژن دیواره مدیال سینوس ماگیلاری در سمت چپ دیده شد (تصویر ۱). بعد از تهیه بیوپسی از بیمار، اسلایدهای آماده‌سازی شده توسط پاتولوژیست زیر میکروسکوپ نوری بررسی شده و موکورمایکوزیس تشخیص داده شد (تصویر ۲).



تصویر ۱: توده ای با دانسیته بافت نرم در چشم چپ.



مقدمه

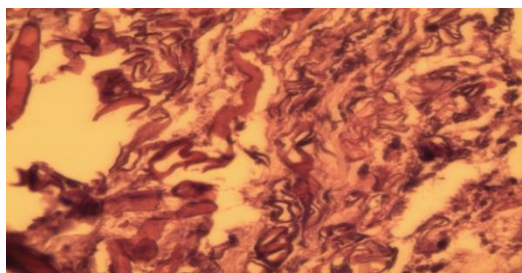
در حال حاضر عفونت های قارچی به علت افزایش تعداد بیماران دچار نقص ایمنی، تجویز شیمی درمانی و مصرف آنتی بیوتیک های طولانی مدت روز به روز در حال افزایش است (۱).

موکورمایکوزیس یک عفونت قارچی کشنده فرصت طلب است که بیشتر در افراد با نقص ایمنی از جمله دیابت، هپاتیت، نارسایی کلیوی، اختلالات خونی، لوسمی، لنفوم، بدخیمی، درمان سرکوب کننده سیستم ایمنی، سوختگی، گلومرونفریت، گاسترو آنتریت، همودیالیز و اختلال عملکرد نوتروفیل ها به وجود می آید (۶-۲).

این عفونت به ندرت در افراد سالم دیده می‌شود. تشخیص زود رس این بیماری در پیش‌آگهی و طول عمر بیمار بسیار موثر می‌باشد (۷).

موکورمایکوزیس شامل گونه‌های *Rhizomucor*، *Absidia*، *Mucor* و *Rhizopus* می باشد (۸). از نظر شیوع شایع ترین نوع این عفونت، رینو سربرال می باشد و انواع ریوی، پوستی، مغزی، گوارشی و منتشر به ترتیب از شیوع کمتری برخوردار می‌باشند. شیوع بیماری ارتباطی با سن و جنس ندارد و از طریق مسیر تنفسی، گوارشی و تلقیح پوستی وارد بدن می شود (۱۰-۹).

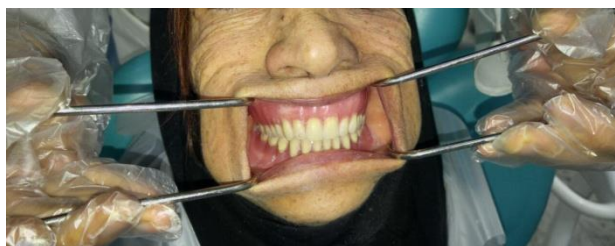موکورمایکوزیس رینوسر-برال، حفره چشم، سینوس های پارانازال و مغز را درگیر می‌کند و تقریباً همیشه با دیابت همراه است (۱۱-۵). درمان موثر در این بیماری جراحی و دبریدمان وسیع ضایعه، تجویز عوامل ضد قارچ مانند آمفوتریسین B که با



تصویر ۲: هیف های قارچ موکورمایکوزیس در بیوپسی گرفته شده از چشم چپ بیمار با بزرگ نمایی ۴۰۰×

گرفتن قوانین استاندارد پروتزی ساخته شد و لیکن به علت بی حسی کامل مخاط باکال سمت چپ، دندان ها در این ناحیه در کراس چیده شد تا ظاهر صورت به نمای طبیعی تری نزدیک شود. در واقع بیمار فقط از سمت راست دنچر جهت جویدن می تواند استفاده کند. لکن فرم صورت بیمار با توجه به حضور دنچر جدید به وضعیت متعادل رسیده (تصویر ۳).

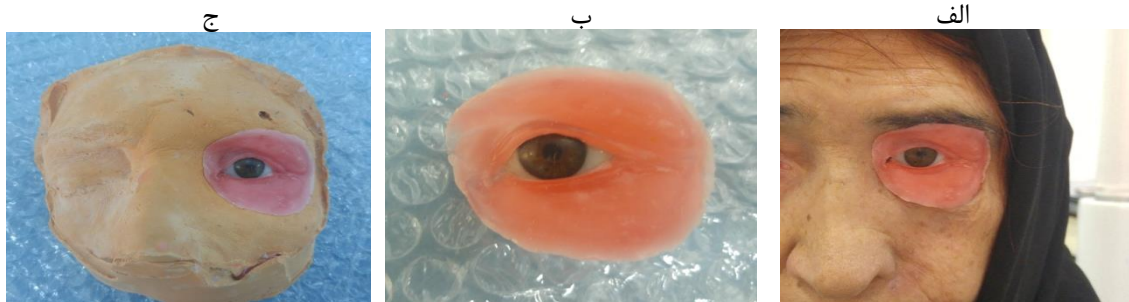
بعد از کنترل قند خون بیمار، جراحی تخلیه چشم چپ صورت گرفت و کانون های نکروزه روی سینوس ماگزایلا و کام خارج گردید و بیمار بعد از گذشت ۵ ماه از جراحی به بخش پروتز دانشکده دندان پزشکی دانشگاه علوم پزشکی شهید صدوقی یزد جهت ساخت پروتز مراجعه نمود. جهت ساخت پروتز کامل در دهان بیمار یک پروتز با در نظر



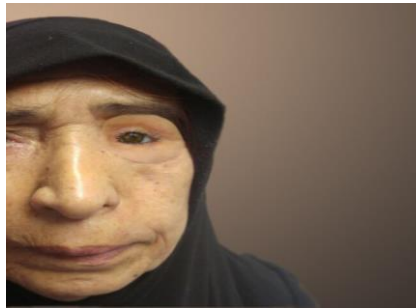تصویر ۳: ساخت دنچر کامل و تحویل آن به بیمار.

خیره بدون تکیه سر به جلو خیره شد و موقعیت این الگو با توجه به چشم راست تغییر داده شد (تصویر ۴). جزئیات ظریف پلک بیمار روی الگوی مومی صورت گرفت. بعد از امتحان این مرحله روی صورت بیمار، حذف موم و سیلیکون گذاری صورت گرفت و در نهایت پروتز نهایی چشم به بیمار تحویل داده و آموزش های لازم در این زمینه به بیمار داده شد (تصویر ۵).

بعد از تحویل دنچر بیمار و اصلاحات آن طی جلسات فالوآپ، مراحل ساخت پروتز چشم انجام گرفت. به این صورت که بعد از قالب گیری اولیه با آلژینات از ناحیه اوربیت و ریختن قالب و بلاک اوت حفره، یک الگوی مومی فنجانی شکل به عنوان پایه اصلی قرار گیری پروتز ساخته شد. سپس با قرار دادن الگوی مومی بهترین موقعیت قرارگیری پروتز به دست آمد. این مجموعه داخل ضایعه قرار داده شد و بیمار به حالت



تصویر ۴: مراحل آماده سازی پروتز چشم. الف: قالبگیری اولیه با آلژینات از ناحیه اربیت. ب: ساخت الگوی مومی ج: قرارگیری الگوی ساخته شده در محل ضایعه.



تصویر ۵: قرارگیری پروتز ساخته شده بر روی صورت بیمار.

اجتناب ناپذیر است که با توجه به مشکلات بیمار، تمهیداتی در زمینه ساخت پروتز داخل دهانی و خارج دهانی صورت می پذیرد. هر چند استفاده از ایمپلنت‌ها در بیماران و ساخت پروتزهای متکی به ایمپلنت بسیاری از مشکلات بیماران را بهبود بخشیده است لکن در بیمار حاضر با توجه به دیابت شدید استفاده از ایمپلنت مورد سوال است. هم چنین درمان های پروتزهای متکی بر ایمپلنت از نظر هزینه برای بسیاری از بیماران مقرون به صرفه نمی باشد (۱۴). لذا با توجه به شرایط این بیمار، ساخت پروتز دهان و چشم بدون حضور ایمپلنت صورت گرفت.

نتیجه گیری

تشخیص به موقع ضایعات نکروزه قارچی نیازمند توجه ویژه دندان پزشک در معاینه روتین بیمار می باشد. این بیماری با ارجاع زودرس بیمار به خوبی به درمان پاسخ می دهد.

سپاسگزاری

نویسندگان مقاله خود را ملزم می دانند از آقای مرتضی دهقان کارشناس گرافیک که در تهیه عکس‌ها کمک نمودند، تشکر و قدردانی نمایند.
تعارض در منافع: وجود ندارد.

بحث

در بسیاری از کشورهای در حال رشد، معضل افزایش ارگانیسیم های قارچی مقاوم به درمان روتین از یک سو و فقدان ابزار لازم برای تشخیص قطعی از سوی دیگر، ارزیابی و درمان بیماران در معرض بیماری های قارچی را با مشکل مواجه ساخته است. این در حالی است که روز به روز به تعداد بیماران نقص ایمنی افزوده می شود. و توصیه می شود در صورت شک به هر گونه عفونت قارچی مهاجم، بیمار از نظر تمام فاکتورهای خطر و مصرف داروهای تضعیف سیستم ایمنی و دیابت مورد سوال قرار گیرد (۱۵). معمولاً این عفونت قارچی از طریق سیستم تنفسی فرد را مبتلا می سازد (۱۶). تظاهرات موکورمایکوزیس می تواند از سینوس شروع شده و به چشم، عصب بینایی و حتی به مغز گسترش یابد و منجر به ازدست رفتن بینایی بیمار گردد (۱۷). درمان های پیشنهادی برای بیماری شامل برطرف کردن عامل زمینه ساز (کنترل قند خون)، شستشو و دبریدمان محل عفونت می باشد. آمفوتریسین B موثرترین داروی شناخته شده در این بیماری است (۲۰-۱۸) که برای بیمار در بیمارستان تجویز شد. هم چنین بعد از تخلیه کانون های نکروزه عفونی جهت بازگرداندن زیبایی و فانکشن بیماران، انجام پروتزهای داخل دهانی و خارج دهانی

References:

1-Turunc T, Demiroglu Z, Aliskan H, Colakoglu S, Arslan H. *Eleven cases of mucormycosis with atypical clinical manifestations in diabetic patients.* Diabetes Res Clin Prac 2008; 82(2): 203-8.

2-Hung JS, Kok SH, Lee JJ, Hsu WY, Chiang CP, Kuo YS. *Extensive maxillary sequestration resulting from mucormycosis.* British J Oral Maxillofac Surg 2005; 43(6): 532-4.

- 3-Shazo RD, Brien M, Chapin K, Soto- Aguilar M, Gardner L, Swain R. *A new classification and diagnostic criteria for invasive fungal sinusitis*. Arch Otolaryngol Head Neck Surg 1997; 123(11): 1181-8.
- 4-Singh J, Prasdna NM. *Phycomycosis in an apparently normal host*. J Otolaryngeal 1977; 6(1): 37-42.
- 5-Pandey A, Bansa IV, Asthana AK, Trivedi V, Madan M, Das A. *Maxillary osteomyelitis by mucormycosis: Report of four cases*. Int Infect Dis 2011; 15(1): 66-9.
- 6-Jung SH, kim Sw, Park CS, Song CE, Cho JH, Lee JH, et al. *Rhinocerebral mucormycosis: Consideration of prognostic factors and treatment modality*. Auris Nasus Larynx 2009; 36(3): 274-9.
- 7-O Neill BM, Alessi AS, George EB, Piro J. *Disseminated rhinocerebral mucormycosis; A case report and review of the literature*. J Oral Maxillofac Surg 2006; 64(2): 326-33.
- 8-Neville B. Oral and Maxillofacial pathology. 2016- chap6
- 9-Gonzalez Ballester D, Gonzalez- Garcia R, Moreno Garcia c, Ruiz- Laza L, Monje Gil F. *Mucormycosis of the head and neck: Report of five cases with different presentations*. J Craniomaxillofac Surg 2011; 40(7): 584-91.
- 10- Mimouni O, Curto CL, Danvin JM, Thomassin JM, Dessi P. *Sinonasal mucormycosis: Case report* Eur Annals Otorhin Head Neck Dis 2010; 127(1): 27-9.
- 11- Pinto ME, Manrique HA, Guevara X, Acosta M, Villena JE, Solis J. *Hyperglycemic hyperosmolar state and rhino-orbital mucormycosis*. Diabetes Res Clin Pract 2011; 91(2): 37-9.
- 12- Dua R, Poate T, Abe F, Diaz- Cano S. *Lingual necrosis secondary to mucormycosis British*. J Oral Maxillofac Surg 2012; 50(6): 96-8
- 13- Parsad K, Lalitha RM, Reddy EK, Ranganath K, Srinivas DR, Singh JR. *Early diagnosis and multimodal treatment in rhinocerebral mucormycosis: Experience of 4 cases*. J Oral Maxillofac Surg 2012; 70(2): 354-62.
- 14- Hafezequoran A, koodaryan RA. *Technique for Fabrication of an orbital prosthesis a Case report*. J dent clinic dent prospect 2010; 4(2): 69-73.
- 15- Patterson TF. *Advances and challenges in management of invasive mycoses*. Lancet 2005; 366(9490): 1013-25.
- 16- Berjis N, Hashemi M, Sanei H, Ghasemi Baseer H. *Mucormycosis of Subglote and Trachea*. JIMS 2011; 28(116): 1084-87. [Persian]
- 17- Pandey A, Bansa IV. Asthana AK, et . *Maxillary osteomyelitis by mucomycosis: Report of four cases*. Int Infect Dis 2011;15(I): 66-9.
- 18- .Javadzadeh Bolouri A, Delavarian Z, Dalirsani Z, Tonkaboni A. *Rhinocerebral muconycosis in a diabetic patient with cranial nerve involvement*. Pakistan J Med Sei. 2011; 27(4): 911-4.

19- *Sree Vijayabala, Rajeshwari G Annigeri, and Ramachandran Sudarshan* Mucormycosis in a diabetic ketoacidosis patient.. . Asian Pac J Trop Biomed 2013; 3(10): 830-33.

20- Mohammadi R, Nazeri M, Ehteram H. *A successful treatment of rhinocerebral mucormycosis due to rhizopus oryzae.* J Res Med Sci 2014; 19(1): 72-4. [Persian]

A case report of eye infection mucormycosis in diabetic patients and eye prosthetic construction

Mohammad Hossain Lotfi kamran¹, Mahnaz Hatami², Najmeh Jafari³,
Elham Soltanpanah Dorbidi^{*2}, Hossain Karami⁴

Original Article

Introduction: Mucormycosis is recognized as an invasive fungal infection with a high mortality rate, which typically affects patients with uncontrolled diabetes. As a matter of fact, immunocompromised patients are at risk of this disease. Aim of this study was presentation of denture and orbital prosthesis construction for a patient with mucormycosis.

Case report: A 73 year-old woman with pain, inflammation and numbness of the left buccal referred to Shahid Sadoughi Hospital of Yazd. Lab tests revealed an uncontrolled diabetes mellitus. Mucormycosis was diagnosed via the patient's oral Biopsy. Foci of fungal necrosis in the palate and maxillary sinus was removed. Then, the patient was referred to the Department of Prosthodontics of Dentistry School of Shahid Sadoughi University.

Conclusion: Early diagnosis of mucormycosis could increase the patients' survival rate. Therefore, dentists can play an important role in primary diagnosis of the lesion, because rapid treatment of the disease can prevent of the progression of it. Rehabilitation of the patients' appearance seems to be necessary in order to eliminate the facial defects after the surgery. As a result, maxillofacial prosthetics plays an important role in restoring the patient's appearance.

Keywords: Fungal infections; Maxillofacial prosthesis; Mucormycosis.

Citation: Lotfikamran MH, Hatami M, Jafari N, Soltanpanah Dorbidi E, Karami H. A case report of eye infection mucormycosis in diabetic patients and eye prosthetic construction. J Shahid Sadoughi Uni Med Sci 2018; 26(7): 576-82

¹Associated Professor, Department of Prosthodontics, Shahid Sadoughi University of Medical Sciences, Yazd, Iran

²Assistant Professor, Department of Prosthodontics, Shahid Sadoughi University of Medical Sciences, Yazd, Iran

³Assistant Professor, Department of Oral and Maxillofacial Pathology, Shahid Sadoughi University of Medical Sciences, Yazd, Iran

⁴Department of Physics, Varamin Pishva Islamic Azad University, Tehran, Iran

*Corresponding author: Tel: 09122975056, email: dr_soltanpanah@yahoo.com