مجله علمی پژوهشی دانشگاه علوم پزشکی شهید صدوقی یزد
دوره ۲۵، شماره ۱، فروردین ۱۳۹۶
صفحه: ۷۷-۷۳

Journal of Shahid Sadoughi University of Medical Sciences
Vol. 25, No.1, Apr 2017
Pages: 73-77

گزارش مورد

گزارش یک مورد نادر جسم خارجی در لگن
پرفوراسیون رحم و کولون سیگموئید توسط سوندفولی و ایجاد آبسه

فخرالسادات سجادیان [۱]، سید مصطفی قوامی [۲*]

چکیده

مقدمه: اجسام خارجی لگن از عوارض ناشایع اعمال جراحی است ولی ممکن است به طور نادر جسم خارجی جاگذاری شده در احشاء لگن مانند رحم باعث سوراخ شدگی و سپس مهاجرت جسم به ارگان‌های مجاور شود.

معرفی بیمار: خانم ۴۱ ساله‌ای است که به علت دردهای مبهم شکم و لگن برای انجام سی‌تی‌اسکن به مرکز تصویربرداری ارجاع شده بود. در بررسی انجام‌شده، آبسه لگن همراه با تصویر نیمه اپاک توبولر در ناحیه مشاهده گردید. بیمار سابقه جراحی شکم نداشت. در مراجعه به سابقه شش سال قبل، سقط جنائی با سوندفولی توسط مامای خانگی را اظهار می‌نمود. با توجه به یافته‌های سی‌تی‌اسکن، لاپاراتومی انجام و آبسه و سوند خارج شد.

نتیجه‌گیری: اجسام خارجی شکم و لگن در بیمار بدون سابقه جراحی نادر است ولی در بیماری که به علت دردهای مبهم و مزمن شکم مراجعه و آبسه داخل شکمی تائید می‌شود در تشخیص افتراقی جسم خارجی نیز باید مدنظر باشد.

واژه‌های کلیدی: سی‌تی‌اسکن، سوند فولی، جسم خارجی، رحم

۱- استادیار، گروه رادیولوژی، دانشکده پیراپزشکی، دانشگاه علوم پزشکی تبریز
۲- استاد، گروه رادیولوژی، دانشکده پیراپزشکی، دانشگاه علوم پزشکی تبریز
*(نویسنده مسئول)؛ تلفن: ۳۳۶۸۷۳۳-۰۴۱۳، پست الکترونیکی: mostafa.ghavami@yahoo.com
تاریخ دریافت: ۱۳۹۵/۷/۲۴ تاریخ پذیرش: ۱۳۹۵/۱۲/۱۹

[Downloaded from jssu.ssu.ac.ir on 2026-11-26]

مقدمه

اجسام خارجی در شکم و لگن از عوارض نسبتاً ناشایع اعمال جراحی شکم و لگن است و اکثراً مربوط به باقی ماندن لوازم پزشکی مانند گاز و قیچی و پنس است (۱،۲) و یا بعضاً در اثر بلع اتفاق می‌افتد به طور نادر ممکن است به علت جاگذاری توسط بیمار و یا کادر پزشکی در احشاء داخل لگن مانند مثانه و رحم دیده شود. باقی ماندن سوندفولی و یا قسمتی از آن در داخل مثانه به علت پارگی سوند گزارش شده است (۳،۴). استفاده از سوند فولی برای سقط درمانی در موارد مرگ جنین و یا در ناهنجاری‌های مادرزادی مهم جنین، برای ختم حاملگی استفاده شده است (۱،۳،۵) و استفاده از آن برای سقط جنائی از مواردی است که در اکثر نقاط ایران گزارش شده است. باقی ماندن سوند در رحم و مهاجرت آن به خارج از رحم و پارگی کولون و ایجاد آبسه از موارد بسیار نادر است. در مراجعه به مقالات منتشر شده در یک دهه اخیر مورد مشابه در ایران و خارج مشاهده نگردید.

معرفی بیمار

خانم ۴۱ ساله به علت دردهای مبهم ناحیه تحتانی شکم و لگن و تکرر ادرار، تب و بی‌اشتهائی از مدت‌ها پیش، به مرکز تصویربرداری برای انجام سی‌تی‌اسکن از شکم و لگن ارجاع داده شده بود. در سابقه بیمار چند زایمان طبیعی و بدون سابقه جراحی شکم و لگن ذکر گردیده بود. بیمار حدود شش سال قبل به دنبال حاملگی ناخواسته اقدام به سقط جنائی توسط مامای محلی با استفاده از سوندفولی را در رحم ذکر می‌نماید، در معاینه شکم و لگن به غیر از درد و تندرنس قسمت تحتانی شکم یافته غیرطبیعی وجود نداشت. علائم آزمایشگاهی به صورت افزایش تعداد گلبول‌های سفید و بالا رفتن سرعت رسوب گلبول‌های قرمز بود.

در رادیوگرافی ساده از شکم و لگن تصویر نیمه اپاک توبولر مربوط به سوند مشاهده می‌گردد (تصویر ۱- الف و ب)

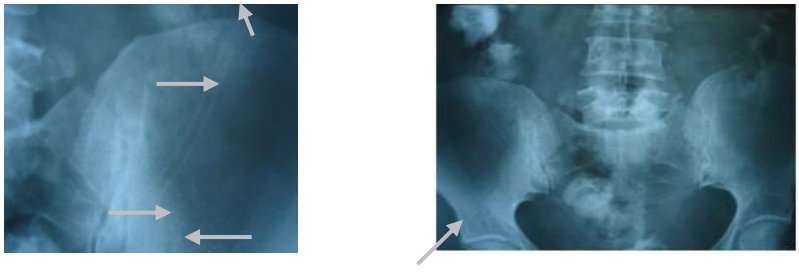

الف ب

تصویر ۱- الف و ب)تصویر نیمه اپاک مربوط به سوند به ترتیب درراديوگرافی ساده از شکم - لگنورادیوگرافی لکالیزه از لگن

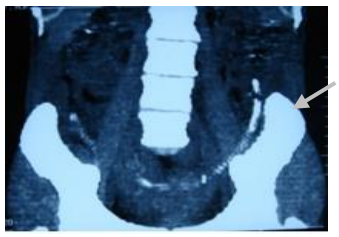

تصویر ۲: مقطع بازسازی‌شده کرونال لگن (تصویر سوند فولی)

در سی‌تی‌اسکن بدون استفاده از ماده کنتراست و با استفاده از کنتراست خوراکی و تزریقی، کانونی با دانسیته غیریکنواخت مربوط به ضایعه التهابی و عفونی موضعی (آبسه) همراه با تصویر توبولر نیمه اپاک در قسمت تحتانی شکم در سمت چپ مشاهده گردید (تصویر ۳-الف و ب). با عنایت به دستورالعمل کمیته اخلاق پزشکی پس از کسب رضایت آگاهانه از بیمار، با توجه به سابقه بیمار و یافته‌های تصویربرداری، لاپاراتومی انجام و تشخیص آبسه در اثر سوراخ شدگی رحم و کولون سیگموئید توسط سوندفولی تائید، آبسه تخلیه و سوندفولی خارج گردید.

[Downloaded from jssu.ssu.ac.ir on 2026-11-26]



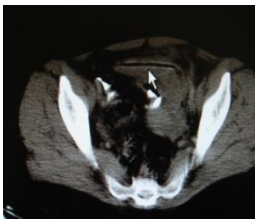

تصویر ۳- الف) سی تی اسکن با برش آگزیال بدون استفاده از ماده کنتراست
تصویر ۳-ب)تصویر سوند فولی و کلکسیون چرکی در برش آگزیال سی تی اسکن با ماده کنتراست

بحث

اکثریت اجسام خارجی در شکم و لگن ناشی از عوارض جراحی و باقی ماندن لوازم پزشکی و وسایل مصرفی در اتاق عمل مانند گاز، پنس، قیچی است. میزان شیوع آن یک در ۱۰۰۰ تا ۱۵۰۰ مورد جراحی شکم است (۱). علی‌رغم پیش‌بینی‌های انجام گرفته در اعمال جراحی سالانه حدود ۱۵۰۰ مورد از این نوع در ایالات متحده گزارش شده است. در صورت استریل بودن جسم خارجی، ممکن است سال‌ها بدون علامت در محل باقی بماند ولی بعضاً باعث واکنش حاد و مزمن با ایجاد علائم موضعی و عمومی در بیمار می‌شود. ایجاد آبسه، پریتونیت، چسبندگی‌ها و سوراخ کردن احشای مجاور از عوارض اجسام خارجی است و علائم بالینی در بیمار بستگی به محل و نوع جسم خارجی دارد (۷-۵). اغلب اجسام خارجی جاگذاری شده توسط بیمار در ناحیه لگن یعنی رکتوم، مثانه و رحم، دفع شده و به ندرت ممکن است در داخل احشاء باقی‌مانده و در موارد بسیار نادر ممکن است با سوراخ کردن ارگان، مهاجرت به قسمت‌های مجاور و ایجاد آبسه و فیستول نماید. به دلیل موانع شرعی و قانونی در کشورمان در مورد سقط جنین، سقط جنائی در ایران نسبت به اروپا و آمریکا شیوع بیشتری دارد و اغلب توسط ماماهای محلی و در مراکز غیربهداشتی و با جاگذاری اجسام خارجی در رحم صورت می‌گیرد. سوندفولی به همین منظور به طور گسترده مورد استفاده قرار می‌گیرد و در تمامی موارد سوند به همراه جنین و محصولات حاملگی دفع شده و در ارگان مذکور ماندگار نمی‌شود. مورد گزارش شده در این مقاله، از موارد بسیار نادر است که سوندفولی در رحم باقی‌مانده و ضمن سوراخ کردن رحم و پریتوان باعث پرفوراسیون کولون سیگموئید شده و در ناحیه تحتانی چپ شکم و لگن ایجاد آبسه نموده است. در مراجعه به مقالات چاپ شده در یک دهه اخیر مورد مشابه در ایران و سایر مناطق گزارش نشده است.

براساس گزارش سازمان بهداشت جهانی، سقط در کشورهای جهان سوم یکی از علل مهم مرگ‌ومیر مادران است و بر این اساس سالانه حدود ۸۰۰۰۰ مرگ در اثر سقط‌های جنائی و غیربهداشتی در دنیا اتفاق می‌افتد و حدود ۱۳درصد مرگ‌ومیر مادران ناشی از این حادثه است (۸). در مطالعه‌ای که در یک بازه زمانی ده ساله در ریودو ژانیرو از سال ۱۹۷۸ تا ۱۹۸۷ بر روی علل مرگ‌ومیر مادران انجام گرفته آمار نسبتاً بالائی گزارش گردیده و بر این اساس ۴۷درصد مرگ‌ومیر مادران در زمینه سقط بود و در تمامی موارد ذکر شده عفونت به دنبال سقط عامل اصلی گزارش شده است (۱،۹).

در تشخیص اجسام خارجی شکم و لگن، تصویربرداری نقش مهمی را ایفاء می‌نماید (۳،۹). در بیمارانی که سابقه جراحی شکم و لگن دارند و با دردهای مبهم شکم مراجعه می‌نمایند برای رد اجسام خارجی اولین قدم تصویربرداری رادیوگرافی ساده شکم است (۱۰). در صورت رادیواپاک بودن جسم خارجی مانند قیچی و پنس به راحتی با عکس ساده قابل تشخیص است. در صورت نیمه اوپاک و یا غیراوپاک بودن جسم خارجی مانند سوند و لوازم پلاستیکی تشخیص مشکل خواهد بود. استفاده از متدهای تشخیصی دیگر مانند سونوگرافی و سی‌تی‌اسکن، روش تکمیلی برای تشخیص ضایعه و عوارض آن از جمله ایجاد آبسه و پرفوراسیون احشاء است همچنین می‌توان از «ام آر آی» استفاده نمود(۱۳-۱۱). روش متداول

[Downloaded from jssu.ssu.ac.ir on 2026-11-26]

بررسی، با سی‌تی‌اسکن بدون استفاده از ماده کنتراست و همچنین با ماده کنتراست خوراکی و تزریقی است.

نتیجه‌گیری

علی‌رغم اینکه وجود جسم خارجی شکم و لگن در بیمار بدون سابقه جراحی نادر است، در بیماری که به علت دردهای مبهم و مزمن شکم مراجعه و در بررسی‌های تصویربرداری آبسه داخل شکمی تائید می‌شود، جسم خارجی به عنوان یک عامل ایجاد کننده باید مد نظر باشد.

References:

1. Rappaport W, Haynes K. ***The retained surgical sponge following intra-abdominal surgery.*** Arch Surg 1990; 125 (3): 405-7.
2. Caliskan E, Öztürk N, Dilbaz BO, Dilbaz S. ***Analysis of risk factors associated with uterine perforation by intrauterine devices.*** Eur J Contracept Reprod Health Care 2003; 8(3): 150-55.
3. Ogawa S, Date T, Muraki O. ***Intraperitoneal urinary bladder perforation observed in a patient with an Indwelling Urethral Catheter: Case Reports in Urology.*** Hindawi Publishing Corporation 2013; (765704): 3.
4. Bozkurt A, Karabakan M, OguzKeles M, Gundogan S, Nuhoglu B. ***An iatrogenic intravesical foreign body, a Piece of Foley Catheter: Case Report.*** JAREM 2014; 2: 79-81.
5. Niknam R, Mahmoudi L, Merat S. ***A case with a fistula draining into the stomach due to retained surgical gauze.*** Middle East J Dig Dis 2010; 2(2): 116-17.
6. Harrison-woolrych M, Ashton J, Coulter D. ***Uterine perforation on intrauterine device insertion: is the incidence higher than previously reported?*** Contraception 2003; 67(1): 53-6.
7. Kaislasuo J, Suhonen S, Gissler M, Lähteenmäki P, Heikinheimo O. ***Uterine perforation caused by intrauterine devices: clinical course and treatment.*** Hum Reprod 2013; 28 (6): 1546-51.
8. Haddad LB, Nour NM. ***Unsafe abortion: unnecessary maternal mortality.*** Rev Obstet Gynecol 2009; 2(2): 122-26.
9. Islam A, Abbasi Au, Sarwar I. ***Use of Foley's Catheter and prostaglandin F-2 alpha in second trimester termination of pregnancy.*** J Ayub Med coll Abbottabad 2006; 18(3): 35-9.
10. Mekbib TA. ***Induction of abortion by Condom-Foley Catheter method in pregnant women with intra-uterine foetal death.*** Ethiop Med J 1994; 32(2): 107-13.
11. Inal HA, Inal ZO, Alkan E. ***Successful Conservative Management of a Dislocated IUD.*** Case Report in Obstetrics and Gynecology 2015; (2015):1-3.
12. Lily Y, Kemagis ME, Evan S, Siegelman MD, Drew A, Torigian MD. ***Retained sponge: Case 145. Pledge to image wisely every year.*** RSNA. Radiology 2009; 251(2).
13. Tim B, Hunter MD, Mihra S, Taljanovic MD. ***Foreign Bodies: Special Report.*** RSNA Radiographics 2003; 23(3): 731-57.

[Downloaded from jssu.ssu.ac.ir on 2026-11-26]

Case Report

A rare case of pelvic foreign body: foley catheter migration from the uterus to peritoneal cavity, perforating rectosigmoid colon and abscess formation

Fakhrosadat Sajjadian [1], Seyed Mostafa Ghavami [2*]

1,2 Department of Radiology, Paramedical School, Tabriz University of Medical Sciences, Tabriz, Iran

Received: 15 Oct 2016 **Accepted:** 9 Mar 2017

Abstract

Background: Intraperitoneal foreign body is an unusual complication of abdomino pelvic surgery. In rare condition introduction of foreign body into the uterus, may be perforated and migrated to the adjacent organs.

CasePresentation: A 41-year old woman with chronic abdominal pain was referred to the Imaging Center for doing Computed Tomography (CT) scan . A computed tomography of abdominopelvic demonstrated foley catheter in the pelvis with abscess.The patients have not had any abdominopelvic surgery. She had undergone criminal abortion by home midwife with the use of foley catheter 6 years ago. Laparatomy was done, foley catheter removed and abscess was evacuated.

Conclusion: The abdominopelvic foreign body is a rare condition in non operativepatients, it should be included in the differential diagnosis of abscess formation that was detected in patients with a history of chronic abdominal pain.

Keywords: Computed Tomography; Foley Catheter; Foreign Body; Uterus

[Downloaded from jssu.ssu.ac.ir on 2026-11-26]

This paper should be cited as:

SajjadianF, Ghavami SM. **A rare case of pelvic foreign body: foley catheter migration from the uterus to peritoneal cavity, perforating rectosigmoid colon and abscess formation.** J Shahid Sadoughi Univ Med Sci 2017; 25(1): 73-77.

***Corresponding author: Tel: 0413-3368733, email:mostafa.ghavami@yahoo.com**