مجله علمی پژوهشی دانشگاه علوم پزشکی شهید صدوقی یزد
دوره ۲۴، شماره ۹، آذر ۱۳۹۵
صفحه: ۷۰۵-۶۹۰

Journal of Shahid Sadoughi University of Medical Sciences
Vol. 24, No.9, Dec 2016
Pages: 690-705

مطالعه اثرات پودر بامیه (Abelmoscus Esculentus) بر هیستولوژی بافت کبد و شاخص‌های بیوشیمیایی سرم موش صحرایی دیابتی HFD/STZ

نعیم عرفانی مجد [*۱]، علی شهریاری [۲]، محمدرضا تابنده [۳]، زهرا سلیمانی [۴]

چکیده

مقدمه: دیابت نوع ۲، نوعی بیماری متابولیکی است که با هیپرگلیسمی، هیپرلیپیدمی و اختلال عملکرد کبد مرتبط می‌باشد. هدف از مطالعه حاضر، ارزیابی اثرات محافظتی پودر بامیه بر روی آسیب کبدی در موش‌های دیابتی نوع ۲ (HFD/STZ) است.

روش بررسی: در این مطالعه تجربی ۲۵ سر موش صحرایی ماده با نژاد ویستار و با میانگین وزنی (۲۲۰ g-۲۰۰) به طور تصادفی به ۵ گروه تقسیم شدند: ۱) گروه کنترل: موش‌هایی که با غذای استاندارد تغذیه شدند، ۲) موش‌های سالمی که به مدت ۴ هفته پودر بامیه (۲۰۰mg/kg) دریافت کردند، ۳) گروه دیابتی(HFD/STZ): موش‌هایی که با رژیم چربی بالا (۶۰٪) به مدت ۴ هفته تغذیه شدند و سپس به آن‌ها دوز پایینی از استرپتوزوتوسین (۳۵mg/kg) تزریق شد، ۴) موش‌های دیابتی که به مدت ۴ هفته پودر بامیه (۲۰۰mg/kg) دریافت کردند، ۵): موش‌های دیابتی که به مدت ۴ هفته متفورمین (۲۰۰mg/kg) دریافت کردند. در انتهای آزمایش پارامترهای بیوشیمیایی در سرم اندازه‌گیری شدند. نمونه‌های کبد برداشته شدند و برش‌های ۶-۵ میکرومتری تهیه و با H&E و سودان بلک رنگ‌آمیزی شد.

نتایج: نتایج نشان داد که همه پارامترهای بیوشیمیایی به جز HDL-C و انسولین سرم، در موش‌های دیابتی HFD/STZ افزایش یافتند در حالی که در گروه تیمار شده با پودر بامیه، در مقایسه با گروه دیابتی کم شده بودند (p<۰/۰۵). تغییرات ساختاری کبد در گروه‌های دیابتی تیمار شده با پودر بامیه و متفورمین بهبود یافته بود.

نتیجه‌گیری: یافته‌های ما اثرات ضد هیپرگلیسمی و هیپولیپیدمیک پودر بامیه را تائید کرد؛ بنابراین به نظر می‌رسد نقش مهمی در مدیریت دیابت نوع ۲ داشته باشد.

واژه‌های کلیدی: دیابت نوع ۲، بافت‌شناسی، بیوشیمیایی، مقاومت انسولینی، بامیه، کبد، موش صحرایی

۱- استاد، گروه علوم پایه، بخش بافت شناسی، دانشکده دامپزشکی، دانشگاه شهیدچمران اهواز
۲،۳- دانشیار، گروه علوم پایه، بخش بیوشیمی و بیولوژی مولکولی، دانشکده دامپزشکی، دانشگاه شهیدچمران اهواز
۴- دانشجوی دکترای بافت شناسی مقایسه‌ای، دانشکده دامپزشکی، دانشگاه شهیدچمران اهواز
***(نویسنده مسئول)؛ تلفن: ۰۹۱۶۱۱۸۴۸۷۵، پست الکترونیکی:** naeemalbo@yahoo.com
تاریخ دریافت : ۱۳۹۵/۴/۲۵ تاریخ پذیرش: ۱۳۹۵/۷/۲۹

[Downloaded from jssu.ssu.ac.ir on 2026-11-26]

مقدمه

دیابت نوع ۲ یک بیماری بسیار پیچیده و ناهمگون است که موجب اختلالات متابولیکی فراوانی از قبیل هیپرگلیسمی، اختلال در ترشح و عملکرد انسولین و همچنین اختلال در عملکرد اندام‌ها و بافت‌های بدن می‌شود. علل دیابت نوع ۲ در انسان بسیار متنوع است و از آن جمله می‌توان به عوامل ژنتیکی و عدم تحرک به عنوان دو مؤلفه مهم اشاره کرد. دلایل بروز بیماری دیابت و نشانه‌های بالینی آن در دیابت نوع ۲ پیچیدگی بیشتری نسبت به دیابت نوع ۱ دارد، به طوری که گفته می‌شود دیابت نوع ۲ یک بیماری نیست بلکه گروهی از بیماری‌ها با مکانیسم‌های مختلف می‌باشد که به مقاومت انسولینی، ناکارایی سلول‌های بتا و نقایص دیگر منجر می‌گردد که نتیجه آن‌ها هیپرگلیسمی است (۱). برای مقابله با دیابت نوع ۲، معالجات مؤثرتر و رژیم‌های غذایی درمانی ویژه‌ای مورد نیاز فوری هستند. به منظور بررسی عوارض این بیماری و مطالعه روش‌های درمانی جدید آن، ایجاد مدل‌های حیوانی دیابت نوع ۲ ضروری به نظر می‌رسد. دو نوع مدل دیابتی وجود دارد که شامل مدل ژنتیکی و مدل دیابت تجربی است. یک نمونه از مدل‌های دیابت تجربی، مدل HFD/STZ در موش صحرایی است (۲). این مدل ترکیبی از یک رژیم غذایی با چربی بالا و مواد قندی و همچنین تزریق یک دوز مشخصی از STZ می‌باشد که در این مدل به ترتیب رژیم غذایی برای ایجاد هیپرانسولینمی، مقاومت انسولینی و یا عدم تحمل گلوکز و تزریق STZ برای کاهش شدید سلول‌های بتا ضروری هستند (۳،۴). استرپتوزوتوسین یک آنتی‌بیوتیک است که توسط استرپتومایسس آکروموژن‌ها (Streptomyces achromogene)، تولید می‌شود (۵). این دارو جهت القای هر دو نوع دیابت نوع ۱ و نوع ۲ مورد استفاده قرار می‌گیرد (۲).

کبد یک اندام پیچیده و بزرگ است که نقش اصلی آن طراحی و مدیریت متابولیسم کربوهیدرات، چربی و پروتئین است. به طور کلی از علائم عمده دیابت نوع ۲ می‌توان به افزایش تولید گلوکز کبدی، کاهش سنتز گلیکوژن کبدی و گلیکولیز، اشاره کرد که مجموعه این عوامل در نهایت منجر به هیپرگلیسمی می‌شود (۶). گزارش‌ها حاکی از آن است که دیابت نوع ۲ با تغییرات عمیق در پروفایل لیپوپروتئین و چربی مرتبط است (۷) تغییر در غلظت لیپید پلاسما شامل کلسترول و لیپوپروتئین، عوارضی هستند که عمدتاً در بیماران دیابت ملیتوس مشاهده می‌شود (۸). Fernanda و همکاران در سال ۲۰۱۰ گزارش کردند که افزایش اسیدهای چرب آزاد و تجمع آن‌ها در بافت کبد و عضله مرتبط با مقاومت انسولینی بوده و سبب لیپوتوکسیسیتی در بدن و متعاقب آن آسیب به سلول‌های بتا و نقص در ترشح انسولین می‌گردد (۹).

آنزیم‌های سرمی ALT و AST، مارکرهای شناخته شده‌ای هستند که به هنگام آسیب کبدی سطوحشان در سرم خون افزایش می‌یابد. این آنزیم‌ها متعاقب آسیب وارده به بافت کبد از سیتوزول به جریان خون ترشح می‌شوند. آزمایش‌های متعددی ثابت کرده‌اند که سطوح سرمی آنزیم‌های ALT و AST به طور معنی‌داری در رت‌های دیابتی افزایش پیدا کرده‌اند. Suchithra و همکاران در سال ۲۰۱۴، مدل تجربی دیابت نوع ۲ را با استفاده از رژیم چاقی با چربی بالا و تزریق یک دوز پایین از STZ (۳۵mg/kg) ایجاد کرده و با بررسی آنزیم‌های کبدی ALT و AST افزایش قابل توجه و معنی‌دار این مارکرهای کبدی را در موش‌های مورد مطالعه گزارش کردند (۱۰).

داروهای ضد دیابتی مورد استفاده در درمان‌های طولانی‌مدت، عوارض جانبی بسیاری دارند لذا روند توسعه در داروهای ضد دیابتیک، بر روی مواد طبیعی متمرکز شده است که اثرات جانبی کمتری دارند (۱۱). بامیه (اُکرا) یک گیاه ناحیه گرمسیری (استوایی)، متعلق به خانواده مالواسه (پنیرکیان) یا گیاهان دولپه‌ای است. پوست بامیه نارس که در بیشتر مناطق جهان مصرف می‌شود حاوی ذخایر ارزشمندی از کربوهیدارت‌ها ویتامین‌ها، مواد معدنی و همچنین منبعی از مواد دارویی است (۱۲). دانه‌های میوه بامیه حاوی پروتئین‌ها، چربی، فیبر و قند هستند (۱۳). اُکرا (بامیه) غنی از ترکیبات فلاونوئیدی است (۱۴) و به واسطه داشتن ذخایر کربوهیدراتی، مواد معدنی و

[Downloaded from jssu.ssu.ac.ir on 2026-11-26]

ویتامین‌ها نقش مهمی را در رژیم غذایی انسان بازی می‌کند. ازجمله این عناصر K-Na-Mg-Ca به عنوان عناصر ضروری و همچنین Fe-Zn-Mn-Ni عناصری هستند که در اکرا وجود دارند. عصاره اُکرا (بامیه) دارای فعالیت‌های از بین برنده رادیکال‌های آزاد، فعالیت هیپوگلیسمی، هیپو لیپیدی، آنتی میکروبی و مهار لیزشدن غشای گلبول قرمز که مشابه با فعالیت ضد میکروبی است، می‌باشد (۱۵). دانه‌های میوه بامیه مقادیر زیادی از پروتئین‌های موجود در دانه‌های روغنی را دارند که می‌تواند به عنوان مکمل منابع پروتئینی استفاده شود (۱۶). پوست بامیه غنی از ترکیبات فنلی هست که عمدتاً توسط ترکیبات الیگومری و مشتقات فلاونوئیدی تشکیل شده‌اند. در حالی که قسمت پلی فنلی اپیدرم بامیه عمدتاً از هیدروکسی سینامیک و مشتقات کوئرستین تشکیل شده است (۱۴). Hamiduzzaman و همکاران با ارزیابی فعالیت‌های بیولوژیکی عصاره اکرا دریافتند که عصاره متانولی گیاه اکرا به طور معنی‌داری اثرات هیپوگلیسمی دارد و باعث کاهش سطوح گلوکز خون می‌شود (۱۵). همچنین در مطالعه‌ای دیگر Ramachandran در سال ۲۰۱۰ فعالیت ضد دیابتی گیاه بامیه را بر روی رت‌های دیابتی نوع ۱ با آلوکسان گزارش کرد (۱۷). در ایران نیز، رفیعیان و همکاران در سال ۹۱ با مطالعه تأثیر موسیلاژ گیاه بامیه بر پیشگیری از افزایش گلوکز و پروفایل چربی موش‌های صحرایی دیابتی نوع ۱ دریافتند که موسیلاژ موجود در غلاف میوه گیاه بامیه دارای اثرات هیپولیپیدمیک و هیپوگلاسمیک در موش‌ها می‌باشد. همچنین آن‌ها دریافتند که پلی ساکاریدهای موجود در میوه گیاه بامیه به اسید صفراوی متصل شده و از جریان مداوم آن جلوگیری می‌کنند (۱۸).

علی‌رغم اینکه گزارشاتی در خصوص اثرات گیاه بامیه بر روی کاهش قند خون و پروفایل چربی موجود می‌باشد، لیکن مکانیسم‌های اثر آن از طریق بازسازی ساختار بافتی به‌ویژه در داخل ایران در دسترس نیست و تاکنون گزارشی مبنی بر اثرات محافظتی پودر بامیه بر روی تغییرات هیستوشیمیایی و هیستومورفومتری بافت کبد متعاقب دیابت نوع ۲ مشاهده نشده است. از سویی دیگر با توجه به اینکه اکثر مطالعاتی که با موضوع دیابت (به ویژه در ایران) بررسی شده‌اند، دیابت نوع ۱ بوده و از آنجا که دیابت نوع ۲ و به ویژه مدل تجربی (HFD/STZ) کمتر مطالعه شده‌اند، به نظر می‌رسد انجام تحقیقات در این زمینه از ارزش خاصی برخوردار باشد.

با توجه به فعالیت‌های هیپوگلیسمی و هیپولیپیدمی این گیاه در کاهش قند خون، انتظار می‌رود در این مطالعه، گیاه بامیه با بهبود پروفایل بیوشیمیایی و همچنین ساختار هیستومورفومتری بافت کبد در موش‌های دیابتی با مدل HFD/STZ، در بهبود و مدیریت دیابت نوع ۲ مؤثر باشد.

روش بررسی

روش تهیه پودر بامیه:

گیاه بامیه با نام علمی (Abelmoscus esculentus) متعلق به خانواده Malvaceae یکی از گیاهان گرمسیری و نیمه گرمسیری است که پراکندگی این گیاه در خاورمیانه ایران گزارش شده است. میوه بامیه در مهرماه سال ۱۳۹۳ از مزارع زیر کشت این گیاه در مزارع اطراف اهواز تهیه گردید. جنس و گونه گیاه در بخش گیاه‌شناسی دانشکده کشاورزی دانشگاه شهید چمران اهواز مورد تایید قرار گرفت. جهت تهیه پودر بامیه، در ابتدا میوه بامیه تهیه شده با آب شستشو و بلافاصله در سایه خشک گردید. به منظور خشک کردن، بامیه‌ها بر روی توری‌های فلزی که جریان هوا به راحتی در هر دو طرف برقرار باشد، قرار گرفتند. تحت این شرایط، بامیه‌ها به مدت یک هفته خشک شدند. گیاه در زیر نور مستقیم خورشید قرار نگرفت، پس از خشک شدن، گیاه توسط آسیاب برقی به خوبی پودر شد و برای جلوگیری از رطوبت در ظروف دربسته نگهداری شد.

حیوانات آزمایشگاهی:

در این مطالعه تجربی تعداد ۲۵ سر موش صحرایی ماده نژاد ویستار به ظاهر سالم به سن ۳-۲ ماه با وزن ۲۲۰-۲۰۰ گرم، از مرکز تکثیر و پرورش حیوانات آزمایشگاهی دانشگاه علوم پزشکی جندی شاپور اهواز خریداری و سپس به محل انجام آزمایش‌های این مرکز منتقل شدند. موش‌ها تحت شرایط کنترل شده آزمایشگاهی با دمای ثابت ۱±۲۳ درجه سانتی‌گراد و ۱۲ ساعت روشنایی و ۱۲ ساعت تاریکی، همراه با تهویه

[Downloaded from jssu.ssu.ac.ir on 2026-11-26]

مناسب نگهداری شدند و با غذای تجاری (پلت: خوراک دام و طیور پارس) تغذیه شده و دسترسی آزاد به آب داشتند. موش‌ها به طور تصادفی به ۵ گروه ۵ تایی تقسیم شدند.

گروه ۱: گروه شاهد: موش‌هایی که غذای استاندارد (پلت) را دریافت نمودند.

گروه ۲: موش‌های سالمی که روزانه پودر بامیه با دوز ۲۰۰mg/kg (۱۹) به صورت مخلوط با غذای استاندارد (پلت) به مدت ۴ هفته دریافت کردند.

گروه ۳ در این گروه موش‌ها به مدت ۴ هفته جیره پرچرب (HFD) را دریافت کرده و پس از این مدت داروی استرپتوزوتوسین به میزان ۳۵mg/kg (۲۰) به صورت داخل سیاهرگی و از طریق سیاهرگ دمی تزریق شد.

گروه ۴: در این گروه موش‌های دیابتی تیپ ۲، روزانه ۲۰۰mg/kg (۱۹) پودر بامیه به صورت مخلوط با غذای استاندارد (پلت) به مدت ۴ هفته دریافت کردند (Sabitha و همکاران در سال ۲۰۱۱، در مطالعه‌ای که بر روی اثرات ضد دیابتی و ضد هیپرلیپیدمی گیاه بامیه انجام دادند، برای درمان موش‌های دیابتی، از پودر بامیه با دوز ۲۰۰mg/kg و به مدت ۴ هفته استفاده کردند)(۱۹).

گروه ۵: در این گروه موش‌های دیابتی تیپ ۲، روزانه داروی متفورمین به میزان ۲۰۰ mg/kg به صورت گاواژ به مدت ۴ هفته دریافت کردند (۲۱).

در تمامی گروه‌ها، در پایان هر هفته تا پایان مراحل آزمایش، وزن موش‌ها (با ترازوی دیجیتال) و قند خون (توسط دستگاه گلوکومتر) (آن کال پلاس آمریکا)، اندازه‌گیری شد.

القاء دیابت نوع ۲ (HFD/STZ):

برای القاء دیابت نوع ۲، موش‌های مورد مطالعه در گروه‌های ۳، ۴ و ۵ به مدت چهار هفته با رژیم غذایی با چربی بالا (HFD) شامل (۶۰٪ چربی حیوانی گوشت گاو) تغذیه شدند(۲۲). بعد از طی این دوره، دوز پایینی از STZ (Sigma، آلمان)، (۳۵mg/kg وزن بدن) به صورت داخل سیاهرگی و از طریق سیاهرگ دمی به موش‌ها تزریق شد. لازم به ذکر است که چربی مورد استفاده در این رژیم غذایی، در ابتدا به قطعات بسیار کوچک تبدیل شده و سپس بر روی حرارت ملایم قرار گرفتند و ذوب شدند و در نهایت با غذای استاندارد موش (پلت) که حاوی (۵۶٪ کربوهیدرات، ۱۸/۵٪ پروتئین، ۸٪ چربی، ۱۲٪ فیبر، مواد معدنی و ویتامین به میزان کافی) بود، مخلوط گردید. ۵ روز پس از تزریق استرپتوزوتوسین قند خون موش‌ها با استفاده از گلوکومتر اندازه‌گیری شده و قند خون بالای ۱۵۰ mg/dl به عنوان دیابتی محسوب شدند.

پس از القاء دیابت، موش‌های گروه ۴، به مدت ۴ هفته پودر بامیه ۲۰۰mg/kg را به صورت مخلوط با غذای استاندارد (پلت) دریافت کردند. همچنین موش‌های گروه ۵، متفورمین به میزان ۲۰۰ mg/kg به صورت گاواژ به مدت ۴ هفته دریافت کردند (۲۱).

خون‌گیری و آزمایش‌های بیوشیمیایی:

پس از اتمام دوره تیمار، موش‌ها با رعایت ملاحظات اخلاقی با کلروفرم (Merk، آلمان) بی‌هوش شدند. سپس از قلب موش‌های صحرایی خون‌گیری به عمل آمد. خون منعقد شده به مدت ۱۰ دقیقه با سرعت ۳۰۰۰، سانتریفیوژ شده و سرم آن جداسازی شد و به منظور بررسی فعالیت‌های سرمی آنزیم‌های کبدی، سطوح انسولین و فاکتورهای بیوشیمیایی سرم در دمای ۲۰°C- ذخیره گردید.

بررسی فعالیت‌های سرمی آنزیم‌های کبدی آسپارتات آمینوترانسفراز (AST) و آنزیم آلانین آمینوترانسفراز (ALT)، سطوح انسولین سرم و فاکتورهای بیوشیمیایی سرم از قبیل TG، TC، LDL-C، VLDL-Cو HDL-C با استفاده از کیت آنزیمی پارس آزمون و دستگاه میکروپلیت بیوتک اندازه‌گیری شدند و میزان گلوکز توسط دستگاه گلوکومتر اندازه‌گیری شد.

اندازه‌گیری سطوح سرمی انسولین پلاسما با استفاده از کیت (Koma Biotech INC, SOUT korea) و دستگاه میکرو پلیت ریدر (BioTek، آمریکا) انجام شد. همچنین شاخص مقاومت به انسولین HOMA-IR با استفاده از فرمول [۲۲/۵ / گلوکز ناشتا (میلی مول بر لیتر) × انسولین ناشتا (میکرویونیت بر میلی‌لیتر)] محاسبه گردید (۱۲).

آزمایش‌های بافت‌شناسی:

[Downloaded from jssu.ssu.ac.ir on 2026-11-26]

جهت انجام مطالعات بافت‌شناسی پس از شکافتن حفره شکم، بافت کبد، خارج گردید و با محلول سرم فیزیولوژیک شسته شده و پس از بررسی‌های ماکروسکوپی، نمونه‌هایی از بافت کبد به ضخامت حداکثر نیم سانتی‌متر در یکی از ابعاد آن برداشته و به منظور تثبیت در فرمالین بافر ۱۰ درصد قرار داده شد.

جهت مطالعات میکروسکوپی، به روش معمول تهیه مقاطع بافتی، با استفاده از دستگاه میکروتوم دستی (Leica، آلمان)، برش‌هایی به ضخامت ۶-۵ میکرومتر تهیه شدند و با روش هماتوکسیلین- ائوزین (H&E) (Merk، آلمان) و رنگ هیستوشیمیایی سودان بلک (Sudan Black) (Merk، آلمان) رنگ‌آمیزی شدند.

رنگ‌آمیزی هیستوشیمیایی سودان بلک جهت مشاهده تجمعات لیپیدی درون سیتوپلاسم هپاتوسیت‌ها مورد ارزیابی قرار گرفت. به منظور انجام رنگ‌آمیزی سودان بلک، از نمونه‌های بافت کبد که در فرمالین بافر ۱۰ درصد فیکس شده بودند، توسط میکروتوم انجمادی (Cryostate) (Leica، آلمان)، برش‌هایی به ضخامت ۱۰ میکرومتر تهیه شد و سپس توسط رنگ سودان بلک رنگ‌آمیزی شدند. به منظور تهیه رنگ سودان بلک، از پروپیلن گلیکول(Merk، آلمان) جهت حلال استفاده گردید (۲۳).

در مطالعات هیستولوژی، شکل و اندازه هپاتوسیت‌ها و هسته‌های آن‌ها و نظم و آرایش هپاتوسیت‌ها در اطراف سیاهرگ مرکزی مورد بررسی قرار گرفت. همچنین در بررسی‌های میکرومتری مساحت هپاتوسیت‌ها و هسته اندازه‌گیری شد. اندازه‌گیری مساحت‌ها با استفاده از نرم‌افزار Dino Capture2 انجام شد.

مطالعات میکرومتری با استفاده از عدسی Digital Dino-Lite و نرم‌افزار Dino Capture2 در ۵ میدان دید تصادفی در ۵ برش بافتی در هر یک از نمونه‌ها انجام شد.

آنالیز آماری داده‌ها

داده‌های به دست آمده با استفاده از نرم‌افزار کامپیوتری SPSS نسخه شماره ۱۶ مورد تجزیه تحلیل آماری قرار گرفت. داده‌ها به صورت میانگین±خطای استاندارد ارائه شدند. جهت مقایسه میانگین‌ها در گروه‌های تحت مطالعه از آزمون ANOVA و پس‌آزمون LDS استفاده شد و در مواردی که $P\leq ۰/۰۵$ بود، معنی‌دار تلقی می‌شود.

نتایج

نتایج قند خون ناشتا، شاخص HOMA-IR و سطوح انسولین سرم:

نتایج به دست آمده در مطالعه حاضر نشان داد که در رت‌های دیابتی HFD/STZ سطوح قند خون ناشتا (P=۰/۰۰۰) و شاخص HOMA-IR (P=۰/۰۰۲) در مقایسه با گروه کنترل به صورت معنی‌داری افزایش یافته است (نمودار ۲،۱). میزان قند خون در گروه‌های تیمار شده با پودر بامیه (P = ۰/۰۰۰) و متفورمین (P=۰/۰۰۱)، در مقایسه با گروه دیابتی، به صورت معنی‌داری کاهش یافته بود (نمودار ۱).

شاخص HOMA-IR در گروه‌های تیمار شده با پودر بامیه (P=۰/۰۱) و متفورمین، (P=۰/۰۳)، در مقایسه با گروه دیابتی به طور معنی‌داری کاهش یافت (نمودار ۲). همچنین شاخص HOMA-IR در موش‌های گروه کنترل که پودر بامیه را به مدت ۴ هفته دریافت کرده بودند کاهش یافت (نمودار ۲).

سطوح انسولین سرم، الگوی متفاوتی را نشان داد به این ترتیب که در گروه موش‌های دیابتی HFD/STZ نسبت به گروه کنترل، کاهش معنی‌داری را نشان داد (P=۰/۰۲) (نمودار ۳). در حالی که در موش‌های دیابتی تیمار شده با پودر بامیه به طور معنی‌داری افزایش یافته بود (P=۰/۰۰۹) متفورمین، اثرات قابل‌توجهی بر روی سطوح انسولین سرم نداشت (نمودار ۳). همچنین پودر بامیه اثرات قابل‌توجهی بر روی سطوح انسولین سرم موش‌های سالمی که پودر بامیه را به مدت ۴ هفته دریافت کرده بودند نداشت (نمودار ۳).

[Downloaded from jssu.ssu.ac.ir on 2026-11-26]

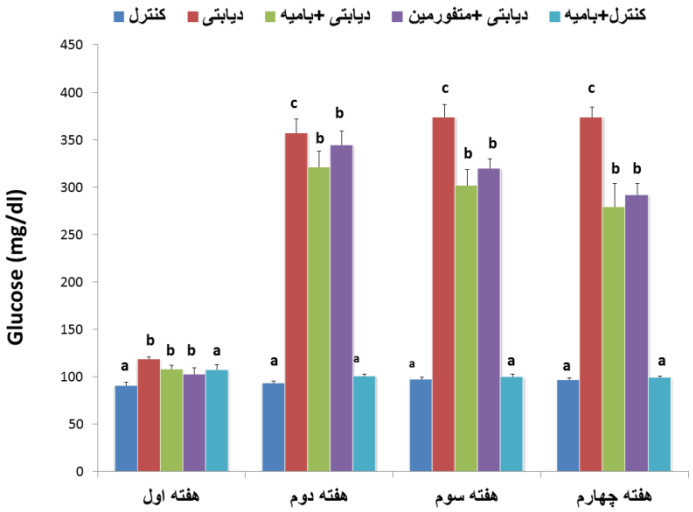

نمودار ۱: سطح سرمی گلوکز ناشتا (Mean±SD) در رت‌های دیابتی (HFD/STZ) بعد از تیمار با پودر بامیه و متفورمین
حروف نامشابه بیانگر وجود اختلاف معنی‌دار در بین گروه‌ها می‌باشد (P< ۰/۰۵).

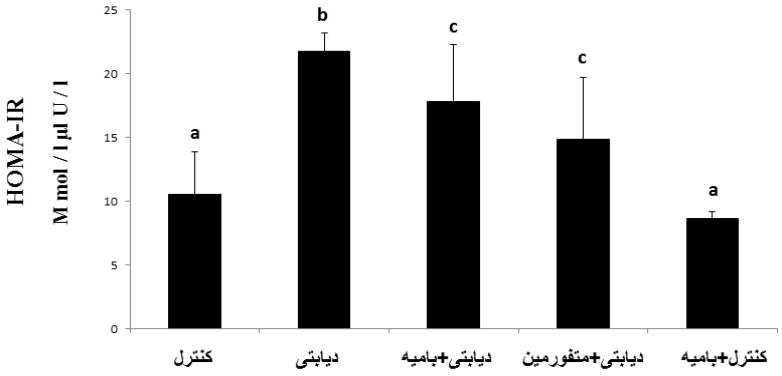

نمودار ۲: شاخص Homa-IR (Mean±SD) در رت‌های دیابتی (HFD/STZ) بعد از تیمار با پودر بامیه و متفورمین
حروف نامشابه بیانگر اختلاف معنی‌دار در بین گروه‌ها می‌باشد (P< ۰/۰۵).

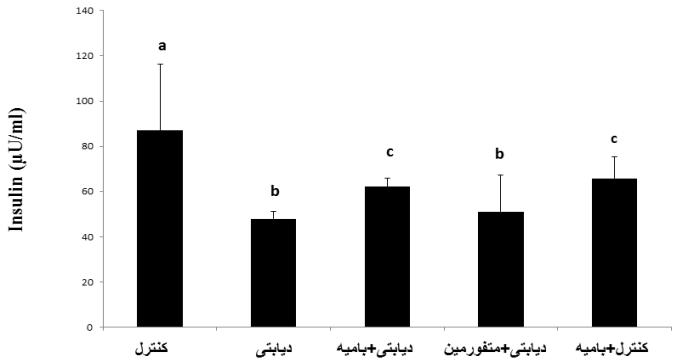

نمودار ۳: سطوح سرمی انسولین (Mean±SD) در رت‌های دیابتی (HFD/STZ) بعد از تیمار با پودر بامیه و متفورمین
حروف نامشابه بیانگر اختلاف معنی‌دار در بین گروه‌ها می‌باشد (P< ۰/۰۵).

[Downloaded from jssu.ssu.ac.ir on 2026-11-26]

نتایج فعالیت سرمی آنزیم‌های کبدی:

یافته‌های تحقیق حاضر، افزایش معنی‌دار میانگین فعالیت هر دو آنزیم آلانین آمینوترانسفراز (ALT) (P = ۰/۰۱) و آسپارتات آمینوترانسفراز (AST) (P = ۰/۰۴) را در گروه رت‌های دیابتی نسبت به گروه کنترل نشان داد (جدول ۱). کاهش فعالیت این دو آنزیم در گروه‌های دیابتی که پودر بامیه و متفورمین مصرف کرده بودند در مقایسه با گروه دیابتی مشاهده شد. کاهش فعالیت آنزیم آسپارتات آمینوترانسفراز (AST) در گروه تیمار شده با پودر بامیه نسبت به گروه دیابتی معنی‌دار بود (P=۰/۰۰۹) در حالی که آنزیم آلانین آمینوترانسفراز (ALT) کاهش معنی‌داری را نسبت به گروه دیابتی نشان نداد. در فعالیت هر دو آنزیم در گروه دریافت‌کننده متفورمین تفاوت معنی‌داری نسبت به گروه دیابتی مشاهده نگردید (جدول ۱). همچنین تفاوت معنی‌داری در فعالیت هر دو آنزیم ALT و AST در گروه موش‌های سالم دریافت‌کننده پودر بامیه با گروه کنترل مشاهده نشد (جدول ۱).

نتایج بررسی فاکتورهای بیوشیمیایی و پروفایل لیپیدی:

در مطالعه حاضر افزایش معنی‌داری در فاکتورهای بیوشیمیایی سرم از جمله TG (P=۰/۰۰۷)، TC (P=۰/۰۵)، VLDL-C (P=۰/۰۰۴)، LDL-C (P=۰/۰۵) و کاهش معنی‌دار HDL-C (P=۰/۰۰۷)، در موش‌های دیابتی HFD/STZ نسبت به گروه کنترل مشاهده گردید (جدول ۱). میزان تری‌گلیسیرید در گروه‌های دریافت‌کننده پودر بامیه (P=۰/۰۱) و متفورمین (P=۰/۰۲) به طور معنی‌داری کمتر از گروه دیابتی بود. همچنین میزان کلسترول در گروه‌های دریافت‌کننده بامیه (P=۰/۰۰۹) و متفورمین (P=۰/۰۰۷) تفاوت معنی‌داری را نسبت به گروه دیابتی نشان داد. LDL-C نیز تفاوت معنی‌داری را در گروه‌های دریافت‌کننده پودر بامیه (P=۰/۰۰۶) و متفورمین (P=۰/۰۰۸) نسبت به گروه دیابتی نشان داد؛ اما میزان VLDL-C و HDL-C در این دو گروه تفاوت معنی‌داری را نسبت به گروه دیابتی نشان نداد (جدول ۱). پروفایل لیپیدی در موش‌های سالمی که پودر بامیه را به مدت ۴ هفته دریافت کرده بودند، تفاوت معنی‌داری را نسبت به گروه کنترل نشان نداد (جدول ۱).

جدول ۱: میانگین و خطای استاندارد (Mean±SD) پارامترهای بیوشیمیایی سرم در گروه‌های مختلف

فاکتورها / گروه‌ها	کنترل ساده	کنترل بامیه	دیابتی	دیابتی/متفورمین	دیابتی/بامیه
تری گلیسیرید (TG) (mg/dl)	۴۶/۹۹ ±۲/۳۲ a	۵۳/۸۵ ±۴/۵۴ a	۹۳/۲۲±۲۵/۱۲ b	۵۷/۰۳ ±۳/۹۶ a	۵۲/۸۳ ±۱/۹۲ a
کلسترول (TC) (mg/dl)	۱۱۷/۹۰ ±۹/۰۵ a	۱۰۰/۳۷ ±۲/۴۶ a	۱۴۰/۱۳ ±۱۹/۵ b	۹۷/۶۰ ±۲/۳۲ a	۹۸/۸۹ ±۵/۰۲ a
LDL-C (mg/dl)	۷۹/۴۳ ±۹/۵۴ a	۷۲/۲۰ ±۶/۷۰ a	۹۱/۱۵ ±۱۸/۱۷ b	۶۵/۳۴ ±۸/۴۸ a	۶۳/۷۹ ±۴/۸۷ a
VLDL-C (mg/dl)	۹/۳۹ ±۰/۴۶ a	۱۰/۷۷ ±۰/۹۰ a	۱۶/۹۱ ±۵/۰۲ b	۱۱/۴۰ ±۰/۷۹ ab	۱۲/۱۶ ±۱/۶۳ ab
HDL-C (mg/dl)	۲۸/۹۴ ±۱/۴۱ a	۲۵/۰۶ ±۰/۳۴ b	۲۲/۰۳ ±۳/۰۴ b	۲۲/۹۰ ±۱/۱۵ b	۲۲/۹۳ ±۱/۰۱ b
آلانین آمینو ترانسفراز (ALT) (U/L)	۹/۴۶ ±۱/۰۸ a	۱۰/۳۲ ±۱/۰۸ a	۲۰/۷۵ ±۲/۸۴ b	۱۷/۸۶ ±۲/۸۴ b	۱۳/۶۳ ±۳/۲۸ ab
آسپارتات آمینو ترانسفراز (AST) (U/L)	۳۷/۲۱ ±۷/۰۵ a	۳۱/۴۲ ±۱/۸۰ a	۵۷/۳۱ ±۷/۲۶ b	۴۲/۰۸ ±۲/۹۱ ab	۳۵/۱۳ ±۵/۳۹ a

حروف نامشابه بیانگر اختلاف معنی‌دار در بین گروه‌ها می‌باشد (P< ۰/۰۵).

[Downloaded from jssu.ssu.ac.ir on 2026-11-26]

نتایج بافت‌شناسی:

نتایج مشاهدات میکروسکوپی نشان داد که تغییرات قابل‌توجهی در ساختار سلولی بافت کبد موش‌های دیابتی ایجاد گردیده است. هیپرتروفی سلول‌های کبدی (هپاتوسیت) همراه با بزرگ شدن و یوکروماتین شدن شدید هسته‌ها، نامنظم شدن طناب‌های کبدی به خصوص در اطراف سیاهرگ مرکزی همراه با اتساع مویرگ‌های سینوزوئیدی این ناحیه و وجود قطرات کوچک چربی در سیتوپلاسم هپاتوسیت‌ها مشاهده گردید. در گروه‌های تیمار شده با پودر بامیه و متفورمین تغییرات مشاهده شده کمتر بود (تصویر ۱).

در رنگ‌آمیزی هیستوشیمیایی سودان بلک، قطرات لیپیدی به صورت دانه‌های سیاه‌رنگ مشخص گردیدند. در گروه دیابتی واکنش نسبت به رنگ‌آمیزی سودان بلک به دلیل افزایش تجمع قطرات لیپیدی در سیتوپلاسم در مقایسه با گروه کنترل افزایش قابل‌توجهی را نشان داد. در گروه‌های درمان شده با پودر بامیه و متفورمین تجمع قطرات لیپیدی به میزان قابل‌توجهی کاهش یافت (تصویر ۲).

نتایج مطالعه میکرومتری نشان داد که مساحت هپاتوسیت‌ها (P=۰/۰۰۰) و هسته آن‌ها (P=۰/۰۰۰) در گروه دیابتی افزایش معنی‌داری نسبت به گروه کنترل داشته است (نمودار ۵،۴) مساحت هپاتوسیت‌ها در گروه‌های تیمار شده با پودر بامیه (P=۰/۰۰۰) و متفورمین (P=۰/۰۱) کاهش معنی‌داری را نسبت به گروه دیابتی نشان داد (نمودار ۴). همچنین مساحت هسته‌ها نیز کاهش معنی‌داری را در گروه‌های تیمار شده با پودر بامیه (P=۰/۰۰۱) و متفورمین (P=۰/۰۲) نسبت به گروه دیابتی نشان داد (نمودار ۵). مساحت هپاتوسیت‌ها و هسته‌های آن‌ها در موش‌های سالمی که پودر بامیه را به مدت ۴ هفته دریافت کرده بودند تفاوت معنی‌داری را نسبت به گروه کنترل نشان نداد (نمودار ۴ و ۵).

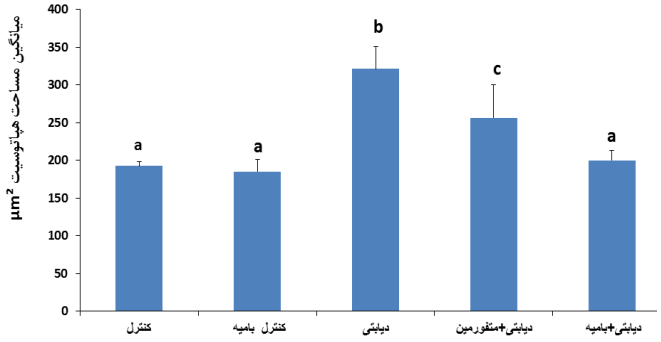

نمودار ۴: مساحت هپاتوسیت (Mean±SD) در رت‌های دیابتی (HFD/STZ) بعد از تیمار با پودر بامیه و متفورمین
حروف نامشابه بیانگر وجود اختلاف معنی‌دار در بین گروه‌ها می‌باشد (P< ۰/۰۵).

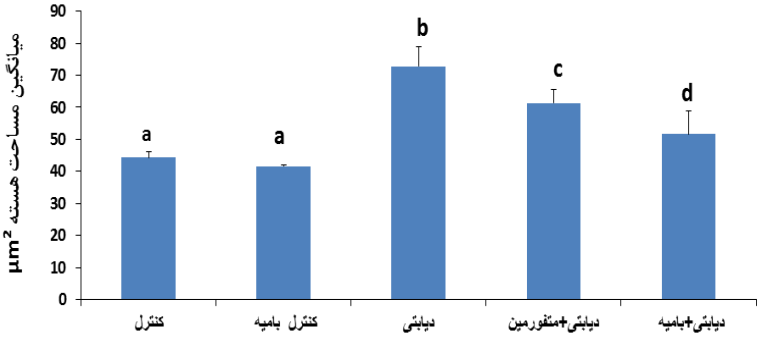

نمودار ۵: مساحت هسته (Mean±SD) در رت‌های دیابتی (HFD/STZ) بعد از تیمار با پودر بامیه و متفورمین
حروف نامشابه بیانگر وجود اختلاف معنی‌دار در بین گروه‌ها می‌باشد (P< ۰/۰۵).

[Downloaded from jssu.ssu.ac.ir on 2026-11-26]

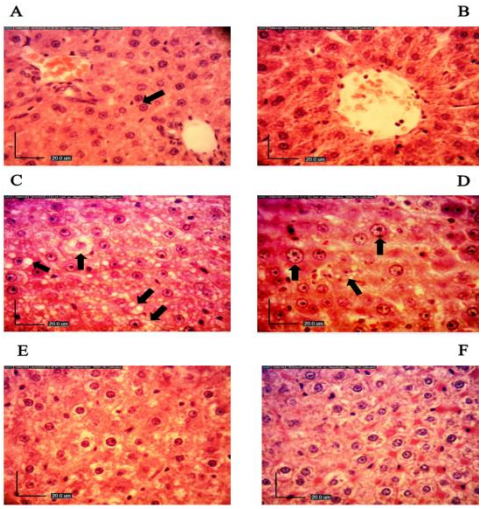

تصویر ۱: ساختار طبیعی بافت کبد در گروه کنترل (A) و گروه شم (B): هپاتوسیت‌ها به طور منظم در اطراف سیاهرگ مرکزی قرار گرفته‌اند و ساختار طبیعی خود را دارند و هیچ نوع تجمع قطرات لیپیدی در سیتوپلاسم آن‌ها مشاهده نمی‌گردد. اندازه طبیعی هپاتوسیت‌ها و هسته‌ها قابل توجه است (فلش سیاه A)(H&E,۴۰ ×). گروه دیابتی(C-D): هیپرتروفی هپاتوست‌ها و روشن و واکوئله شدن سیتوپلاسم آن‌ها، هیپرتروفی هسته و روشن شدن آن، تجمع قطرات لیپیدی در سیتوپلاسم هپاتوسیت‌ها قابل توجه می‌باشد (فلش سیاه D). (H&E,۴۰ ×). گروه دیابتی دریافت‌کننده متفورمین (E): هیپر تروفی و واکوئله شدن سیتوپلاسم هپاتوست‌ها تا اندازه‌ای بهبود یافته است و اندازه و مورفولوژی هسته طبیعی است. گروه دریافت‌کننده بامیه (F): هیپرتروفی و واکوئله شدن هپاتوسیت‌ها تا اندازه ای بهبود را نشان می‌دهد (H&E,۴۰ ×)

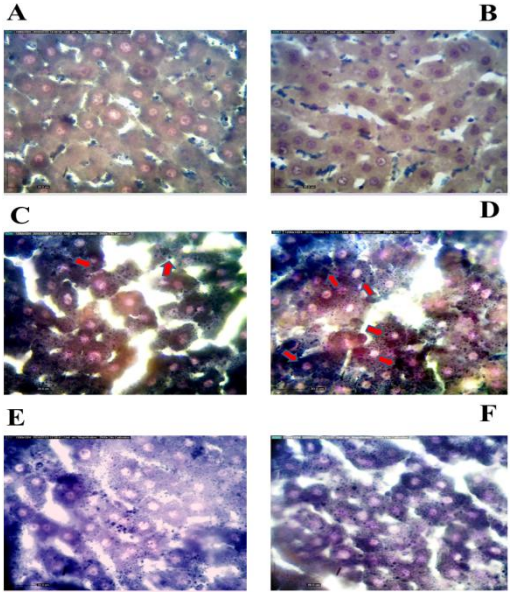

تصویر ۲: ساختار طبیعی بافت کبد در گروه کنترل (A) و گروه شم (B): هپاتوسیت‌ها و هسته‌های آن‌ها ساختار طبیعی خود را دارند و واکنش نسبت به رنگ‌آمیزی سودان بلک در آن‌ها مشاهده نمی‌گردد (Sudan black۴۰) ×, گروه دیابتی (C -D): واکنش نسبت به رنگ‌آمیزی سودان بلک به دلیل تجمع قطرات لیپیدی در سیتوپلاسم به صورت دانه‌های سیاه‌رنگ مشاهده می‌گردد (فلش قرمز C -D): (Sudan black۴۰) ×, گروه دیابتی دریافت‌کننده متفورمین (E) و گروه دیابتی دریافت‌کننده بامیه (F): کاهش واکنش نسبت به رنگ‌آمیزی سودان بلک به دلیل کاهش تجمع قطرات لیپیدی در سیتوپلاسم قابل توجه است (Sudan black ,×۴۰).

بحث

نتایج به دست آمده نشان داد که القاء دیابت تجربی تیپ ۲ با مدل HFD/STZ، بر روی ساختار بافتی کبد و شاخص‌های بیوشیمیایی آن، اثرات قابل‌توجهی دارد. سطوح قند خون و شاخص HOMA-IR در موش‌های دیابتی HFD/STZ افزایش

[Downloaded from jssu.ssu.ac.ir on 2026-11-26]

معنی‌داری را در مقایسه با گروه کنترل نشان داد که می‌تواند بیانگر پیشرفت دیابت مزمن همراه با کاهش سطوح انسولین و همچنین افزایش مقاومت انسولینی در این جانوران باشد (۲۴).

در این مطالعه استفاده از جیره غذایی با چربی بالا و تزریق STZ با دوز کم در مدت ۴ هفته، موجب افزایش قند خون موش‌ها و شاخص‌های بیوشیمیایی گردید که این روش تحت عنوان مدل تجربی HFD/STZ مورد بررسی قرار گرفت. هنگامی که بدن کالری زیادی را دریافت می‌کند، بافت چربی به عنوان یک مکان ذخیره امن جهت ذخیره کردن مقادیر بالای لیپیدها عمل می‌کند. در افراد سالم، لیپیدهای اضافی توسط بافت چربی ذخیره شده (۲۵) و افزایش قند خون در گردش، توسط بافت‌های کبد و عضله به صورت گلیکوژن تجمع می‌یابد. هنگامی‌که ظرفیت ذخایر گلیکوژنی به طور کامل اشباع شود، سطوح بالای گلوکز ممکن است باعث شروع فعالیت لیپوژنز شود که عمدتاً در کبد انجام می‌شود (۲۶). تجمع چربی در کبد، از طریق کاهش سنتز گلیکوژن و افزایش گلوکونئوژنز، سبب ایجاد مقاومت به انسولین می‌گردد (۲۷،۲۸). ایجاد مقاومت انسولینی در کبد، باعث افزایش خروج گلوکز شده و سبب بروز هیپرگلیسمی می‌گردد.

تیمار موش‌های دیابتی HFD/STZ با پودر بامیه موجب کاهش سطح قند خون، در آن‌ها گردید که این کاهش می‌تواند به دلیل میزان بالای فیبر، محتویات موسیلاژ و مواد مغذی دیگر موجود در میوه بامیه باشد که فیبر بالا به واسطه مهار سرعت جذب گلوکز از مسیر روده‌ای و در نتیجه کاهش قند خون می‌گردد (۲۹).

Sabitha و همکاران با سنجش آنزیم‌های آلفا- گلوکوزیداز و آلفا- آمیلاز و اثرات مهاری این دو آنزیم تحت تأثیر عصاره آبی بامیه، دریافتند که بامیه دارای فعالیت آنتی‌دیابتیک است. آن‌ها مشاهده کردند که خاصیت آنتی دیابتی بامیه هم در پوست و میوه آن و هم در دانه‌های بامیه وجود دارد. درواقع پوست و دانه بامیه از طریق مهار آنزیم‌های آلفا- گلوکوزیداز و آلفا- آمیلاز، باعث کند شدن فرآیند جذب کربوهیدارت‌ها بعد از مصرف غذا می‌شود و از این طریق باعث تأخیر در افزایش قند خون می‌گردد (۱۹).

همچنین در مطالعه‌ای دیگر، Tomada و همکاران گزارش کردند که پلی ساکاریدهای موجود در گیاه بامیه دارای فعالیت هیپوگلیسمی در موش‌های سالم می‌باشند (۳۰).

در این پژوهش کاهش در سطوح انسولین سرم در گروه رت‌های دیابتی HFD/STZ نسبت به گروه کنترل مشاهده گردید. در رت‌های دیابتی تیمار شده با پودر بامیه در مقایسه با گروه کنترل، سطوح انسولین پلاسما زیاد شده و حساسیت انسولینی نیز بهبود یافته بود. در واقع در هر دو نوع دیابت، کاهش معنی‌دار در غلظت انسولین سرم دیده می‌شود که در نتیجه اثرات سمی STZ است که با ایجاد رادیکال‌های آزاد سبب آسیب به سلول‌های بتا می‌شود. با توجه به این موضوع که پانکراس در اولین خط پس از جذب روده‌ای قرار دارد، بنابراین می‌تواند غلظت‌های بالایی از پلی‌ساکاریدها و فلاونوئیدهای جذب شده را به دست آورد. لذا ممکن است بافت پانکراس یک هدف برای اثرات مفید فیبر موجود در پودر بامیه باشد (۳۱). با توجه به اینکه میوه بامیه سرشار از ترکیبات فنولی و فلاونوئیدها می‌باشد لذا مکانیسم عملکرد ضد دیابتی پودر بامیه ممکن است از طریق افزایش حساسیت به انسولین، بازسازی و تقویت سلول‌های بتای آسیب دیده پانکراس و متعاقب آن تقویت ترشح انسولین باشد.

نتیجه اندازه‌گیری فعالیت آنزیم‌های کبدی AST و ALT، افزایش معنی‌دار این آنزیم‌ها را در رت‌های دیابتی HFD/STZ نسبت به گروه کنترل نشان داد.

آمینوترانسفرازهای ALT و AST جزء کاربردی‌ترین آنزیم‌ها در تشخیص آسیب‌های کبدی محسوب می‌شوند که به طور معمول در سلول‌های کبدی وجود دارند و هنگامی که کبد دچار آسیب می‌شود، با تغییر در نفوذپذیری غشای هپاتوسیت‌ها، این آنزیم‌ها از سلول‌ها آزاد و وارد جریان خون می‌شوند. سطوح بالای آنزیم‌های عملکردی کبد، نه تنها برای شناسایی آسیب کبدی، بلکه به عنوان یک مارکر قوی جهت تشخیص مقاومت به انسولین در کبد استفاده می‌شود (۱۰). از

[Downloaded from jssu.ssu.ac.ir on 2026-11-26]

طرف دیگر، چون انسولین ژن‌های تولیدکننده آنزیم‌های گلوکونئوژنیک را سرکوب می‌کند و ALT نیز یک آنزیم گلوکونئوژنیک است، در جریان دیابت که سیگنال انسولین دچار نقص می‌شود تولید ALT افزایش می‌یابد که این امر می‌تواند حتی با آسیب کبدی نیز در ارتباط نباشد (۳۲). مصرف خوراکی پودر بامیه باعث کاهش فعالیت‌های آنزیم‌های کبدی ALT و AST می‌شود که این مطلب خود نشانه‌ای از ماهیت غیر سمی آن می‌باشد. مطالعات پیشین گزارش کرده‌اند که پودر دانه و پوست میوه بامیه دارای اثرات محافظتی بر روی بافت کبد می‌باشد (۱۹). از سویی دیگر یک تحقیق بر روی ۱۲ گیاه دارویی نشان داد که گیاه بامیه و عصاره آن جزء گیاهانی بود که دارای بالاترین مقادیر فلاونوئید کوئرستین می‌باشد. در واقع کوئرستین یکی از ترکیبات مهم عصاره بامیه هست که بیشتر در پوست آن وجود دارد (۳۳). احتمالاً مصرف پودر بامیه به دلیل وجود ترکیبات فلاونوئیدی موجود در پوست و دانه‌اش با بهبود ساختار هپاتوسیت‌ها و کاهش آسیب‌های کبدی ناشی از دیابت، موجب بهبود سطوح سرمی آنزیم‌های عملکردی کبد به ویژه ALT و AST می‌شود.

در مطالعه حاضر، موش‌های HFD/STZ علاوه برافزایش قند خون، افزایش معنی‌داری در فاکتورهای بیوشیمیایی سرم از جمله TG، TC، LDL-C، VLDL-C و کاهش معنی‌دار HDL-C را نسبت به گروه کنترل نشان دادند. گزارش‌ها حاکی از آن است که در بیماری دیابت نوع ۲ HFD/STZ، علاوه بر تغییرات چشمگیر در متابولیسم گلوکز، تغییرات شدیدی نیز در متابولیسم چربی ایجاد می‌شود (۷) که از آن جمله می‌توان به تغییر در غلظت لیپیدهای پلاسما که شامل کلسترول و لیپوپروتئین است، اشاره نمود (۸). هیپرلیپیدمی ناشی از رژیم چاقی، یکی از عوامل خطرناکی است که از طریق افزایش کلسترول پلاسما و تری گلیسرید منجر به بیماری‌های قلبی-عروقی و بی‌نظمی‌های متابولیک می‌شود. در واقع رژیم چاقی با چربی بالا (HFD)، مقاومت انسولینی را از طریق مکانیسم‌های مختلف که مهم‌ترین آن‌ها چرخه گلوکز+ اسیدچرب است، ایجاد می‌کند. به طور خلاصه، حضور بالای سطوح تری گلیسیرید در نتیجه افزایش ورودی چربی، باعث افزایش اسیدهای چرب در دسترس و اکسیداسیون آن‌ها می‌شود. فرآیند اکسیدشدن اسیدهای چرب اضافی، باعث کاهش سطوح انسولین و متعاقب آن سبب افزایش گلوکز خروجی کبد شده و نهایتاً منجر به هیپرگلیسمی و مقاومت انسولینی می‌شود (۳۴ و ۳۵). Keenay و همکاران نشان دادند که اختلال در متابولیسم چربی عموماً منجر به بالارفتن سطوح لیپید سرم و لیپوپروتئین‌ها می‌شود که به نوبه خود نقش مهمی را در بروز زودرس آترواسکلروز شدید در بیماران دیابتی ایفا می‌کند (۳۶).

استفاده از پودر بامیه باعث کاهش معنی‌دار سطوح تری گلیسیرید و کلسترول گردید. میوه‌های گیاه بامیه میزان بالایی فیبر دارند. فیبر موجود در بامیه غنی از پلی ساکاریدهای متعدد است که با اتصال به اسیدهای چرب مانع جریان مداوم آن‌ها در خون می‌شود. موسیلاژ موجود در بامیه یک نوع فیبر است که از طریق متصل شدن با نمک‌های صفراوی و اسیدهای چرب باعث کاهش پروفایل لیپیدی شده و میزان LDL-C پلاسما را از طریق جلوگیری از جذب اسیدهای صفراوی و کلسترول و افزایش فعالیت رسپتور LDL کاهش می‌دهد. رژیم غنی از فیبر میزان تری گلیسیرید را با مهار لیپوژنز در کبد کاهش می‌دهد. به طور کلی پودر دانه و پوسته بامیه با مهار جذب کلسترول مضر و کاهش لیپید سرم، باعث کاهش سطوح سرمی کلسترول، تری‌گلیسرید و LDL-C در موش‌های دیابتی شده و چربی خون را پایین می‌آورد (۱۹). اثر بامیه در کاهش کلسترول خون، یکی از خصوصیات بسیار مفید این سبزی است زیرا مانند داروهای کاهنده کلسترول اثرات جانبی ندارد (۳۷).

ROY و همکاران در سال ۲۰۱۴ با بررسی ویژگی‌های عملکردی عصاره بامیه (از طریق یافته‌های علمی و تجربیات مردم بومی) دریافتند که دانه‌های اکرا قادر هستند افزایش گلوکز خون را کنترل کنند و پلی ساکاریدهای آن دارای خاصیت هاپوگلیسمی در موش سالم هستند. همچنین آن‌ها گزارش کردند که پلی ساکاریدهای بامیه با اتصال به اسیدهای صفراوی از جریان مداوم آن جلوگیری کرده و ممکن است از بروز سرطان جلوگیری کنند(۳۷). همچنین تحقیقات Parveen

[Downloaded from jssu.ssu.ac.ir on 2026-11-26]

و همکاران نشان داد که مصرف خوراکی ترکیبات فلاونوئیدی، باعث بهبود پروفایل لیپیدی سرم در رت‌های HFD/STZ می‌شود (۳۸).

نتایج بافت‌شناسی حاصل از بررسی حاضر، هیپرتروفی هسته و هپاتوسیت‌ها، روشن شدن هسته و سیتوپلاسم هپاتوست‌ها، گشادشدن فضای سینوزوئیدها و به هم خوردن نظم هپاتوسیت‌ها به ویژه در نواحی اطراف سیاهرگ مرکزی و وجود میکرووزیکول‌های کوچک در سیتوپلاسم هپاتوسیت‌ها را در بافت کبد موش‌های گروه دیابتی HFD/STZ نشان داد.

Gandhi و همکاران در مطالعه‌ای که بر روی ساختار بافتی کبد در رت‌های با رژیم چاقی و تزریق دوز پایین STZ، انجام دادند، واکوئوله شدن هپاتوسیت‌ها، روشن شدن سیتوپلاسم و هسته هپاتوسیت‌ها و بی‌نظمی‌های رشته‌ها یا طناب‌های کبدی گزارش کردند (۳۹).

بررسی بافت شناسی بافت کبد نیز در رت هایی که پودر بامیه را به مدت ۴ هفته دریافت کرده بودند نشان داد که آسیب کبدی ناشی از دیابت در این گروه‌ها کمتر شده است. میزان واکوئوله شدن سیتوپلاسم هپاتوسیت‌ها و همین‌طور هسته، اتساع فضای سینوزوئیدها و وجود میکرووزیکول ها در رت‌هایی که پودر بامیه را هر روز دریافت کرده بودند نسبت به گروه دیابتی تا حدودی کاهش یافته بود. هم‌خوانی نتایج بیوشیمیایی با نتایج بافت شناسی کبد حاکی از اثر پودر بامیه بر کاهش اثرات سوء دیابت و همچنین رژیم غذایی پرچرب بر بافت کبد می‌باشد که متعاقب این عمل نفوذ آنزیم‌ها به درون سیتوزول نیز کاهش می‌یابد. رژیم‌های غنی از کربوهیدارت و فیبر، نقش مهمی را در کاهش بی‌نظمی‌های متابولیکی از قبیل دیابت و چاقی بر عهده دارند (۴۰). میوه‌های گیاه بامیه سطوح بالایی از کربوهیدارت را دارند. دانه‌های میوه بامیه غنی از فیبر هستند. فیبر و کربوهیدرات موجود در میوه بامیه، باعث کاهش پارامترهای لیپیدی می‌شود. موسیلاژ موجود در گیاه بامیه به عنوان منبع غنی از فیبر با اتصال به اسیدهای چرب، باعث کاهش غلظت آن‌ها، مهار لیپوژنز در کبد و متعاقب آن کاهش تجمعات لیپیدی و واکوئوله شدن در ساختار سیتوپلاسم و هسته سلول‌های کبدی می‌گردد (۲۹). مطالعه Boban و همکاران که بر روی اثر هیپولیپیدمیک چندین گیاه حاوی موسیلاژ در مدل حیوانی انجام شد نشان داد که موسیلاژ نه تنها باعث کاهش پروفایل لیپیدها می‌شود، بلکه سبب حفاظت هپاتوسیت ها نیز می‌گردد (۴۰).

نتیجه‌گیری

درمان موش‌های دیابتی HFD/STZ با پودر بامیه، هموستاز گلوکز و حساسیت انسولینی را بهبود می‌بخشد که این یافته بر اساس سنجش میزان انسولین پلاسما و سنجش قند خون قابل‌ارائه می‌باشد. یافته‌های ما در تحقیق حاضر نشان داد که میوه بامیه با داشتن مقادیر بالای فیبر و پلی ساکارید و همچنین وجود ترکیبات فلاونوئیدی موجود در پوست و دانه‌اش، به طور قابل‌توجهی سبب بهبود آسیب‌های بافت کبد به ویژه واکوئوله شدن و هیپرتروفی هپاتوسیت‌ها و هسته‌های آن‌ها گردیده و از این طریق نیز سبب تنظیم آنزیم‌های عملکردی کبد به ویژه ALT و AST و بهبود سطوح سرمی این آنزیم‌ها می‌شود. وجود ترکیبات متنوع و فعال زیستی از قبیل فلاونوئیدها، ترکیبات فنولی، آنتی‌اکسیدان‌هایی نظیر کوئرستین و مقادیر بالای فیبر در میوه بامیه، باعث به وجود آمدن خواص ضد دیابتی و دارویی در گیاه بامیه شده‌اند از این رو میوه بامیه می‌تواند جهت بهبود و مدیریت دیابت نوع ۲ با مدل HFD/STZ مورد توجه قرار بگیرد. از سویی دیگر، با توجه به این که مستندات کافی در خصوص مناسب‌ترین دوز مصرف پودر بامیه در جهت بهبود بیشتر آسیب‌های بافت کبد که مرتبط با بیماری دیابت است وجود ندارد و همچنین با توجه به اینکه طول دوره درمان با پودر بامیه در مطالعه حاضر کوتاه مدت بوده است، لذا پیشنهاد می‌شود در تحقیقات بعدی اثر دوزهای مختلف پودر بامیه در گروه‌های مختلف و در یک دوره درمانی طولانی‌تر مورد بررسی قرار گیرد.

[Downloaded from jssu.ssu.ac.ir on 2026-11-26]

References:

1- Lin Y, Sun Z. ***Current views on type 2 diabetes.*** J Endocrinol 2010; 204(1): 1-11.

2- Skovso S. ***Modeling type 2 diabetes in rats using high fat diet and streptozotocin.*** J Diabetes Investig 2014; 5(4): 349-58.

3- Lenzen S. ***The mechanisms of alloxan- and streptozotocininduced diabetes.*** Diabetologia 2008; 51(2): 216-26.

4- Szkudelski T. ***The mechanism of alloxan and streptozotocin action in B cells of the rat pancreas.*** Physiol Res 2001; 50(6): 537-46.

5- Rifaai RA, El-Tahawy NF, Saber EA, Ahmed A. ***Effect of Quercetin on the Endocrine Pancreas of the Experimentally Induced Diabetes in Male Albino Rats: A Histological and Immunohistochemical Study.*** Diabetes Metab J 2012; 3(3): 2-11.

6- Jung UJ, Lee MK, Jeong KS, Choi MS. ***The hypoglycemic effects of hesperidin and naringin are partly mediated by hepatic glucose-regulating enzymes in C57BL/KsJ-db/db mice.*** J Nutr 2004; 134(10): 2499-503.

7- Pushparaj PN, Low HK, Manikandan J, Tan BKH, Tan CH. ***Anti-diabetic effects of Cichorium intybus in streptozotocin-induced diabetic rats.*** J Ethno pharmacol 2007; 111: 430-34.

8- Wold LE, Ceylan IAF, Ren J. ***Oxidative stress and stress signaling: menace of diabetic cardio - myopathhy.*** Acta Pharmacol Sinica 2005; 26(8): 908-17.

9- Nascimento1 FAM, Silva SBD, Santos CF, Lacerda CMAD, Aguila MB. ***Adipose tissue, liver and pancreas structural alterations in C57BL/6 mice fed high-fat-high-sucrose diet supplemented with fish oil (n-3 fatty acid rich oil).*** Exp Toxicol Pathol 2010; 62(1): 17-25.

10- Suchithra ER, Subramanian S. ***Antidiabetic activity of Artocarpus heterophyllus rag extract studied in high fat fed- low dose STZ induced experimental type 2 diabetic rats.*** Der Pharmacia Lettre 2014; 6(3):102-09.

11- Veerapur VP, Prabhakar KR, Thippeswamy BS, Bansal P, Srinivasan KK, Unnikrishnan MK. ***Antidiabetic effect of Dodonaea viscosa (L). Lacq. aerial parts in high fructose-fed insulin resistant rats: a mechanism based study.*** Indian J Exp Biol 2010; 48(8): 800-10.

12- Fan S, Zhang Y, Sun Q, Yu L, Li M, Zheng B, et al. ***Extract of okra lowers blood glucose and serum lipids in high-fat diet-induced obese C57BL/6 mice.*** J Nutr Biochem 2014; 25(7) :702-09.

13- Adelakun OE, Oyelade OJ, Ade-Omowaye BI, Adeyemi IA, Van deVenter M, Koekemoer TC. ***Influence of pre-treatment on yield chemical and antioxidant properties of a Nigerian okra seed (Abelmoschus esculentus Moench) flour.*** Food Chem Toxicol 2009; 47(3): 657-61.

14- Arapitsas P. ***Identification and quantification of poly phenolic compounds from okra seeds and skins.*** Food Chem 2008; 110(4): 1041-45.

15- Hamiduzzaman M, Moniruzzaman Sarkar ASM. ***Evaluation of biological activities of Abelmoschus esculentus (Malvaceae).*** Int J curr Sci 2014; 10: 43-9.

[Downloaded from jssu.ssu.ac.ir on 2026-11-26]

16- Bryant LA, Montecalvo J, Morey KS, Loy B. ***Processing, functional and nutritional properties of okra seed products.*** Mol Genet Metab 1988; 53(3): 810-16.

17- Ramachandran S, Sandeep VS, Srinivas NK, Dhanaraju MD. ***Anti-diabetic activity of Abelmoschus esculentus Linn on alloxan-induced diabetic rats.*** Res Rev Biosci 2010; 4(3): 121-23.

18- Rafieian-Kopaei M, Asgary S, Hajian Sh, Roozbehani S. ***Effect of mucilage extracted from the fruit of Hibiscus esculentus on preventive of increasing glucose and lipid profile of diabetic rats by streptozotocin.*** J Shahrekord Univ Med Sci 2013; 15(3): 48-55.

19- Sabitha V, Ramachandran S, Naveen KR, Panneerselvam K. ***Antidiabetic and antihyperlipidemic potential of Abelmoschus esculentus (L.) Moench. in streptozotocininduced diabetic rats.*** J Pharm Bioall Sci 2011; 3(3): 397-402.

20- Mahmoud AM, Ahmed OM, Abdel-Moneim A, Ashour MB. ***Upregulation of PPARγ mediates antidiabetic effects of citrus flavnoids in type 2 diabeticrats.*** Int J Bioassays 2013; 2(5): 756-61.

21- Kabiri N, Tabandeh M, Fatemi Tabatabaie, SR. ***Beneficial effects of pioglitazone and metformin in murine model of polycystic ovaries via improvement of chemerin gene up-regulation.*** DARU 2014; 22(1): 1.

22- Binh DV, Dung NTK, Nhi NB, Chi PV. ***Macro- and microvascular complications of diabetes induced by high-fat diet and low-dose streptozotocin injection in rats model.*** DIABETES 2013; 2(3): 50-5.

23- Bancroft JD, Gamble M. ***Theory and Practice of histological techniques.*** 5th ed, Churchill livingstone; 2002: pp: 125, 130 (175): 206-208.

24- Marradian AD. ***Antioxidants and diabetes.*** Nestle Nutr workshop ser clin perform programme 2006; 11(6): 107-22.

25- Frayn K. ***Adipose tissue as a buffer for daily lipid flux.*** Diabetologia 2002; 45(9): 1201-10.

26- Donnelly KL, Smith CI, Schwarzenberg SJ, Jessurun J, Boldt MD, Parks EJ. ***Sources of fatty acids stored in liver and secreted via lipoproteins in patients with nonalcoholic fatty liver disease.*** J Clin Invest 2005; 115(5): 1343-51.

27- Galbo T, Shulman GI. ***Lipid-induced hepatic insulin resistance.*** Aging (Albany NY) 2013; 5(8): 582-83.

28- Samuel VT, Shulman GI. ***Mechanisms for insulin resistance: common threads and missing links.*** Cell 2012; 148(5): 852-71.

29- Bindu R Nair. ***Biochemical changes associated with fruit development in Abelmoschus esculentus cv.*** Arka Anamika Agr Tech 2013; 9(2): 373-82.

30- Tomoda M, Shimizu N, Gonda R, Kanari M, Yamada H, Hikino H. ***Anticomplementary and hypoglycemic activity of okra and hibiscus mucilages.*** Carbohydr Res 1989; 190(2): 323-28.

31- Pinent M, Castell A, Baiges I, Montagut G, Arola L, Ardevol A. ***Bioactivity of flavonoids on insulin-secreting cells.*** Compr Rev Food Sci 2008; 7(4): 299-308.

[Downloaded from jssu.ssu.ac.ir on 2026-11-26]

32- Vozarova B, Stefan N, Lindsay RS, Saremi A, Pratley RE, Bogardus C, et al. ***High alanine aminotransferase is associated with decreased hepatic insulin sensitivity and predicts the development of type 2 diabetes.*** Diabet 2002; 51(6): 1889-95.

33- Hung Z, Wang B, Eaves DH, Shikany JM, Pace RD. ***Phenolic compound profile of selected vegetables frequently consumed by African Americans in the southeast United States.*** Food Chem 2007; 103(4): 1395-402.

34- Belfiore F, Iannello S. ***Insulin resistance in obesity: metabolic mechanisms and measurement methods.*** Mol Genet Metab 1998; 65(2): 121-28.

35- Rosholt MN, King PA, Horton ES. ***High-fat diet reduces glucose transporter responses to both insulin and exercise.*** Am J Physiol 1994; 266(1): 95-101.

36- Keenoy BMY, Campenhout VA, Aerts P, Vertommen J, Abrams P, Van Gaal LF, et al. ***Time course of oxidative stress status in the postprandial and postabsorptive states in type 1 diabetes mellitus: relationship to glucose and lipid changes.*** Am J Clin Nutr 2005; 24(6): 474-85.

37- Roy A, Shrivastava SL, Mandal SM. ***Functional properties of Okra Abelmoschus esculentus L. (Moench): traditional claims and scientific evidences.*** Plant Sci Today 2014; 1(3): 121-30.

38- Parveen K, Khan MR, Siddiqui WA. ***Pycnogenol prevents potassium dichromate (K2Cr2O7)-induced oxidative damage and nephrotoxicity in rats.*** Chem Biol Interact 2009; 181(3): 343-350.

39- Gandhi G, Jothi G, Antony PJ, Balakrishna K, Paulraj MG, Ignacimuthu S, et al. ***Gallic acid attenuates high-fat diet fed-streptozotocin-induced insulin resistance via partial agonism of PPARγ in experimental type2 diabetic rats and enhances glucose uptake through translocation and activation of GLUT4inPI3K/p-Akt signaling pathway.*** Eur J Pharmacol 2014; 745: 201-16.

40- Spiller GA. ***Dietary fibre in prevention and treatment of diseases. CRC handbook of dietary fibre in human nutrition CRC Press LLC, 3 rd ed.*** Washington 2001; 369-401.

41- Boban PT, Nambisan B, Sudhakaran PR. ***Hypolipidaemic effect of chemically different mucilages in rats: a comparative study.*** Br J Nutr 2006; 96(6): 1021-29.

[Downloaded from jssu.ssu.ac.ir on 2026-11-26]

Study of Okra Powder (Abelmoscus Esculentus) Effects on Histology of Liver Tissue and Sero-Biochemical Parameters in Diabetic Rats (HFD/STZ)

Naeem Erfani Majd (PhD)*[1], Ali Shahriari (PhD)[2]
Mohammad Reza Tabandeh (PhD)[3], Zahra Soleimani (PhD Student)[4]

[1,4] Department of Basic Sciences, Faculty of Veterinary Medicine, Shahid Chamran University of Ahvaz, Ahvaz, Iran.
[2,3] Department of Biochemistry and Molecular Biology, Faculty of Veterinary Medicine, Shahid Chamran University of Ahvaz, Ahvaz, Iran.

Received: 15 July 2016 ***Accepted:*** 20 Oct 2016

Abstract

Introduction: Type 2 diabete is a kind of metabolic disease that it is associated with hyperglycemia, hyperlipidemia and disturbed liver function. The aim of the present study was to evaluate the protective effects of Okra Powder on liver damage in high fat diet fed / streptozotocin (HFD-STZ)-induced type 2 diabetic rats.

Methods: In this experimental study, 25 Wistar Albino female rats with an average weight of (200–220 g) were randomly divided into 5 groups: Group I: (control group) rats were fed the standard diet, Group II: healthy rats that received Okra Powder (200 mg/kg) for 4 weeks; Group III (HFD/STZ group): Rats were fed with high-fat diet (HFD) (60% fat) for 4 weeks and then injected low dose of STZ (35 mg/kg), Group IV: Diabetic rats that received Okra Powder (200 mg/kg) for 4 weeks. GroupV: Diabetic rats that received metformin (200 mg/kg) for 4 weeks. At the end of experiment, biochemical parameters were measured. Liver samples were removed and 5-6 µ sections were made and stained by H&E and Sudan black staining.

Results: The results showed that all the biochemical parameters, except HDL-C and serum insulin were increased in diabetic rats, while they were decreased in Okra supplementation group compared to diabetic rats ($p<0.05$). The liver structure alterations were improved in treated diabetic rats with Okra Powder and metformin.

Conclusion: Our findings confirmed the potential anti-hyperglycemic and hypolipidemic effects of Okra Powder. Thus, it seems it has an important role in the management of type 2 diabete.

Keyword: Type 2 Diabetes; Histology; Biochemical; Insulin Resistance; Okra; Liver; Rat

This paper should be cited as:
Naeem Erfani Majd, Ali Shahriari, Mohammad Reza Tabandeh, Zahra Soleimani. ***Study of okra powder (abelmoscus esculentus) effects on histology of liver tissue and sero-biochemical parameters in diabetic rats (hfd/stz).*** J Shahid Sadoughi Univ Med Sci 2016; 24(9): 690-705.

Corresponding author: Tel: 09161184875, email: naeemalbo@yahoo.com

[Downloaded from jssu.ssu.ac.ir on 2026-11-26]