



بررسی توزیع فراوانی انواع ریج خلفی مندیبل بدون دندان با استفاده از Cone Beam Computed Tomography در یک جمعیت ایرانی

فاطمه عزالدینی اردکانی^۱، یاسر صافی^۲، شیوا ایران پور^۳، خلیل ساریخانی خرمی^۴، محمدرضا بیطرف^{۵*}

چکیده

مقدمه: میزان استخوان موجود از معیارهای مهم در درمان‌های ایمپلنت است، در این راستا نوع رادیوگرافی در تعیین کمیت استخوان باقی‌مانده حائز اهمیت است و CBCT با دقت بالایی نشان‌دهنده ارتفاع و پهناي استخوان موجود می‌باشد. هدف از این مطالعه بررسی توزیع فراوانی انواع ریج خلفی مندیبل بدون دندان با استفاده از Cone Beam Computed Tomography (CBCT) در یک جمعیت ایرانی بود.

روش بررسی: در این مطالعه توصیفی مقطعی، برای تعیین فراوانی انواع ریج خلفی فک پایین بی‌دندان از تصاویر CBCT، ۱۲۷ بیمار مراجعه کننده به یک کلینیک رادیولوژی دهان در تهران با بی‌دندانی کامل فک پایین و با متوسط سنی ۶۱/۱۵ سال استفاده شد. این تصاویر در نرم‌افزار OnDemand3D آنالیز و ارتفاع و پهناي استخوان در هر ناحیه تعیین گردید. داده‌ها توسط نرم‌افزار SPSS17 و آزمون آماری fisher exact تجزیه و تحلیل شد.

نتایج: ریج‌ها در ۴ گروه B+, B-w, A, C-w طبقه‌بندی شد و در مجموع، فراوانی ریج نوع A و B+ در جنس مذکر و فراوانی ریج نوع B-w و C-w در جنس مؤنث بیشتر بود. با افزایش سن از فراوانی ریج A کاسته و به فراوانی ریج C-w افزوده می‌شد. همچنین میانگین ارتفاع استخوان در همه نواحی در جنس مذکر بیشتر گزارش شد. میانگین پهنا نیز به استثنای محل دندان مولر اول در بقیه نواحی در جنس مذکر بیشتر بود.

نتیجه‌گیری: نتایج حاکی از کاهش ارتفاع استخوان مندیبل بی‌دندان با افزایش سن بود، در حالی که این ارتباط در مورد پهناي استخوان وجود نداشت. با افزایش سن سیر تدریجی استخوان از نوع A به سوی نوع C-w بود.

واژه‌های کلیدی: توموگرافی کامپیوتری با پرتوهای مخروطی شکل (cone beam computed tomography)، ریج، مندیبل بدون دندان

۱- استاد، گروه رادیولوژی دهان و فک و صورت، دانشکده دندانپزشکی، دانشگاه علوم پزشکی و خدمات بهداشتی درمانی شهید صدوقی یزد

۲،۳- استادیار، گروه رادیولوژی دهان و فک و صورت، دانشکده دندانپزشکی، دانشگاه علوم پزشکی شهید بهشتی تهران

۴- دستیار تخصصی، گروه رادیولوژی دهان و فک و صورت، دانشکده دندانپزشکی، دانشگاه علوم پزشکی و خدمات بهداشتی درمانی شهید صدوقی یزد

۵- دانشجوی دندانپزشکی، دانشکده دندانپزشکی، دانشگاه علوم پزشکی و خدمات بهداشتی درمانی شهید صدوقی یزد

* (نویسنده مسئول): تلفن: ۰۹۱۳۲۵۳۸۹۳۴، پست الکترونیکی: reza.bitaraf1992@gmail.com

تاریخ پذیرش: ۱۳۹۵/۲/۲۳

تاریخ دریافت: ۱۳۹۵/۱/۱۴

مقدمه

نظریه درمان بیماران بدون دندان توسط ایمپلنت‌های دندانی استئواینترگره، اولین بار در دهه ۱۹۶۰ مطرح شد و امروزه در درمان بی‌دندانی بسیار رایج گردیده است (۱). جراحی ایمپلنت به طور کلی به شرط ارزیابی مناسب قبل از جراحی، به عنوان روشی مطمئن و با کمترین تهاجم مطرح است (۲) و قدم اساسی موفقیت درمان، انتخاب محل مناسب ایمپلنت و بررسی کیفیت و کمیت استخوان فک، شامل معاینات بالینی و رادیوگرافیک است (۳). تحلیل استخوان بعد از کشیده شدن دندان همواره ابتدا از پهنا یا به عبارتی از بعد باکولینگوالی آغاز می‌گردد و به تدریج این تحلیل به کم شدن ارتفاع استخوان نیز می‌انجامد (۴). بر اساس طبقه‌بندی Misch، استخوان موجود بعد از کشیده شدن دندان به ۴ دسته تقسیم‌بندی می‌گردد. نوع A (استخوان کافی) که اغلب بلافاصله بعد از خارج کردن دندان موجود است و در واقع بهترین نوع ریح جهت بارگذاری ایمپلنت می‌باشد. در ادامه با ثابت ماندن ارتفاع استخوان، پهنای ریح به علت تحلیل کوچک‌تر شده که تحت عنوان استخوان نوع B نامیده می‌شود. در صورتی که هم ارتفاع و هم پهنای استخوان از حد معینی کمتر شود شاهد ریح نوع C خواهیم بود که درمان‌های پروتز و به خصوص ایمپلنت در این نوع ریح بسیار پیچیده و دشوار است. نهایتاً طی تحلیل دراز مدت و آتروفی استخوان بازال، شاهد ریح نوع D (استخوان ناکافی) هستیم که معمولاً همراه با از هم گسیختگی کانال مندیبولار و گاهی شکایت از بی‌حسی لب پایین در مورد ریح مندیبل می‌باشد (۵). هدف از رادیوگرافی، ارزیابی کمیت و مورفولوژی استخوان باقی‌مانده در محل ایمپلنت و ساختمان‌های آناتومیک اطراف آن است (۶) و انتخاب نوع تکنیک رادیوگرافی بایستی بر پایه برآورد کیفیت مورد نیاز رادیوگرافی با توجه به خطرات ناشی از اشعه و هزینه‌های مربوطه در نظر گرفته شود (۷). امروزه توموگرافی کامپیوتری با پرتوهای مخروطی شکل (CBCT) چشم‌انداز تازه‌ای را در زمینه تصویربرداری قبل از درمان ایمپلنت گشوده است (۸). این تکنیک با قابلیت تهیه تصاویر در ابعاد آگزیکال - ساژیتال -

فرانتال و همچنین تصاویر سه بعدی از هر ناحیه فک با جزئیات دقیق، کنتراست بالا و بدون همپوشانی و تعیین موقعیت دقیق عصب و سایر نقاط آناتومیک، آنالیز استخوان و طرح‌ریزی درمان را متحول نموده است (۹). همچنین CBCT به دلیل داشتن نرم‌افزارهایی با امکان طرح‌ریزی فوری درمان، دقیق‌ترین نوع رادیوگرافی برای ارزیابی پیش از بارگذاری ایمپلنت‌های دندانی (۱۰) و یک ابزار مهم در دندانپزشکی با پتانسیل بالا در تشخیص و طرح درمان است (۱۱).

در حال حاضر، درمان با ایمپلنت دندانی، به یکی از رایج‌ترین درمان‌های بی‌دندانی تبدیل گردیده و مورد استفاده اکثر دندان‌پزشکان و جراحان قرار گرفته است (۱۲) و با توجه به کمبود مطالعات پژوهشی در مورد کیفیت و کمیت استخوان و انواع ریح‌های باقی‌مانده و همچنین گسترش روزافزون کاربرد ایمپلنت‌های دندانی که لازمه آن‌ها دانستن اطلاعات کافی راجع به مشخصات کمی استخوان است، مطالعه حاضر با هدف بررسی فراوانی انواع مختلف ریح بی‌دندانی در فک پایین انجام می‌پذیرد.

روش بررسی

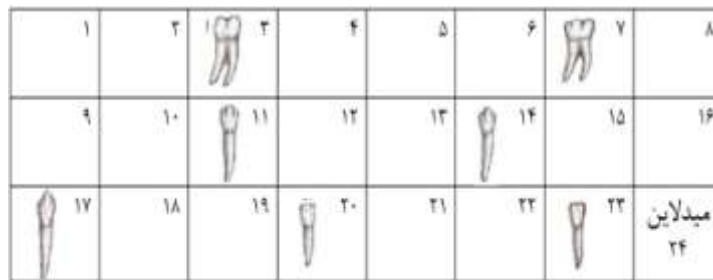
این مطالعه از نوع توصیفی بوده و به روش مقطعی یا case series انجام گرفت. در این مطالعه با مراجعه به آرشیو تصاویر CBCT یک کلینیک رادیولوژی فک و صورت در تهران که تصاویر آن به وسیله دستگاه

Sordex scanora3D Finland FOV:7/5*10 Vixelsize: 200micron تهیه شده بودند، از میان ۲۸۰۰ تصویر موجود در آرشیو مرکز و بر اساس مطالعات مشابه، تعداد ۱۲۷ عدد CBCT که فاقد دندان در فک پایین بودند (معیار ورود به مطالعه: بی‌دندانی کامل فک پایین) به عنوان نمونه به روش متوالی انتخاب شد. سپس این تصاویر در محیط نرم‌افزار OnDemand3D وارد و آنالیز شد. قسمت خلفی تصویر CBCT مندیبل هر بیمار به ۲۴ مقطع cross/sectional در نرم‌افزار تقسیم‌بندی شد و برای هر یک از دندان‌های پرمولر اول - پرمولر دوم - مولر اول و مولر دوم، یک مقطع از استخوان که محل قبلی این دندان‌ها بوده

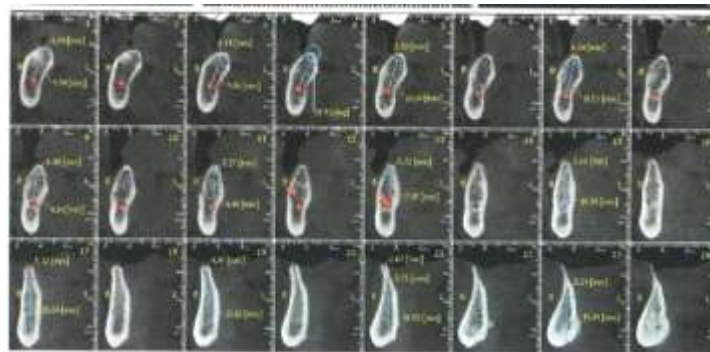
نمونه‌های مورد بررسی در محل هریک از دندان‌های مذکور طبقه‌بندی گردید: ریج نوع A با داشتن ارتفاع استخوانی بالاتر از ۱۲mm و عرض باکولینگوالی بیش از ۶mm در واقع بهترین نوع ریج جهت بارگذاری ایمپلنت می‌باشد. اگر پهنای استخوان به علت تحلیل ریج به ۴mm الی ۶mm برسد، تحت عنوان استخوان نوع B+ نامیده می‌شود. در صورتی که پهنای به ۲/۵ mm تا ۴mm برسد به آن ریج B-w می‌گویند. در دو نوع ریج اخیر ارتفاع استخوان بیشتر از ۱۲mm است (ارتفاع همانند نوع A بوده و تفاوت در پهنای ریج است). با ادامه روند تحلیل و آتروفی ریج بی‌دندانی، استخوان نوع C-w با ارتفاع کمتر از ۱۲mm دیده می‌شود که عرض آن می‌تواند جز تقسیم‌بندی سایر انواع ریج (هر عرضی به استثنای صفر تا ۲/۵mm) باشد. اگر ارتفاع کمتر از ۱۲mm و عرض کمتر از ۲/۵mm باشد تحت نام ریج نوع C خواهد بود. نهایتاً طی تحلیل دراز مدت و آتروفی استخوان بازال، شاهد ریج نوع D (استخوان ناکافی) هستیم. در ادامه داده‌ها به وسیله نرم‌افزار آماری SPSS 17 به کامپیوتر وارد گردید و جداول و شاخص‌های مورد نیاز تهیه شد و جهت تعیین ارتباطات از آزمون‌های Chi-square / ANOVA / T-test استفاده شد.

است انتخاب گردید. به این صورت که: مقطع مجاور میدلاین (مقطع ۲۳) به عنوان محل دندان اینسیزور اول در نظر گرفته شد و با فاصله دو مقطع محل دندان‌های اینسیزور دوم تا پرومولر دوم تعیین گشت. (اینسیزور دوم مقطع ۲۰ / کانین مقطع ۱۷ / پرومولر اول مقطع ۱۴ / پرومولر دوم مقطع ۱۱) از دندان پرومولر دوم تا مولر دوم فاصله هر دندان سه مقطع در نظر گرفته شد به این ترتیب که محل دندان مولر اول مقطع ۷ و محل دندان مولر دوم مقطع ۳ در نظر گرفته شد (شکل ۱، ۲).

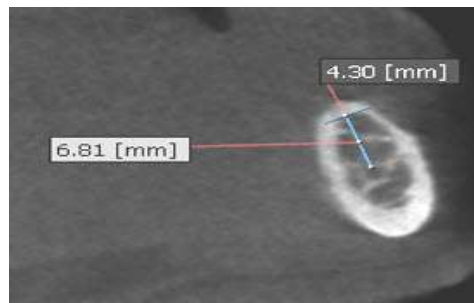
ارتفاع و پهنای استخوان در محل هر یک از دندان‌های خلفی مندیبل (پرومولر اول - پرومولر دوم - مولر اول - مولر دوم) با استفاده از خط‌کش نرم‌افزار OnDemand3D و توسط یک دانشجوی دندانپزشکی دوره عمومی و یک متخصص رادیولوژی دهان فک و صورت و در نمایشگر کامپیوتری با رزولوشن تصویر (HD) 1366X768 اندازه‌گیری گردید (ملاک تعیین ارتفاع از محل اندازه‌گیری پهنای تا بالای کانال مندیولار و ملاک تعیین پهنای ۲mm پایین‌تر از رأس ریج در نظر گرفته شد) (شکل ۳). به طور میانگین برای اندازه‌گیری‌های مربوط به هر تصویر (هر بیمار) یک ساعت زمان صرف گردید. سپس بر اساس مطالعه و طبقه‌بندی Misch (۵)، در مورد انواع ریج بی‌دندانی،



شکل ۱: تصویر شماتیک چگونگی تعیین استخوان محل هریک از دندان‌های پرومولر اول - پرومولر دوم - مولر اول - مولر دوم



شکل ۲: تصویر مقاطع cross/sectional خلف مندیبل هر بیمار در محیط نرم افزار OnDemand3D



شکل ۳: اندازه گیری ارتفاع و ضخامت استخوان در محل هر دندان در محیط نرم افزار OnDemand3D

نتایج

تمامی دندان‌های در جنس مذکر بیشتر و میانگین پهنای استخوان به استثنای دندان مولر اول، در بقیه دندان‌ها در جنس مذکر بیشتر بود (نمودار ۳، ۲).

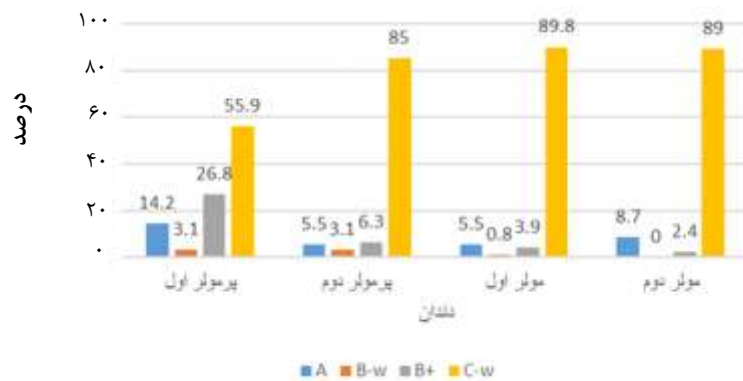
از ناحیه دندان پرمولر اول به سمت مولر دوم (قدم به خلف) از ارتفاع استخوان کاسته و به پهنای استخوان افزوده می‌شد (نمودار ۴). نتایج آزمون ANOVA اگرچه اختلاف آماری را بین میانگین ارتفاع و پهنای استخوان با سن نشان نداد ($Pvalue > 0/05$)، اما مشاهده شد بیشترین ارتفاع استخوان در محل پرمولر (۴،۵) در گروه سنی ۶۴-۵۵ سال و بیشترین ارتفاع در ناحیه مولر (۶،۷) در گروه سنی ۵۴-۳۹ سال می‌باشد. همچنین کمترین میانگین ارتفاع استخوان در محل تمامی دندان‌های مورد بررسی مربوط به مسن‌ترین گروه سنی یعنی ۸۲-۶۵ سال بود. می‌توان نتیجه گرفت با افزایش سن از ارتفاع استخوان فک پایین بی‌دندان کاسته می‌شود. بیشترین میانگین پهنای استخوان در محل تمامی دندان‌های مورد بررسی مربوط به گروه سنی ۶۴-۵۵ سال و کمترین میانگین پهنای استخوان در محل دندان‌های ۴،۵،۶ مربوط به جوان‌ترین گروه سنی یعنی ۵۴-۳۹ سال بود و در مورد دندان ۷، کمترین میانگین عرض مربوط به گروه سنی ۸۲-۶۵ سال می‌شد (جدول ۲).

از نمونه‌های این مطالعه، تعداد ۷۷ نفر (۶۰/۶٪) مرد و بقیه یعنی ۵۰ نفر (۳۹/۴٪) زن بودند. میانگین سنی نمونه‌های مورد بررسی $9/74 \pm 61/15$ سال و با دامنه تغییرات از ۳۹ تا ۸۲ سال بود. در این مطالعه نمونه‌ها از نظر سن به سه گروه سنی ۳۹ تا ۵۴ سال و ۵۵ تا ۶۴ سال و ۶۵ تا ۸۲ سال تقسیم‌بندی شد.

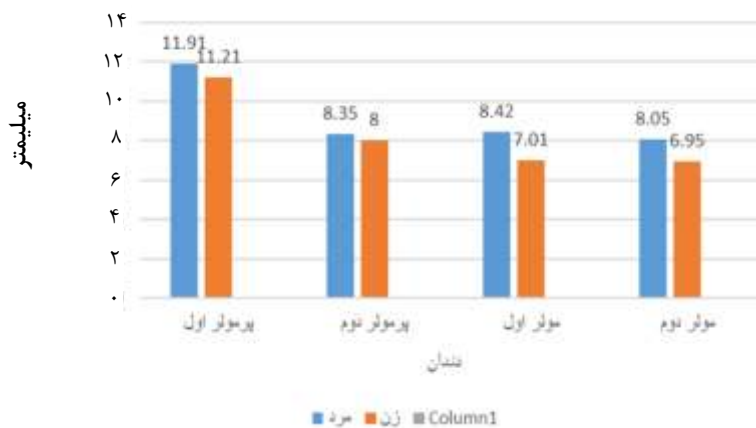
در این مطالعه بیشترین فراوانی در محل تمامی دندان‌های مورد بررسی مربوط به ریج C-w بود و ریج نوع B-w کمترین فراوانی را داشت. در این مطالعه ریج C و D در هیچ یک از نمونه‌ها وجود نداشت (نمودار ۱).

هر چند ارتباط آماری معنی‌داری بین سن و نوع ریج مشاهده نشد اما مشاهده شد، در استخوان محل دندان‌های پرمولر اول، پرمولر دوم و مولر اول با افزایش سن، فراوانی ریج نوع C-w بیشتر شده، یعنی از گروه سنی جوان‌تر به سمت گروه مسن‌تر، این افزایش فراوانی در ریج C-w مشهود بود. در حالی که فراوانی ریج A با افزایش سن کمتر شد یعنی به دلیل تحلیل استخوان از ارتفاع و عرض استخوان کاسته می‌شد ($Pvalue > 0/05$) (جدول ۱).

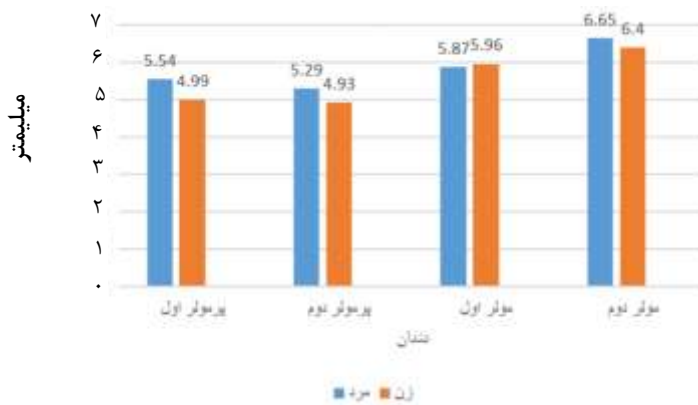نتایج آزمون آماری T-test نشان داد اختلاف معنی‌داری بین جنس و ارتفاع و پهنای استخوان وجود ندارد ($Pvalue > 0/05$)، هر چند میانگین ارتفاع استخوان در محل



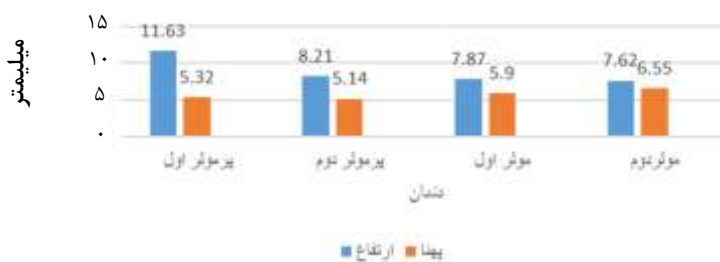نمودار ۱: توزیع فراوانی انواع ریج خلفی مندبیل در محل دندان‌های پرمولر اول- پرمولر دوم-مولر اول-مولر دوم



نمودار ۲: مقایسه میانگین ارتفاع استخوان در دو جنس



نمودار ۳: مقایسه میانگین پهنا استخوان در دو جنس



نمودار ۴: میانگین ارتفاع و پهنای استخوان در محل دندان‌های پرمولر اول- پرمولر دوم-مولر اول-مولر دوم

جدول ۱: توزیع فراوانی انواع استخوان ریج در محل دندان‌های مورد بررسی (۴-۷) بر حسب سن

دندان	گروه سنی	C-w		A		B+		B-w		جمع
		تعداد	درصد	تعداد	درصد	تعداد	درصد	تعداد	درصد	
پرمولر اول	۳۹-۵۴	۱۹	٪ ۵۵/۹	۴	٪ ۱۱/۸	۹	٪ ۲۶/۵	۲	٪ ۵/۹	۳۴
	۵۵-۶۴	۲۳	٪ ۵۰	۱۰	٪ ۲۱/۷	۱۲	٪ ۲۶/۱	۱	٪ ۲/۲	۴۶
	۶۵-۸۲	۲۹	٪ ۶۱/۷	۴	٪ ۸/۵	۱۳	٪ ۲۷/۷	۱	٪ ۲/۱	۴۷
	جمع	۷۱	٪ ۵۵/۹	۱۸	٪ ۱۴/۲	۳۴	٪ ۲۶/۱۸	۴	٪ ۳/۱	۱۲۷
پرمولر دوم	۳۹-۵۴	۲۸	٪ ۸۲/۴	۲	٪ ۵/۹	۲	٪ ۵/۹	۲	٪ ۵/۹	۳۴
	۵۵-۶۴	۳۷	٪ ۸۰/۴	۴	٪ ۸/۷	۳	٪ ۶/۵	۲	٪ ۴/۳	۴۶
	۶۵-۸۲	۴۳	٪ ۹۱/۵	۱	٪ ۲/۱	۳	٪ ۶/۴	۰	٪ ۰	۴۷
	جمع	۱۰۸	٪ ۸۵	۷	٪ ۵/۵	۸	٪ ۶/۳	۴	٪ ۳/۱	۱۲۷
مولر اول	۳۹-۵۴	۲۹	٪ ۸۵/۳	۴	٪ ۱۱/۸	۱	٪ ۲/۹	۰	٪ ۰	۳۴
	۵۵-۶۴	۴۱	٪ ۸۹/۱	۳	٪ ۶/۵	۱	٪ ۲/۲	۱	٪ ۲/۲	۴۶
	۶۵-۸۲	۴۴	٪ ۹۳/۶	۰	٪ ۰	۳	٪ ۶/۴	۰	٪ ۰	۴۷
	جمع	۱۱۴	٪ ۸۹/۸	۷	٪ ۵/۵	۵	٪ ۳/۹	۱	٪ ۰/۸	۱۲۷
مولر دوم	۳۹-۵۴	۳۰	٪ ۸۸/۲	۴	٪ ۱۱/۸	۰	٪ ۰	۰	٪ ۰	۳۴
	۵۵-۶۴	۳۹	٪ ۸۴/۸	۴	٪ ۸/۷	۳	٪ ۶/۵	۰	٪ ۰	۴۶
	۶۵-۸۲	۴۴	٪ ۹۳/۶	۳	٪ ۶/۴	۰	٪ ۰	۰	٪ ۰	۴۷
	جمع	۱۱۳	٪ ۸۹	۱۱	٪ ۸/۷	۳	٪ ۲/۴	۰	٪ ۰	۱۲۷

ANOVA Test

جدول ۲: میانگین ارتفاع و پهنای استخوان در محل دندان‌های مورد بررسی (۴-۷) بر حسب سن

دندان	گروه سنی	تعداد	میانگین		انحراف معیار	
			ارتفاع (mm)	پهنای (mm)	ارتفاع	پهنای
پرمولر اول	۳۹-۵۴	۳۴	۱۱/۸۹	۵/۱	۵/۵۱	۱/۴۷
	۵۵-۶۴	۴۶	۱۲/۰۱	۵/۶۲	۳/۸۶	۱/۲۶
	۶۵-۸۲	۴۷	۱۱/۰۷	۵/۲	۵/۴۳	۱/۰۷
پرمولر دوم	۳۹-۵۴	۳۴	۸/۳۶	۴/۸	۳/۴۸	۱/۲۲
	۵۵-۶۴	۴۶	۸/۶۹	۵/۶	۳/۹۵	۱/۳۴
	۶۵-۸۲	۴۷	۷/۶۵	۴/۹۵	۴/۰۶	۱/۱۸
مولر اول	۳۹-۵۴	۳۴	۸/۱۲	۵/۶۲	۳/۵۱	۱/۶۷
	۵۵-۶۴	۴۶	۸	۶/۳۵	۳/۳۹	۱/۷۳
	۶۵-۸۲	۴۷	۷/۵۵	۵/۶۸	۴/۴۵	۱/۵۱
مولر دوم	۳۹-۵۴	۳۴	۷/۷۹	۶/۲۶	۳/۲۸	۲/۰۲
	۵۵-۶۴	۴۶	۷/۶۷	۷/۱۵	۳/۳۱	۲/۱۳
	۶۵-۸۲	۴۷	۷/۴۴	۶/۱۸	۴/۱۶	۱/۹۸

ANOVA Test

بحث

درمان با ایمپلنت دندانی، امروزه به شدت رایج گشته است (۱۳) و دانستن ارتفاع و عرض استخوان در محل مورد نظر از مهم‌ترین نکات مد نظر دندان‌پزشک است (۱۴). مطالعات گسترده‌ای در همین زمینه و با هدف مقایسه پارامترهای مختلف استخوان از جنبه‌های گوناگون صورت گرفته است (۱۵) که مطالعه اخیر نیز با هدف تعیین شیوع انواع ریج بی‌دندانی در گروه مورد بررسی انجام گرفته است.

در یافته‌های مطالعه حاضر، ارتفاع استخوان در جنس مذکر تفاوت چشمگیری با جنس مؤنث داشت و این اختلاف در مورد عرض استخوان کمتر بود. در مطالعه Watanabe و همکاران (۱۶) ارتفاع استخوان مندیبل در نقاط مختلف مورد بررسی، در جنس مذکر به طور قابل ملاحظه‌ای بیشتر از جنس مؤنث بود در حالی که عرض و پهنای استخوان در جنس مذکر تنها به میزان اندکی از جنس مؤنث بیشتر گزارش شده که این نتایج با یافته‌های مطالعه حاضر همسو می‌باشد.

در این مطالعه، از ناحیه پرمولر به سمت مولر در فک پایین بی‌دندان، به پهنای استخوان افزوده و از ارتفاع استخوان کاسته شد. در مطالعه Braut و همکاران (۱۷)، پهنای استخوان فک پایین با دندانی در کرونالی‌ترین ناحیه دندان پرمولر به سمت کرونالی‌ترین ناحیه دندان مولر افزایش یافت. ارتفاع استخوان در این نواحی با دندان مورد بررسی، یکسان گزارش شد. یافته‌های مطالعه حاضر در مورد عرض استخوان با مطالعه Braut و همکاران (۱۷) همخوانی داشت، اما از نظر ارتفاع استخوان، در مطالعه حاضر از پرمولر به سمت مولر کاسته می‌شد که شاید بتوان استفاده از ریج بی‌دندانی مندیبل در این مطالعه و استفاده از ریج بادندانی مندیبل در مطالعه Braut و همکاران (۱۷) را از علل این تفاوت دانست چراکه کشیده شدن دندان‌ها موجب کاهش ارتفاع استخوان می‌شود.

در بررسی که بر روی قسمت خلفی مندیبل بی‌دندان صورت گرفت، میانگین عرض استخوان در ناحیه خلفی مندیبل ۵/۷۲mm بود که این ضخامت در قسمت پرمولر در ۷۲/۴ درصد

شرکت کنندگان کمتر از ۶mm و در ناحیه مولر در ۴۴/۸۸ درصد شرکت کنندگان کمتر از ۶mm گزارش شد.

میانگین ارتفاع استخوان در این مطالعه ۸/۸۳mm به دست آمد که ۲۴/۴ درصد افراد در قسمت دندان مولر اول مندیبل و ۲۳/۶ درصد افراد در قسمت دندان مولر دوم مندیبل، ارتفاع کمتر از ۵mm داشتند. در مطالعه Nunes و همکاران (۱۸)، میانگین عرض استخوان در ناحیه بی‌دندان خلفی ماگزایلا ۸/۲۸mm بود که این ضخامت در قسمت پرمولر در ۲۷ درصد شرکت کنندگان کمتر از ۶mm و در ناحیه مولر در ۷/۸ درصد شرکت کنندگان کمتر از ۶mm بود. ارتفاع استخوان ماگزایلا بی‌دندان از پرمولر به سمت مولر کاسته می‌شد و میانگین ارتفاع استخوان در این مطالعه ۷/۲۲mm گزارش شد که ۵۴ درصد افراد در قسمت دندان مولر اول ماگزایلا و ۴۴ درصد افراد در قسمت دندان مولر دوم ماگزایلا، ارتفاع کمتر از ۵mm داشتند. محل و موقعیت ناحیه بی‌دندانی بر ارتفاع مؤثر بود که این یافته با نتایج مطالعه حاضر همخوانی داشت. مطالعه روی ناحیه بی‌دندانی فک از عوامل مشترک مطالعه Nunes و همکاران (۱۸) و مطالعه حاضر است و تفاوت در نوع فک مورد مطالعه و تفاوت نژادی از تفاوت آن‌هاست.

نتایج مطالعه حاضر نشان داد از قدام به خلف از ارتفاع استخوان کاسته و به عرض استخوان افزوده شده، همچنین جنسیت بر ارتفاع و پهنای استخوان تأثیرگذار بود. با افزایش سن از ارتفاع استخوان مندیبل بی‌دندان کم شده، اما سن اثری بر تغییرات پهنای استخوان نداشت. در مطالعه Braut V و همکاران (۱۹) که روی ریج بی‌دندان مندیبل انجام شد، پهنای باکولینگوآلی استخوان از قدام به خلف (پرمولر به سمت مولر) افزایش یافت و ارتفاع استخوان از قدام به خلف (پرمولر به سمت مولر) کاهش یافت. در این مطالعه جنسیت بیماران، هم بر عرض و هم بر ارتفاع استخوان تأثیرگذار بود در حالی که سن تأثیری نداشت که این یافته‌ها در زمینه افزایش عرض و کاهش ارتفاع استخوان فک از قدام به خلف و همچنین تأثیر

نتیجه‌گیری

نتایج نشان داد بیشترین ارتفاع و پهنای استخوان در جنس مذکر وجود داشت. با افزایش سن شاهد کاهش ارتفاع استخوان مندیبل بی‌دندان بوده، در حالی که این ارتباط در مورد پهنای استخوان وجود نداشت. همچنین با افزایش سن سیر تدریجی استخوان از نوع A به سوی نوع C-w مشاهده شد.

جنسیت بر این دو پارامتر با مطالعه اخیر همخوانی داشت، اما در مورد تأثیر سن مغایرت داشت. تفاوت در تعداد نمونه‌های مورد بررسی در دو مطالعه (۵۶ تصویر CBCT در مطالعه Braut و همکاران (۱۹) و ۱۲۷ تصویر CBCT در مطالعه حاضر) در کنار تفاوت‌های نژادی می‌تواند یکی از علل تفاوت در این مورد باشد.

References:

- 1- Arvidson K, Esselin O, Felle-Persson E, Jonsson G, Smedberg JI, Soderstrom U. *Early loading of mandibular full-arch bridges screw retained after 1 week to four to five Monotype implants: 3-year results from a prospective multicentre study*. Clin Oral Implants Res 2008; 19(7): 693-703.
- 2- Schmitt A, Zarb GA. *The longitudinal clinical effectiveness of osseointegrated dental implants for single-tooth replacement*. Int J Prosthodont 1993; 6(2): 197-202.
- 3- Bornstein MM, Halbritter S, Harnisch H, Weber HP, Buser D. *A retrospective analysis of patients referred for implant placement to a specialty clinic: indications, surgical procedures, and early failures*. Int J Oral Maxillofac Implants 2008; 23(6): 1109-16.
- 4- Chappuis V, Engel O, Reyes M, Shahim K, Nolte LP, Buser D. *Ridge alterations post-extraction in the esthetic zone: a 3D analysis with CBCT*. J Dent Res 2013; 92(12 Suppl): 195S-201S.
- 5- Misch CE, Judy KW. *Classification of partially edentulous arches for implant dentistry*. Int J Oral Implantol 1987; 4(2): 7-13.
- 6- Mupparapu M, Singer SR. *Implant imaging for the dentist*. J Can Dent Assoc 2004;70(1): 32.
- 7- Ziegler CM, Woertche R, Brief J, Hassfeld S. *Clinical indications for digital volume tomography in oral and maxillofacial surgery*. Dentomaxillofac Radiol 2002; 31(2): 126-30.
- 8- Tepper G, Hofschneider UB, Gahleitner A, Ulm C. *Computed tomographic diagnosis and localization of bone canals in the mandibular interforaminal region for prevention of bleeding complications during implant surgery*. Int J Oral Maxillofac Implants 2001; 16(1): 68-72.
- 9- Kamburoglu K, Kilic C, Ozen T, Yuksel SP. *Measurements of mandibular canal region obtained by cone-beam computed tomography: a cadaveric study*. Oral Surg Oral Med Oral Pathol Oral Radiol Endod 2009; 107(2): e34-42.
- 10- Peck JN, Conte GJ. *Radiologic techniques using CBCT and 3-D treatment planning for implant placement*. J Calif Dent Assoc 2008; 36(4): 287-90.

- 11- Guerrero ME, Jacobs R, Loubele M, Schutyser F, Suetens P, van Steenberghe D. *State-of-the-art on cone beam CT imaging for preoperative planning of implant placement*. Clin Oral Investig 2006; 10(1): 1-7.
- 12- Tolstunov L, Thai D, Arellano L. *Implant-guided volumetric analysis of edentulous maxillary bone with cone-beam computerized tomography scan. Maxillary sinus pneumatization classification*. J Oral Implantol 2012; 38(4): 377-90.
- 13- Barbu HM, Comaneanu RM, Andreescu CF, Mijiritsky E, Nita T, Lorean A. *Dental Implant Placement in Patients With Osteoporosis*. J Craniofac Surg 2015;26(6):e558-59.
- 14- Quirynen M, Mraiwa N, van Steenberghe D, Jacobs R. *Morphology and dimensions of the mandibular jaw bone in the interforaminal region in patients requiring implants in the distal areas*. Clin Oral Implants Res 2003; 14(3): 280-85.
- 15- Sumer AP, Caliskan A, Uzun C, Karoz TB, Sumer M, Cankaya S. *The evaluation of palatal bone thickness for implant insertion with cone beam computed tomography*. Int J Oral Maxillofac Surg 2016; 45(2): 216-20.
- 16- Watanabe H, Abdul MM, Kurabayashi T, Aoki H. *Mandible size and morphology determined with CT on a premise of dental implant operation*. Surg Radiol Anat 2010; 32(4): 343-49.
- 17- Braut V, Bornstein MM, Lauber R, Buser D. *Bone dimensions in the posterior mandible: a retrospective radiographic study using cone beam computed tomography. Part --1 analysis of dentate sites*. Int J Periodontics Restorative Dent 2012; 32(2): 175-84.
- 18- Nunes LS, Bornstein MM, Sendi P, Buser D. *Anatomical characteristics and dimensions of edentulous sites in the posterior maxillae of patients referred for implant therapy*. Int J Periodontics Restorative Dent 2013; 33(3): 337-45.
- 19- Braut V, Bornstein MM, Kuchler U, Buser D. *Bone dimensions in the posterior mandible: a retrospective radiographic study using cone beam computed tomography. Part 2--analysis of edentulous sites*. Int J Periodontics Restorative Dent 2014; 34(6): 639-47.

Frequency Distribution of Edentulous Posterior Mandibular Ridge Types using Cone Beam Computed Tomography in an Iranian Population

***Fateme Ezoddini Ardakani (DDS, MS)¹, Yaser Safi (DDS, MS)², Shiva Iranpour (DDS, MS)³
Khalil Sarikhani Khorami (DDS)⁴, MohammadReza Bitaraf (DDS, Student)^{*5}***

^{1,4} Department of Oral and Maxillofacial Radiology, School of Dentistry, Shahid Sadoughi University of Medical Sciences, Yazd, Iran.

^{2,3} Department of Oral and Maxillofacial Radiology, School of Dentistry, Shahid Beheshti University of Medical Sciences, Tehran, Iran.

⁵ School of Dentistry, Shahid Sadoughi University of Medical Sciences, Yazd, Iran.

Received: 2 Apr 2016

Accepted: 12 May 2016

Abstract

Introduction: The existing bone is regarded as an important criteria in dental implants. In this regard, the radiographic modality is of great significance in quantifying the remaining bone, and CBCT accurately represents height and width of the existing bone. Therefore, this study aimed to evaluate the frequency distribution of the edentulous posterior mandibular ridge types using cone beam computed tomography in an Iranian population.

Methods: In this cross-sectional descriptive study, CBCT scans of 127 patients with full edentulous mandible with an average age of 61.15 were evaluated who referred to a radiology clinic in Tehran. The images were analyzed applying OnDemand3D application and bone height and width of each area were determined. To analyze the collected data, SPSS software (ver,17) was employed applying Fisher's exact test.

Results: The ridges were classified in 4 different groups (A,B+,B-w,C-w). The frequency of ridge types A and B + in male and ridge types B-w and C-w in females were demonstrated to be higher. An increase in age led to a reduction in the frequency of type A and a rise in the frequency of type C-w. The mean bone height was higher in males in all areas. In addition, the mean bone width was higher in males in all areas except for the first molar area.

Conclusions: The study results indicated that as the age increases, the height of edentulous mandible reduces, while no significant relationship was detected between the bone width and aging. As a result, with aging the evolution of bone was held to be from type A to type C-W.

Keywords: Cone beam computed tomography; Edentulous mandible; Ridge

This paper should be cited as:

Fateme Ezoddini Ardakani, YaserSafi, Shiva Iranpoor, Khalil Sarikhani Khorami, MohammadReza Bitaraf. ***Evaluation of the frequency distribution of edentulous posterior mandibular ridge types using cone beam computed tomography in an iranian population.*** J Shahid Sadoughi Univ Med Sci 2016; 24(4): 276-85.

****Corresponding author: Tel: 09132538934, email: reza.bitaraf1992@gmail.com***