مجله علمی پژوهشی دانشگاه علوم پزشکی شهید صدوقی یزد
دوره ۲۴، شماره ۲، اردیبهشت ۱۳۹۵
صفحه: ۱۶۳-۱۵۶

Journal of Shahid Sadoughi University of Medical Sciences
Vol. 24, No.2, May 2016
Pages:156-163

مقایسه دو روش لترال اوستئوتومی با و بدون ایجاد ساب پریوستال تونل بر میزان ادم و اکیموز پری اوربیتال پس از جراحی رینوپلاستی

محمود رضا اصحاب یمین[۱]، بهرام پورسیدی[۲]، محمد حسین باقری پور*[۳]

چکیده

مقدمه: از اصلی‌ترین عوارض جراحی زیبایی بینی ادم و اکیموز پری اوربیتال پس از جراحی است. لترال اوستئوتومی اصلی‌ترین عامل ایجاد این عوارض است. در استئوتومی اندونازال می‌توان قبل از استئوتومی ابتدا ساب پریوستال تونل ایجاد کرد، با این پیش‌فرض که استئوتومی آسیب کمتری به بافت‌ها وارد کند و میزان ادم و اکیموز پس از عمل کاهش پیدا کند. این مطالعه به منظور مقایسه میزان ادم و اکیموز در دو حالت استئوتومی با و بدون تونل ساب پریوستال انجام شد.

روش بررسی: در این مطالعه ۱۰۲ بیمار تحت عمل جراحی زیبایی بینی قرار گرفتند. در هر بیمار در یک سمت با انتخاب تصادفی قبل از لترال اوستئوتومی، تونل ساب پریوستال توسط پریوست الواتور و در سمت مقابل لترال استئوتومی بدون ساب پریوستال تونل ایجاد شد. بقیه جراحی در هر دو سمت یکسان انجام شد. بیماران در روزهای دوم و هفتم پس از عمل جراحی ویزیت شدند و میزان ادم و اکیموز پری اوربیتال توسط جراحی که از سمت دارای تونل ساب پریوستال بی اطلاع بود، نمره‌دهی شده و نتایج مورد مقایسه قرار گرفتند.

نتایج: طبق آنالیز آماری انجام گرفته، رابطه معنی‌داری بین میزان ادم پری اوربیتال در سمت دارای تونل ساب پریوستال و سمت فاقد تونل ساب پریوستال در روزهای دوم و هفتم پس از عمل جراحی، وجود نداشت(P value=۰/۲۵۲ و P value=۰/۰۹۶). همچنین رابطه معنی‌داری بین میزان+اکیموز پری‌اوربیتال در سمت دارای تونل ساب پریوستال و سمت فاقد تونل ساب پریوستال در روزهای دوم و هفتم پس از عمل جراحی مشاهده نشد(P value=۰/۰۹۴ و P value=۰/۷۸۳).

نتیجه‌گیری: با توجه به نتایج به دست آمده در این مطالعه ارتباط معنی‌داری بین ایجاد تونل ساب پریوستال و میزان ادم و اکیموز پری اوربیتال در روزهای پس از عمل جراحی وجود ندارد و میزان آن را بیشتر یا کمتر نمی‌کند.

واژه‌های کلیدی: رینوپلاستی، لترال استئوتومی، تونل ساب پریوستال

۱- استادیار، فوق تخصص جراحی پلاستیک، دانشگاه علوم پزشکی کرمان
۲- دانشیار، متخصص جراحی عمومی، دانشگاه علوم پزشکی کرمان
۳- رزیدنت جراحی عمومی، گروه جراحی عمومی، بیمارستان افضلی پور کرمان
* (نویسنده مسئول)؛ تلفن: ۰۹۱۰۳۱۳۳۰۱۴، پست الکترونیکی: graypackage@yahoo.com

تاریخ دریافت: ۱۳۹۴/۹/۸ تاریخ پذیرش: ۱۳۹۵/۱/۱۹

[Downloaded from jssu.ssu.ac.ir on 2026-11-25]

مقدمه

بینی عضوی هرمی شکل است که به صورت و چهره شخصیت می‌دهد. شکل ظاهری بینی حاصل ویژگی‌های چهارچوب بینی (استخوان‌ها، غضروف‌ها و سپتوم) و بافت نرم پوشاننده آن است(۱). بینی در بین تمام اجزای صورت، دارای بیشترین نقش در هارمونی و تناسب چهره است و کوچک‌ترین تغییرات در شکل ظاهری آن موجب بیشترین تأثیرات در ظاهر افراد می‌شود. بینی نقطه عطف یک سوم بالایی و پایینی صورت است(۱). طبیعی بودن ساختار و ویژگی‌های بینی همچنین برای عملکرد تنفسی، حس بویایی، حس چشایی و صحبت کردن نرمال حائز اهمیت فراوان است(۳-۱).

به طور کلی و به عنوان یک مبنا، در شکل ظاهری بینی از ابروها تا نوک بینی یک انحنای ملایم وجود دارد. طول بینی یک سوم فاصله خط رویش مو تا چانه است و یا به عبارت دیگری سه چهارم حدفاصل زیر بینی تا چانه و عرض بینی در قاعده بینی به اندازه فاصله دو چشم است یا ۷۰٪ طول بینی و یا یک پنجم عرض صورت(۴). برآمدگی بینی روی صورت به صورت یک مثلث با تناسب ابعاد ۳:۴:۵ است یا با یک قانون سر انگشتی در حد نازیون(پیوستگاه استخوان نازال با زوائد استخوان فرونتال) ۱۰ میلی‌متر و در حد Rhinion ۲۰ میلی‌متر و در حد قاعده بینی ۳۰ میلی‌متر است(۱). دو سوم فوقانی بینی در واقع از دو گنبد تشکیل شده است. بالایی از استخوان‌های نازال و پایینی از غضروف‌های فوقانی خارجی و قسمت غضروفی سپتوم بینی تشکیل شده است. محل اتصال این دو Rhinion نام دارد. استحکام و حفظ ظاهر بینی بر عهده این دو قوس است(۱). از دیگر فاکتورهای ظاهری بینی می‌توان به میزان برآمدگی نوک بینی اشاره کرد که ایده‌آل آن است که به اندازه طول لب فوقانی در نمای لترال باشد. در نمای تحتانی نیز قاعده بینی باید به شکل یک مثلث متساوی‌الساقین باشد(۱). در افراد گوناگون این فاکتورها متغیر است و شکل بینی با صورت هر فرد سنجیده می‌شود و صحت عملکرد تنفسی و بویایی بینی در کنار ویژگی‌های ظاهری از اهمیت ویژه‌ای برخوردار است(۱).

جراحی زیبایی بینی(رینوپلاستی) یکی از شایع‌ترین اعمال جراحی زیبایی در ایران است که با انگیزه‌های مختلف(عمدتاً اصلاح فرم صورت و اصلاح عملکرد تنفسی) انجام می‌گیرد. سابقه اعمال جراحی زیبایی بینی به ۲۵۰۰ تا ۳۰۰۰ سال قبل از میلاد و مرتبط با اصلاح دفورمیتی در شکستگی بینی بر می‌گردد(۵).

در تمام این مدت زمان طولانی روش انجام رینوپلاستی در حال تغییر و تکامل بوده است. امروزه روش‌های انجام این عمل جراحی به دو دسته کلی جراحی باز یا اکسترنال یا ترانس کلوملار و جراحی بسته یا اندونازال تقسیم می‌شوند. در هر دو حالت از اصلی‌ترین شکل‌های عمل جراحی رینوپلاستی، ادم و اکیموز پری اوربیتال پس از جراحی است که برای بیمار آزارنده و ناخوشایند است(۸-۶).

یکی از مراحل اصلی رینوپلاستی در هر دو روش باز و یا بسته پس از اصلاح قوز و نوک بینی انجام لترال استئوتومی به منظور اصلاح و ترمیم هرم بینی می‌باشد. لترال استئوتومی اصلی‌ترین عامل ادم و اکیموز پری‌اوربیتال پس از عمل جراحی رینوپلاستی است و از سوی دیگر انجام آن برای رفع اشکالات قوس بینی و باریک کردن هرم بینی در بسیاری از موارد اجتناب‌ناپذیر است(۱۱-۹).

از موارد مورد بحث روش اجرای لترال استئوتومی است. لترال استئوتومی به دو روش پرکوتانئوس یا اکسترنال یا پرفوران و یا روش اندونازال به صورت خطی قابل انجام است(۱). استئوتومی به روش اندونازال میزان ادم و اکیموز پری‌اوربیتال کمتری نسبت به روش خارجی ایجاد می‌کند و از روش‌های شایع لترال استئوتومی است(۱۴-۱۲).

به منظور کاهش میزان ادم و اکیموز پری‌اوربیتال راهکارهای زیادی مورد استفاده قرار گرفته است. از جمله این موارد می‌توان به استفاده از استروئیدها حین و پس از جراحی، کمپرس سرد پس از جراحی، اعمال فشار روی موضع و چسب زدن روی بینی اشاره کرد(۲۰-۱۵).

بکار بردن دگزامتازون قبل از رینوپلاستی به صورت تک دوز، کاهنده میزان ادم و اکیموز پس از جراحی دانسته شده

[Downloaded from jssu.ssu.ac.ir on 2026-11-25]

است(۱۷). تزریق لیدوکایین و اپینفرین با نسبت یک به صد هزار قبل از انجام لترال استئوتومی نیز مورد آزمایش قرار گرفته است که دیده شده تأثیری در کاهش میزان ادم و اکیموز ندارد(۱۸). همچنین ثابت شده که کورتون با دوز بالا و دفعات زیاد پس از عمل رینوپلاستی کاهنده میزان ادم و اکیموز پری اوربیتال می‌باشد(۱۹). سرد کردن اطراف بینی و چشم نیز کاهنده میزان ادم و اکیموز پری‌اوربیتال است(۲۰).

اما علی‌رغم راهکارهای موجود و پیشنهادی، همچنان ادم و اکیموز پری‌اوربیتال از اصلی‌ترین موارد نگران‌کننده بیماران می‌باشد و هیچ یک از راهکارها نتوانسته به طور قطعی مانع این عارضه شود(۲۰-۱۲). از سایر راهکارهای پیشنهادی برای کاهش میزان ادم و اکیموز پری‌اوربیتال پس از عمل جراحی رینوپلاستی در روش اندونازال لترال استئوتومی، ایجاد ساب پریوستال تونل قبل از انجام استئوتومی است. با این فرض که با ایجاد این تونل، پریوست بلند شده و سالم و دست نخورده باقی می‌ماند و هم با کاهش آسیب وارده موجب کاهش ادم و اکی موز دور چشم می‌شود و هم اینکه پریوست به صورت یک مانع در برابر گسترش هماتوم عمل کرده و آن را محدود می‌کند(۲۳-۲۱، ۱).

اما مقالات در این مورد کم شمار و نتایج آن‌ها ضد و نقیض است به طوری که در برخی مقالات _بر خلاف ایده اولیه ایجاد ساب پریوستال تونل_ ایجاد آن‌ها افزایش دهنده میزان ادم و اکیموز پری‌اوربیتال دانسته‌اند(۲۱،۲۲) و در برخی مقالات دیگر ایجاد آن را کاهنده میزان ادم و اکیموز پری اوربیتال پس از رینوپلاستی دانسته‌اند(۲۳). در نتیجه جراحان پلاستیک بر اساس تجربه خود ممکن است از این روش استفاده بکنند یا نکنند.

حسب بر این موارد این مطالعه طراحی شد تا با حجم نمونه‌ای بالا و قابل قبول، تأثیر واقعی ایجاد تونل ساب پریوستال قبل از انجام لترال استئوتومی را بر میزان ادم و اکیموز پری‌اوربیتال پس از رینوپلاستی بسنجیم.

روش بررسی

این مطالعه از نوع کار آزمایی بالینی است. تعداد ۱۰۲ نفر از بیماران مراجعه‌کننده جهت انجام عمل جراحی رینوپلاستی به مرکز آموزشی و درمانی شفای کرمان پس از ارائه توضیحات کامل و اخذ رضایت‌نامه آگاهانه وارد مطالعه گردیدند. در همه بیماران آزمایش های مربوط به CBC و PT,PTT,INR انجام و بررسی گردید و شرح حال کامل و سابقه خانوادگی از اختلالات خونریزی دهنده اخذ شد.

داروهای مصرفی بیماران کنترل شد. معاینه عمومی بدن نیز با تأکید بر اختلالات خونریزی دهنده انجام گرفت. تمامی بیمارانی که وارد این مطالعه شدند، شمارش پلاکت و تست‌های انعقادی طبیعی داشتند و سابقه‌ای از اختلالات خونریزی دهنده در خود و خانواده خود نداشتند و بیماری‌هایی از قبیل هیپرتانسیون نیز نداشتند و داروهای تغییر دهنده پروفایل انعقادی بدن مانند آسپرین مصرف نمی‌کردند و در معاینه آن‌ها یافته‌ای به نفع اختلالات خونریزی دهنده وجود نداشت.

کلیه بیماران توسط یک جراح فوق تخصص پلاستیک واحد تحت عمل جراحی رینوپلاستی قرار گرفتند. تمام جراحی‌ها به روش باز انجام شد و پس از اصلاح قوز بینی و در مراحل انتهایی عمل به روش اندونازال تحت لترال استئوتومی، توسط لترال اوستئوتوم، در هر دو سمت صورت، قرار گرفتند. در هر بیمار در یک سمت به صورت تصادفی قبل از لترال اوستئوتومی، تونل ساب پریوستال توسط پریوست الواتور ایجاد گردید و در پرونده بیمار ثبت شد و در سمت مقابل تونل ساب پریوستال ایجاد نگردید. بقیه مراحل جراحی‌ها به سبک واحد انجام شد. به این ترتیب ۱۰۲ مورد لترال استئوتومی با ساب پریوستال تونل و ۱۰۲ مورد بدون ساب پریوستال تونل به دست آمد. در پایان یک اسپلینت روی بینی قرار داده شد. کلیه جراحی‌ها تحت بیهوشی عمومی انجام شد و در تمام بیماران لیدوکائین ۲٪ به همراه اپی‌نفرین با رقت ۱ به ۱۰۰ هزار در موضع تزریق گردید. هیچ یک از بیماران در حین عمل یا در هفته اول پس از آن استروئید دریافت نکردند. بیماران در روزهای دوم و هفتم پس از عمل جراحی توسط جراح دیگری که اطلاعی از وجود یا عدم وجود تونل ساب پریوستال در هر سمت بینی نداشت ویزیت شدند و میزان ادم و اکیموز پری اوربیتال با استفاده از مقیاس عینی بر اساس مطالعه Gokalan

[Downloaded from jssu.ssu.ac.ir on 2026-11-25]

وKara (شکل ۱،۲) که دارای ۴ درجه برای ادم و ۳ درجه برای اکیموز می‌باشد، مورد سنجش قرار گرفت و ثبت شد(۸). در پایان با تطابق داده‌های ثبت شده و اطلاعات مربوط به سمت ایجاد تونل ساب پریوستال در هر بیمار، داده‌ها به صورت درجه ادم و اکیموز پری‌اوربیتال با توجه به وجود یا عدم وجود تونل ساب پریوستال دسته‌بندی گردیدند و با مقایسه دو دسته آماری با آزمون Chi-square توسط نسخه ۲۱ از نرم افزار SPSS مورد ارزیابی قرار گرفتند و P value< ۰/۰۵ معنی‌دار در نظر گرفته شد.

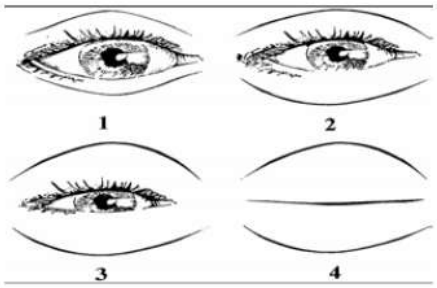

شکل ۱: درجه‌بندی ادم پس از عمل (۸).

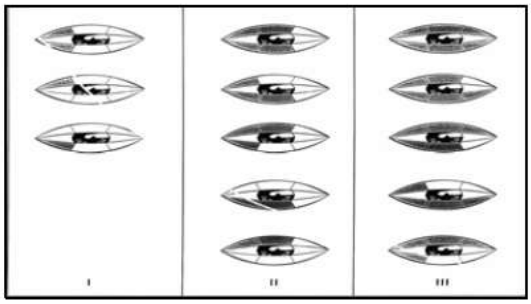

شکل ۲: درجه‌بندی اکیموز (۸).

نتایج

در مطالعه انجام شده تعداد ۱۰۲ بیمار مورد جراحی و ارزیابی قرار گرفتند. از این تعداد ۱۵ نفر(۱۴/۷٪) مرد و ۸۷ نفر(۸۵/۳٪) زن بودند. کمترین سن ۱۶ سال و بیشترین سن ۴۹ سال با میانگین سنی ۲۶/۲۵٪ بود. ۸۰٪ بیماران در دامنه سنی ۱۸ تا ۳۴ سال قرار داشتند.

فراوانی و درجه ادم دور چشم در روزهای دوم و هفتم پس از عمل جراحی در سمت‌های دارای تونل ساب پریوستال و فاقد آن در جدول ۱ آورده شده است.

جدول ۱: توزیع میزان ادم دور چشم در روزهای دوم و هفتم پس از عمل جراحی در سمت دارای تونل ساب پریوستال و سمت فاقد آن

درجه ادم	فراوانی	روز دوم در سمت دارای تونل		روز دوم در سمت فاقد تونل		روز هفتم در سمت دارای تونل		روز هفتم در سمت فاقد تونل	
		مطلق	نسبی	مطلق	نسبی	مطلق	نسبی	مطلق	نسبی
درجه اول		۱۸	٪۱۷/۶	۲۰	٪۱۹/۶	۸۹	٪۸۷/۳	۸۴	٪۸۲/۴
درجه دوم		۴۵	٪۴۴/۱	۳۴	٪۳۳/۳	۱۲	٪۱۱/۸	۱۷	٪۱۶/۷
درجه سوم		۳۲	٪۳۱/۴	۴۱	٪۴۰/۲	۱	٪۰/۹	۱	٪۰/۹
درجه چهارم		۷	٪۶/۹	۷	٪۶/۹	۰	٪۰	۰	٪۰
مجموع		۱۰۲	٪۱۰۰	۱۰۲	٪۱۰۰	۱۰۲	٪۱۰۰	۱۰۲	٪۱۰۰

فراوانی و درجه اکیموز دور چشم در روز های دوم و هفتم پس از عمل جراحی در سمت‌های دارای تونل ساب پریوستال و فاقد آن در جدول ۲ آورده شده است.

[Downloaded from jssu.ssu.ac.ir on 2026-11-25]

جدول ۲: توزیع میزان اکیموز دور چشم در روزهای دوم و هفتم پس از عمل جراحی در سمت دارای تونل ساب پریوستال و سمت فاقد آن

فراوانی / درجه اکیموز	روز دوم در سمت دارای تونل		روز دوم در سمت فاقد تونل		روز هفتم در سمت دارای تونل		روز هفتم در سمت فاقد تونل	
	مطلق	نسبی	مطلق	نسبی	مطلق	نسبی	مطلق	نسبی
درجه اول	۳۳	٪۳۲/۴	۲۵	٪۲۴/۵	۷۷	٪۷۵/۵	۷۸	٪۷۶/۵
درجه دوم	۲۴	٪۲۳/۵	۲۹	٪۲۸/۴	۲۳	٪۲۲/۵	۲۰	٪۱۹/۶
درجه سوم	۴۵	٪۴۴/۱	۴۸	٪۴۷/۱	۲	٪۲	۴	٪۳/۹
مجموع	۱۰۲	٪۱۰۰	۱۰۲	٪۱۰۰	۱۰۲	٪۱۰۰	۱۰۲	٪۱۰۰

طبق آنالیز آماری انجام گرفته، رابطه معنی‌داری بین میزان ادم پری اوربیتال در سمت دارای تونل ساب پریوستال و سمت فاقد تونل ساب پریوستال در روز دوم پس از عمل جراحی، وجود نداشت(P value=۰/۲۵۲). همچنین این رابطه در مورد میزان ادم پری‌اوربیتال در سمت دارای تونل ساب پریوستال و سمت فاقد تونل ساب پریوستال در روز هفتم پس از عمل جراحی نیز معنی‌دار نبود (P value=۰/۰۹۶).

در خصوص میزان اکیموز پری‌اوربیتال در سمت دارای تونل ساب پریوستال و سمت فاقد تونل ساب پریوستال، تفاوت معنی‌داری برای روز دوم پس از عمل جراحی وجود نداشت(P value=۰/۰۹۴). این اختلاف در مورد میزان اکیموز پری‌اوربیتال در سمت دارای تونل ساب پریوستال و سمت فاقد تونل ساب پریوستال در روز هفتم پس از عمل جراحی نیز بی‌معنی بود(P value=۰/۷۸۳).

بحث

جراحی زیبایی بینی(رینوپلاستی) یکی از شایع‌ترین اعمال جراحی زیبایی در ایران است. از اصلی‌ترین عوارض عمل جراحی رینوپلاستی ادم و اکیموز پری‌اوربیتال پس از جراحی است که برای بیمار آزارنده و ناخوشایند است(۸-۶).

برای کاهش ادم و اکیموز پری‌اوربیتال راهکارهای زیادی مورد استفاده قرار گرفته است. روش اندونازال از روش‌های شایع لترال استئوتومی است. پیشنهاد شده است که در این روش برای کاهش میزان ادم و اکیموز پری‌اوربیتال پس از عمل جراحی قبل از استئوتومی ابتدا ساب پریوستال تونل ایجاد کرد؛ اما دانسته‌های ما در مورد آن کامل نیست و در برخی مقالات _بر خلاف ایده اولیه ایجاد ساب پریوستال تونل_ ایجاد آن را افزایش دهنده میزان ادم و اکیموز پری‌اوربیتال دانسته‌اند(۲۱،۲۲) و در برخی مقالات آن را کاهنده میزان ادم و اکیموز پری‌اوربیتال پس از عمل جراحی نام برده‌اند(۲۳).

در این مطالعه اثر ایجاد ساب پریوستال تونل قبل از انجام لترال استئوتومی بر میزان ادم و اکیموز پری‌اوربیتال در روزهای پس از عمل جراحی مورد ارزیابی قرار گرفت که حسب بر نتایج به دست آمده در این مطالعه ارتباط معنی‌داری بین ایجاد تونل ساب پریوستال و میزان ادم و اکیموز پری‌اوربیتال در روزهای پس از عمل جراحی وجود ندارد و میزان آن را بیشتر یا کمتر نمی‌کند.

به نظر می‌رسد که ایجاد یا عدم ایجاد تونل ساب پریوست قبل از انجام لترال استئوتومی، وابسته به ترجیح جراح است. تجربه‌ای که در این مطالعه به دست آمد این بود که در سمتی که تونل ساب پریوستال ایجاد می‌شد، احتمال آسیب ناخواسته به بافت‌های نرم اطراف کمتر بود که به نظر می‌رسید به دلیل روانی و راحتی حرکت استئوتوم باشد.

در مطالعه کارا و همکاران در سال ۲۰۰۵ بر روی ۱۸ بیمار، اثر ایجاد ساب پریوستال تونل بر میزان ادم و اکیموز پری مورد ارزیابی قرار گرفته که نتیجه آن افزایش میزان ادم و اکیموز پری اوربیتال متعاقب ایجاد ساب پریوستال تونل گزارش شده است(۲۱).

[Downloaded from jssu.ssu.ac.ir on 2026-11-25]

در مطالعه قاضی پور در سال ۱۳۹۱ بر روی ۵۰ بیمار، اثر ایجاد ساب پریوستال تونل بر میزان ادم و اکیموز پری مورد ارزیابی قرار گرفت که نتیجه آن افزایش معنی‌دار ادم و اکیموز پری اوربیتال و اکیموز ساب کانجاکتیوال گزارش شد(۲۲).

در مطالعه العرفاج نتیجه چنین به دست آمده بود که ایجاد ساب پریوستال تونل قبل از انجام لترال استئوتومی موجب کاهش میزان ادم و اکیموز پری‌اوربیتال پس از رینوپلاستی می‌شود(۲۳).

نتیجه گیری

در پایان با توجه به حجم نمونه قابل قبول ۱۰۲ نفره موجود در این مطالعه، به نظر می‌رسد می‌توان چنین برداشت کرد که ساب پریوستال تونل به عنوان راهکاری برای کاهش میزان ادم و اکیموز پری‌اوربیتال پس از رینوپلاستی ناکارآمد است اما موجب افزایش آن نیز نمی‌شود. لذا ایجاد یا عدم ایجاد آن می‌تواند بسته به ترجیح جراح و بنا به دلایلی دیگر باشد بدون نگرانی از اینکه این اقدام موجب تشدید عوارض شود.

References:

1- Stucker FJ, De Souza C, Kenyon GS, Lian TS, Draf W, Schick B. ***Rhinology and facial plastic surgery.*** 1st ed. New York: Springer; 2009: 695-723.

2- Oneal RM, Beil RJ, Schlesinger J. ***Surgical anatomy of the nose.*** Otolaryngeal Clinic north America 1999; 32(1): 143-81.

3- Guryon B. ***Nasal osteotomy and airway change.*** Plastic Reconstructive Surg 1998; 102(3): 856-60.

4- Papel ID, Capone RB. ***Facial proportions and esthetic ideas in essentials of septorhinoplasty.*** 1st ed. Stutgart: Thieme; 2004: 65-74.

5- Shiffman MA, Melvin. ***Cosmetic Surgery: Art and Techniques.*** 2nd ed. USA: Springer 2001: 147-157.

6- Griffies WS, Kennedy K, Gasser C. ***Steroids in rhinoplasty.*** Laryngoscope 2001; 99: 1161-1164.

7- Hoffmann DF, Cook TA, Quatela VC, Wang TD, Brownrigg PJ, Brummett RE. ***Steroids and rhinoplasty a double-blind study.*** Arch Otolaryngol Head Neck Surg 1991; 117(9): 990-993.

8- Kara CO, Gökalan I. ***Effects of single dose steroid usage on edema and ecchymosis and intraoperative bleeding in rhinoplasty.*** Plastic Reconstructive Surg 1999; 104(7): 2213-18.

9- Thomas JR, Griner NR, Remmler DJ. ***Steps for a safer method of osteotomies in rhinoplasty.*** Laryngoscope 2001; 111: 433-38.

10- Giacomarra V, Russolo M, Arnez ZM. ***External osteotomy in rhinoplasty.*** Laryngoscope 2003; 5: 251-55.

11- Gryskiewicz JM, Gryskiewicz KM. ***Nasal osteotomies: a clinical comparison of the perforating methods versus the continuous technique.*** Plastic Reconstructive Surg 2004; 113: 1445-56.

12- Rohrich RJ, Janis JE, Adams WP, Krueger JK. ***An update on the lateral nasal osteotomy in rhinoplasty: An anatomic endoscopic comparison of the external versus the internal approach.*** Plastic Reconstructive Surg 2003; 111(7): 2461-62.

[Downloaded from jssu.ssu.ac.ir on 2026-11-25]

13- Minoli J, Kenedy K. ***An update on the lateral nasal osteotomy in rhinoplasty: an anatomic comparison of the external versus the internal approach.*** Plastic Reconstructive Surg 2003; 111: 2463-65.

14- Meymane A. ***Comparison between external and internal lateral osteotomy regarding postoperative edema and ecchymosis in rhinoplasty.*** Iranian J Otorhinolaryngo 2006; 18: 44.

15- Huizing H, Groot JA. ***Functional reconstructive nasal surgery.*** 1st ed. Germany: Thieme; 2003: 103-04.

16- Pastorek M. ***Current therapy in otolaryngology and head and neck Surgery.*** 6th ed. USA: Mosby; 1998: 229-47.

17- Alzacko M, Muttalib A, Alkhayat N, Altakai F. ***The effect of single dose dexamethasone on periorbital edema and ecchymosis after rhinoplasty.*** Egypt J plast reconst surg 2010; 34(2): 147-51.

18- Zojajy M, Alani N, Soofi S, Akbari N. ***dose injection of lidocain with 1-100000 epinephrine immediately before lateral osteotomy reduce post-operative periorbital edema and ecchymosis in rhinoplasty?***. NMB J 2014; 2(2): 59-63.

19- Gutierreze S, Wuesthoff. ***Testing the effect of long acting steroids in edema and ecchymosis after closed rhinoplasty.*** Plastic Surg (Oalev) 2014; 22(2): 83-7.

20- Keyiran O, Calli C. ***The effect of periorbital cooling on pain, edema and ecchymosis after rhinoplasty.*** Rhinology 2016; 54(1): 32-7

21- Kara CO, Kara IG, Topuz B. ***Does creating a subperiosteal tunnel influence the periorbital edema and ecchymosis in rhinoplasty?*** Oral Maxillofacial Surg 2005; 63(8): 1088-90.

22- Ghazi pour A, Akbari N. ***The effect of creating subperiosteal tunnel on edema and ecchymosis after rhinoplastic surgery.*** The Iranian J Otorhinolaryngology 2012; 48: 32.

23- Al-Arfaj A, Al-Qattam M, Al-Harethy S, Al-Zahrani K. ***Effect of periosteal elevation on periorbital ecchymosis in rhinoplasty.*** JPRAS 2009; 62(11): 538-39.

[Downloaded from jssu.ssu.ac.ir on 2026-11-25]

Comparison of two Methods of Lateral Osteotomies with\without Subperiosteal Tunnel creation on Edema and Ecchymosis after Rhinoplasty.

MahmoodReza As'habyamin (MD)[1], Bahram Pourseyedi (MD)[2], MohammadHosein Bagheripour (MD)[*3]

[1] *Department Of Plastic Surgery, Kerman Medical University, Kerman, Iran.*
[2,3] *Department Of General Surgery, Kerman Medical University, Kerman, Iran.*

Received: 29 Nov 2015 ***Accepted:*** 7 Apr 2016

Abstract

Introduction: Postoperative periorbital edema and ecchymosis is one of the main complication of rhinoplasty. This complication is mostly due to lateral osteotomy. During performing the endonasal lateral osteotomy, with the goal of reducing injury to surrounding tissues and reducing the postoperative edema and ecchymosis. The aim of this study goal was to determine whether creating a subperiosteal tunnel before lateral osteotomy had an effect on postoperative periorbital edema and ecchymosis.

Methods: 102 patients were included in the study. They were underwent rhinoplasty. In each patients lateral osteotomies were carried out bilaterally, after creating a subperiosteal tunnel with periosteum elevator on a randomly chosen side and without creating a subperiosteal tunnel on the other side. The rest of the procedure was similar bilaterally. The patients were examined on the 2nd and 7th days after surgery. The levels of edema and periorbital ecchymosis were score by a different surgery who was unaware of the side with the periosteal tunnel, and the results were compared together.

Results: According to the data analysis, there was no statistically significant difference between the severity of periorbital edema at the side with subperiosteal tunnel and the side without it on the 2nd and 7th days after surgery (P value=0/096 and Pvalue=0/252, respectively). There was not found any statistical significant between periorbital ecchymosis at the side with subperiosteal tunnel and the side without it on the 2nd and 7th days after surgery (P value=0/783 and Pvalue=0/094, respectively).

Conclusions: Creating a subperiostal tunnel before lateral osteotomy in rhinoplasty does not influence on the severity of postoperative edema and ecchymosis.

Keywords: Lateral Osteotomy; Rhinoplasty; Subperiostal Tunnel

This paper should be cited as:
MahmoodReza As'habyamin, Bahram Pourseyedi, MohammadHosein Bagheripour. ***Comparison of two methods of lateral osteotomies with\without subperiosteal tunnel creation on edema and ecchymosis after rhinoplasty.*** J Shahid Sadoughi Univ Med Sci 2016; 24(2): 156-63.

****Corresponding author: Tel: 09103133014, email: graypackage@yahoo.com***

[Downloaded from jssu.ssu.ac.ir on 2026-11-25]