



## گزارش مورد

# موکوپیدرموئید کارسینومای داخل استخوانی اولیه در فک بالا؛ گزارش مورد

لاله ملکی<sup>۱</sup>، علی توکلی حسینی<sup>۲</sup>، علیرضا نواب اعظم<sup>۳</sup>، لیلی علیزاده<sup>۴\*</sup>

### چکیده

مقدمه: موکوپیدرموئید کارسینومای داخل استخوانی در فکین به عنوان یک تومور اولیه استخوانی نادر است. وجود این تومور در سنین کودکی، یافته‌ای بسیار کمیاب محسوب می‌شود. روش بررسی: بیمار، دختری ۱۲ ساله با شکایت از تورمی در ناحیه خلفی سمت راست ماگزیلا به دانشکده دندانپزشکی شهید صدوقی یزد مراجعه کرد. وی هیچ گونه علائمی از قبیل درد، حساسیت، پارسستی و درگیری لنف نوده‌های گردنی نداشت. در معاینات داخل دهانی اتساع باکالی و پالاتالی در قسمت خلفی سمت راست ماگزیلا از دندان شماره ۴ تا ۸ و انحراف پالاتالی دندان‌های شماره ۴ و ۵ و ۶ مشاهده شد. در تصاویر رادیوگرافی تخریب دیواره مدیال و بوردر تحتانی سینوس، تخریب کام سخت و کورتیکال پلیت سمت باکال مشاهده شد. در نمای میکروسکوپی، تشخیص موکوپیدرموئید کارسینوما داده شد. بیمار تحت عمل جراحی قرار گرفت و ضایعه به همراه قسمتی از نیمه راست فک بالا خارج شد. بحث: پاتوژنز این تومورها دقیقاً مشخص نیست. تغییرات نئوپلاستیک پوشش مخاط سینوس ماگزیلا و یا غدد بزاقی مینور می‌توانند منشاء ایجاد تومور موکوپیدرموئید کارسینومای داخل استخوانی شوند. نتیجه‌گیری: به علت روند تهاجمی این تومورها به ویژه در فک بالا، تشخیص هرچه سریع‌تر و انجام درمان‌های رادیکال‌تر نقش اساسی در بهبود این بیماران و شانس بقای آنها دارد.

واژه‌های کلیدی: موکوپیدرموئید کارسینومای داخل استخوانی، فکین، کودکان

۱- استادیار، بخش آسیب شناسی دهان و فک و صورت، دانشکده دندانپزشکی، دانشگاه علوم پزشکی و خدمات بهداشتی درمانی شهید صدوقی یزد

۳- استادیار، بخش جراحی فک و صورت، دانشکده دندانپزشکی، دانشگاه علوم پزشکی و خدمات بهداشتی درمانی شهید صدوقی یزد

۴- دستیار تخصصی، بخش آسیب شناسی دهان و فک و صورت، دانشکده دندانپزشکی، دانشگاه علوم پزشکی و خدمات بهداشتی درمانی شهید صدوقی یزد

\* (نویسنده مسئول): تلفن: ۰۹۱۵۱۶۴۳۵۳۷، پست الکترونیکی: alizadeh13642001@yahoo.com

تاریخ پذیرش: ۱۳۹۴/۱۲/۱

تاریخ دریافت: ۱۳۹۴/۷/۶

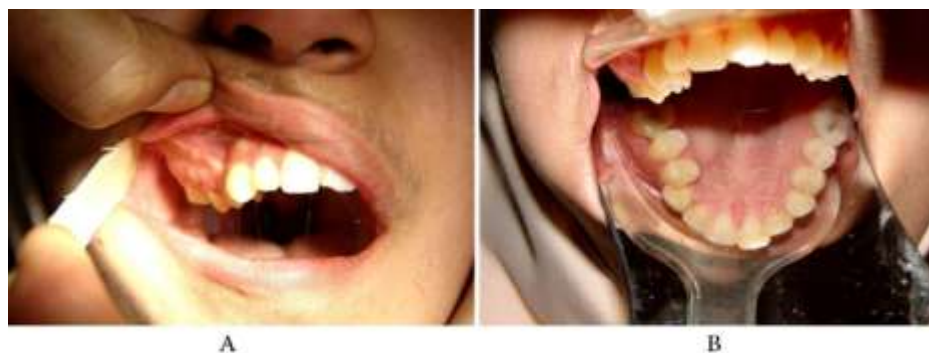## مقدمه

موکوپیدرموئید کارسینومای غددبزاقی، یک تومور کاملاً شناخته شده است و شایع‌ترین نئوپلاسم بدخیم غده بزاقی در کودکان است (۴-۱) و ۲/۸٪ تا ۱۵٪ کل تومورهای غدد بزاقی را تشکیل می‌دهد (۳). اما نوع استخوانی آن در فکین به عنوان یک تومور اولیه استخوانی نادر است (۴،۵). موکوپیدرموئید کارسینومای داخل استخوانی در اکثر موارد در بالغین میانسال ایجاد می‌شود و شیوع آن در زنان اندکی بیشتر است. وجود این تومور در سنین کودکی، یافته‌ای بسیار کمیاب محسوب می‌شود. این ضایعات در مندیبل نسبت به ماگزایلا ۳ برابر شایع‌ترند و بیشتر در ناحیه مولر/اموس دیده می‌شوند (۱). شایع‌ترین نشانه آن تورم است. وجود درد، تریسموس و پارستزی عصب در این ضایعات شایع نیست (۱،۶). در نمای رادیوگرافی معمولاً یک ضایعه تک حجره‌ای (unilocular) یا چندحجره‌ای (multilocular) با حدود مشخص دیده می‌شود. هر چند که در بعضی موارد، حدود آن کاملاً نامنظم و نامشخص است (۱). نمای میکروسکوپی موکوپیدرموئید کارسینومای داخل استخوانی مشابه انواع منشاء گرفته از بافت نرم است. اغلب این تومورها تمایز یافته (low-grade) هستند، ولی نوع تمایز نیافته (high-grade) آن نیز در فکین گزارش شده است (۱،۶). در نمای هیستوپاتولوژی، موکوپیدرموئید کارسینوما متشکل از سه نوع سلول است: سلول‌های اپیدرموئید، سلول‌های موکوسی و سلول‌های بینابینی (۹-۷). کارسینوماهای شکل‌گرفته در نواحی سینونازال (حفره بینی و سینوس‌های پارانازال) به ندرت رخ می‌دهند (۱۰). آدنوکارسینوماهای ناحیه سینونازال می‌توانند از اپی‌تلیوم تنفسی یا از غدد بزاقی سروموکوسی زیرین منشا بگیرند که اکثریت موارد (۶۰٪) منشا گرفته از غدد سروموکوسی هستند (۱۱). موکوپیدرموئید کارسینوما در این نواحی ناشایع است و اکثراً از غدد بزاقی مینور منشاء می‌گیرند که درون مخاط، زیر اپی‌تلیوم تنفسی حفره بینی و سینوس‌های پارانازال جای گرفته‌اند. موکوپیدرموئید کارسینوما در این ناحیه

آناتومیک بسیار به ندرت توسط جراحان مشاهده شده است و کمتر از ۱/۰٪ نئوپلاسم‌های اولیه این ناحیه را شامل می‌شود (۱۶-۱۲). درمان اصلی این ضایعات جراحی رادیکال و رادیوتراپی پس از عمل است. پروگنوز این ضایعات نسبتاً خوب است (۱۶،۱۷). حدود ۱۰ درصد این بیماران به دلیل عود موضعی تومور جان خود را از دست می‌دهند (۱). ما در این مقاله، یک مورد بسیار نادر موکوپیدرموئید کارسینومای داخل استخوانی اولیه با گسترش به سمت کام و سینوس ماگزایلا را در یک دختر ۱۲ ساله گزارش می‌کنیم.

## روش بررسی

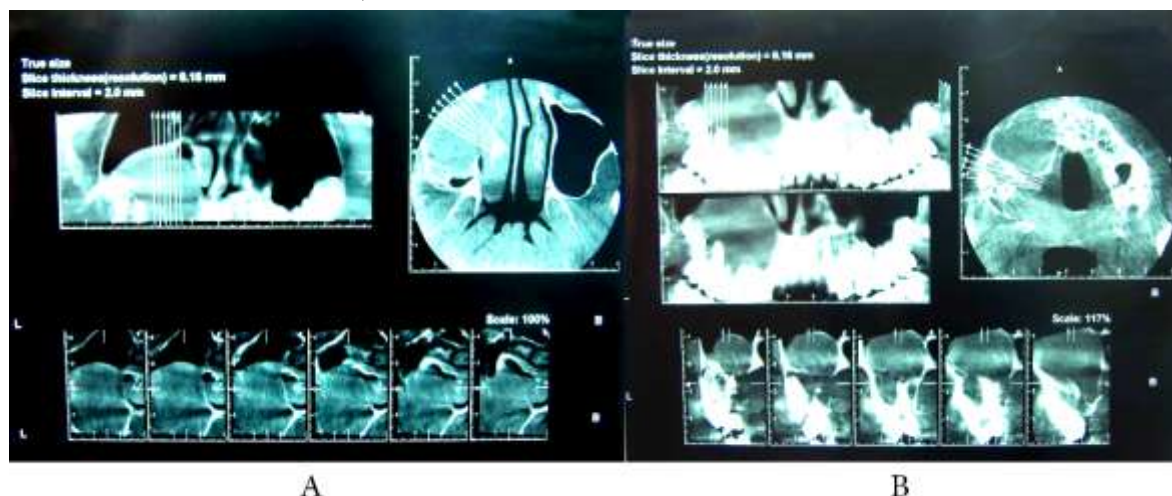
بیمار دختری ۱۲ ساله است که با تورم مختصری در ناحیه خلفی سمت راست ماگزایلا، بدون هیچ‌گونه درد، حساسیت، پارستزی و احتقان بینی به دانشکده دندانپزشکی شهید صدوقی یزد مراجعه کرده بود. بیمار هیچ‌گونه سابقه‌ای از بیماری سیستمیک ذکر نکرد. طبق گفته والدین بیمار، سه سال پیش متوجه تورمی در ناحیه پالاتال سمت راست شده‌اند که پس از مراجعه جهت بررسی، تنها تحت FNA (Fine Needle Aspiration) قرار گرفته و هیچ‌گونه بررسی دیگری از قبیل بیوپسی یا معاینات دوره‌ای رادیوگرافی توصیه نشده است. با توجه به اطمینان دادن به والدین بیمار مبنی بر عدم وجود ضایعه در بررسی FNA، گزارش ناشی از این بررسی نگهداری نشده و در دسترس نبود. در معاینه خارج دهانی، آسیمتری اندک در ناحیه سمت راست فک بالا مشاهده شد. در معاینه داخل دهانی، رنگ مخاط نرمال بود و هیچ‌گونه زخمی در مخاط مشاهده نشد. تورم واضح در باکال و پالاتال سمت راست ماگزایلا از دندان شماره ۴ تا ۸ در لمس با قوام سفت مشاهده شد. دندان‌های ۴ و ۵ و ۶ ماگزایلا انحراف پالاتالی داشتند، اما هیچ‌گونه لقی و درد در دندان‌های درگیر مشاهده نشد (شکل ۱).



شکل ۱: A. انحراف پالاتالی در دندان های ۴ و ۵ و ۶ ماگزویلا. B. اتساع باکالی و پالاتالی در بخش خلفی سمت راست ماگزویلا.

که باعث تخریب دیواره مدیال سینوس (لترال بینی)، بوردر تحتانی سینوس، تحلیل ریشه و در نمای سه بعدی باعث تخریب کام سخت نیز شده بود. تخریب کورتیکال پلیت سمت باکال تا زیر زائده زایگومای استخوان ماگزویلا مشاهده شد. دانسیته این توده بین ۳۵ تا ۷۰ بود که این دانسیته معمولاً برای عضله و بافت نرم وجود دارد (شکل ۲).

در معاینه خارج دهانی، هیچ یک از لنف نوده‌های گردنی قابل لمس نبود. با استفاده از دستگاه (Sirona) Gallileos CBCT یکی از مراکز خصوصی تصویربرداری شهر یزد انجام شد و توسط نرم افزار Sidexis-XG مورد بررسی قرار گرفت. در تصاویر CBCT، توده‌ای فضاگیر در داخل سینوس مشاهده شد



شکل ۲: A. تخریب دیواره مدیال سینوس (لترال بینی)، بوردر تحتانی سینوس، تحلیل ریشه و تخریب کام سخت. B. تخریب کورتیکال پلیت سمت باکال تا زیر زائده زایگومای استخوان ماگزویلا و توده‌ای با دانسیته ۳۵ تا ۷۰ درون سینوس ماگزویلا.

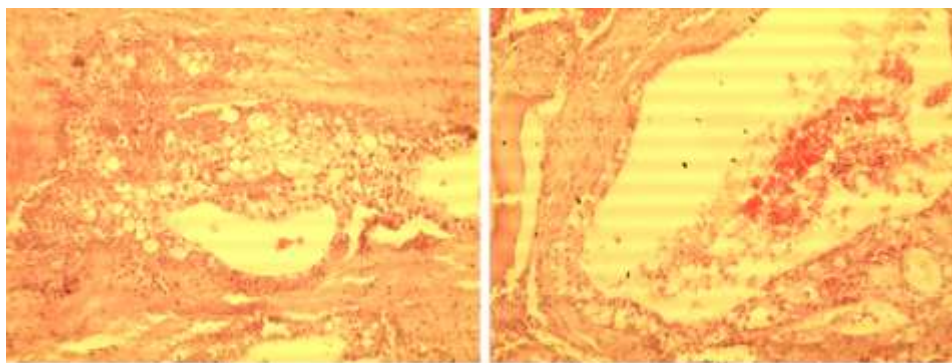
سپس مراحل آبگیری و آغستگی توسط دستگاه تیشو پروسسور (DS 2080/H, DID SABZ Co. , Made in Iran) انجام شد. در مرحله بعد قالبگیری صورت گرفته و بلوک پارافینی نمونه تهیه شد و پس از برش توسط دستگاه میکروتوم (Micro Tec, D-69190 Walldorf, TYPE CUT) (4050, Baujahr, Made in Germany) وارد مرحله رنگ آمیزی شد. پس از انجام رنگ آمیزی روتین همتوکسیلین و ائوزین،

در بررسی کلینیکورادیوگرافیک، تومورهای بزاقی خوش خیم و بدخیم، یونی سیستیک آملوبلاستوما، رابدومیوسارکوما و لنفوم در تشخیص افتراقی قرار گرفتند که برای رسیدن به تشخیص نهایی، انجام بیوپسی ضرورت یافت و یک بیوپسی اینسیژنال به طریقه داخل دهانی انجام شد. پس از قرارگیری نمونه به دست آمده از بیوپسی در فرمالین ۱۰٪ به مدت ۲۴ ساعت، فیکساسیون انجام شده و نمونه آماده پاس دادن گشت.

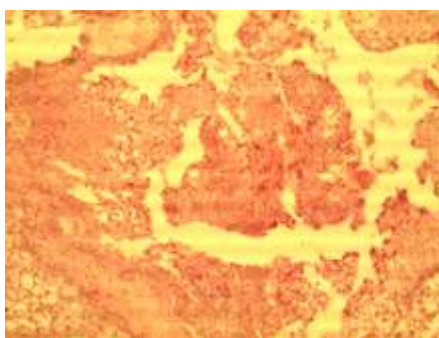
دارای هیپرکروماتیسیم و پلئومورفیسیم، افزایش نسبت هسته به سیتوپلاسم و میتوز هستند و همراه با سلول‌های موکوسی با سیتوپلاسم کف آلود فراوان و سلول‌های با سیتوپلاسم شفاف قرار گرفته‌اند. در برخی نواحی نیز سلول‌های بینابینی (intermediate) مشاهده شد (شکل ۳، ۴).

لام‌ها آماده و جهت تشخیص نهایی در اختیار پاتولوژیست قرار گرفت.

در بررسی میکروسکوپی نمونه ارسالی، پرولیفراسیون نئوپلاستیک بدخیم سلول‌های شبه سنگفرشی اپیدرموئید چندوجهی به صورت صفحات توپر و کیست‌ها مشاهده شد که



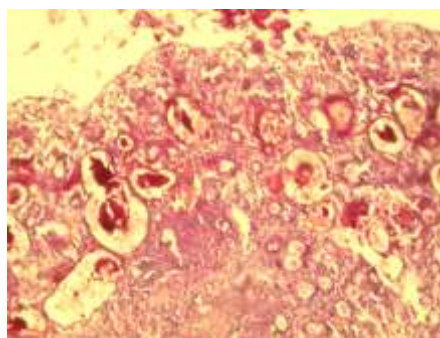
تصویر ۳: A و B. رنگ‌آمیزی هماتوکسیلین و انوزین (H&E)؛ پرولیفراسیون نئوپلاستیک سلول‌های اپیدرموئید چندوجهی به صورت صفحات توپر و کیست که همراه با سلول‌های موکوسی با سیتوپلاسم کف آلود فراوان و سلول‌های با سیتوپلاسم شفاف قرار گرفته‌اند (بزرگنمایی  $\times 100$ )



شکل ۴: رنگ‌آمیزی هماتوکسیلین و انوزین (H&E)؛ صفحات توپر متشکل از سلول‌های اپیدرموئید چندوجهی دارای پلئومورفیسیم، هیپرکروماتیسیم و میتوز در بخش‌هایی از تومور (بزرگنمایی  $\times 400$ )

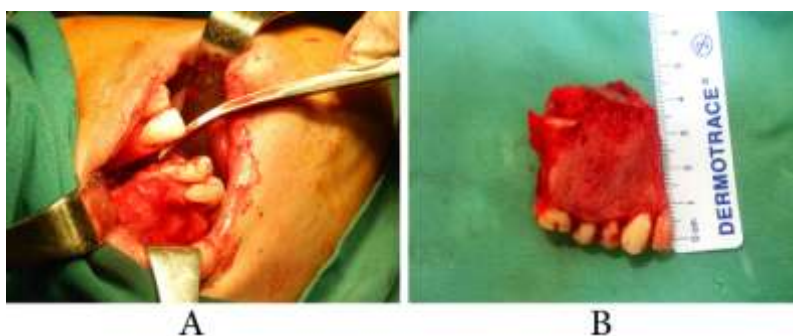انجام شد و مثبت‌شدن این رنگ‌آمیزی در نمونه مربوطه، مؤید تشخیص بود (شکل ۵).

با توجه به نمای هیستوپاتولوژی ضایعه، تشخیص موکوپیدرموئید کارسینوما اعلام شد. سپس رنگ‌آمیزی اختصاصی PAS (Periodic Acid Schiff) برای تایید تشخیص



شکل ۵: رنگ‌آمیزی اختصاصی PAS؛ مواد موسینی درون سلول‌های موکوسی و درون جزایر به رنگ ارغوانی مشاهده می‌شوند (بزرگنمایی  $\times 400$ )

Right Partial Hemi Maxillectomy با دسترسی داخل دهانی و بدون بازسازی اولیه با گرفت استخوان قرار گرفت (شکل ۶).



شکل ۶: A و B. جراحی Right Partial Hemi Maxillectomy با دسترسی داخل دهانی

و ۶. تایید میکروسکوپی تشخیص ضایعه. پاتوژنز این تومورها مشخص نمی‌باشد ولی چندین تئوری در مورد منشا داخل استخوانی این ضایعه وجود دارد: (۱) بافت غده بزاقی نابه‌جا به دام افتاده درون فکین، (۲) تغییرات نئوپلاستیک اپی تلیوم سینوس، (۳) تغییرات نئوپلاستیک در پوشش اپی تلیالی کیست‌های ادنتوزنیک (به ویژه دنتیژروس سیست). با این وجود چنین بافت‌بزاقی نابجایی به ندرت در نمونه‌های بیوپسی فکین به دست آمده است. علاوه بر این، چنین ابنورمالیتی‌های رشدی نمودی باید در ناحیه آناتومیک اتصالات رشدی نمودی استخوان رخ دهد؛ به عنوان مثال در قدام فکین، در حالی که فقط ۳٪ موارد در این ناحیه گزارش شده‌اند (۵). با توجه به احتمالات فوق، به نظر می‌رسد تغییرات نئوپلاستیک اپی‌تلیوم سینوس، منشاء اولیه تومور معرفی شده در این مقاله می‌باشد.

Loos کارسینوم‌های داخل استخوانی ایجاد شده درون استخوان‌های فک را تحت عنوان "سنترال اپیدرموئید کارسینوما" توصیف کرد. پس از آن، Pindborg در اولین طبقه‌بندی WHO برای انواع هیستوپاتولوژیک تومورهای ادنتوزنیک، اصطلاح "کارسینوم داخل استخوانی اولیه" (primary intraosseous carcinoma) (PIOC) را بکار برد. Waldron و Mustoe موکوپیدرموئید کارسینوما داخل استخوانی را در دسته‌بندی PIOC (جدول ۱)، در گروه ۴ قرار دادند (۳).

بر اساس گزارش پاتولوژی، معاینات بالینی و نمای رادیوگرافیک، بیمار با بی‌هوشی عمومی تحت عمل جراحی

نمونه به دست آمده از جراحی، مجدداً جهت بررسی میکروسکوپی به بخش پاتولوژی دانشکده دندانپزشکی شهید صدوقی یزد ارسال شد. در بررسی میکروسکوپی، پرولیفراسیون سلول‌های نئوپلاستیک سنگفرشی با علائم آتیپسیسم و دیسپلازی مشاهده شد که توسط جدار کپسول احاطه شده و در نواحی محدود سلول‌های موکوسی و سلول‌های روشن مشهود بودند. بررسی میکروسکوپی بیوپسی اکسیژنال ضایعه نیز تشخیص موکوپیدرموئید کارسینوما درجه ۳ (grade III) را تایید کرد. سپس بیمار جهت ادامه درمان و انجام رادیوتراپی ارجاع شد. در فالوآپ یک ساله بیمار هیچ‌گونه شواهدی از عود مشاهده نشد.

#### بحث

موکوپیدرموئید کارسینوما داخل استخوانی یک ضایعه نادر است که برای اولین بار در سال ۱۹۳۹ توسط Leep شرح داده شده است. در بررسی مطالعات گذشته ۷۰ مورد گزارش شده است که در مندیبل شایع‌تر از ماگزایلا بوده، سن متوسط درگیری بیماران در اواسط دهه سوم بوده است، ولی تا کنون تنها ۸ مورد در سنین کمتر از ۱۶ سال ذکر شده است (۴).

تاکنون معیارهایی جهت تشخیص موکوپیدرموئید کارسینوما داخل استخوانی معرفی شده‌اند که عبارتند از: ۱. عدم حضور هر گونه ضایعه اولیه در غدد بزاقی، ۲. عدم حضور هر گونه تومور ادنتوزنیک، ۳. شواهد رادیوگرافیک از تخریب استخوان، ۴. حفظ یکپارچگی صفحات کورتیکال، ۵. رنگ‌آمیزی موسین مثبت،

جدول ۱: طبقه بندی PIOC

ex PIOC کیست ادنتوژنیک	تایپ ۱
آملوبلاستومای بدخیم	تایپ ۲A
ex, de novo آملوبلاستوما یا ex کیست ادنتوژنیک	تایپ ۲B
de novo PIOC ایجاد شده به صورت	
(a) نوع کراتینیزه	تایپ ۳
(b) نوع غیر کراتینیزه	
موکوپیدر کوئید کارسینومای داخل استخوانی	تایپ ۴

مطالعه ما تنها اندکی آسیمتری و تورم، بدون هیچ گونه علائم انسدادی، چشمی و خونریزی از بینی مشاهده شد. نتایج مطالعات حاکی از آن است که به طور کلی بیشتر بیماران تومورهای low grade دارند اما اگر عود رخ دهد، احتمال مرگ در اثر بیماری بالاتر است (۱۰).

پیشنهاد می شود که در تورم ماگزایلا، موکوپیدر موئید کارسینومای سینوس ماگزایلا باید در تشخیص افتراقی قرار گیرد (۱۶). موکوپیدر موئید کارسینوما از سلول های موکوسی و اپیدر موئید با نسبت متفاوت تشکیل شده است و در نمای میکروسکوپی، اسکواموس سل کارسینوما و سباسئوس آدنوکارسینوما در تشخیص افتراقی با آن قرار می گیرند که با توجه به حضور حوضچه های موسینی و مثبت شدن رنگ آمیزی PAS در تومور موکوپیدر موئید کارسینوما، ضایعات ذکر شده از این تومور افتراق داده می شوند.

مطالعه Vulpe و همکاران، یک مورد موکوپیدر موئید کارسینومای درمان شده با رادیوتراپی تسکینی با دوز پایین را گزارش کرد که منجر به پاسخ نسبی و کنترل طولانی مدت ضایعه برای بیش از ۴ سال شده است. این گزارش نشان می دهد، شواهد کمی وجود دارند که موکوپیدر موئید کارسینوما ممکن است حساس به اشعه (radiosensitive) باشد. در نتیجه دوره های کوتاه رادیوتراپی تسکینی باید در درمان بیماران مبتلا به بیماری پیشرفته موضعی که اندیکاسیون جراحی ندارند، استفاده شود و ممکن است دوزهای پایین هم منجر به تسکین علائم و کنترل موفقیت آمیز تومور باشد (۷). در بیمار گزارش شده در مطالعه ما

ناحیه سینونازال به ندرت توسط آدنوکارسینوما درگیر می شود و اگر حضور داشته باشند به دو دسته آدنوکارسینوماهای مربوط به غدد بزاقی و آدنوکارسینوماهای بدون ارتباط با غدد بزاقی تقسیم می شوند. نئوپلاسم های غدد بزاقی در ناحیه سینونازال بسیار نادر هستند، اما شامل آدنوئید سیستیک کارسینوما، موکوپیدر موئید کارسینوما، آسینیک سل کارسینوما، اپی تلیال - میوپی تلیال کارسینوما، میوپی تلیال کارسینوما، پلی مورفوس آدنوکارسینوما با درجه پایین هیستوپاتولوژیک، کارسینوم سلول روشن و کارسینوما اگز پلئومورفیک آدنوما هستند. از بین نئوپلاسم های بدخیم، موکوپیدر موئید کارسینوما دارای دومین شیوع (بعد از آدنوئید سیستیک کارسینوما) می باشد. به طور کلی، موکوپیدر موئید کارسینوما کمتر از ۱٪ کل بدخیمی های ناحیه ی سینونازال را تشکیل می دهد. در مطالعه Erika و همکاران که مقایسه ای بین ۱۹ بیمار مبتلا به موکوپیدر موئید کارسینوما و یک مطالعه مروری انجام دادند، مشخص شد که تمایل به جنس خاصی وجود ندارد (۱۰). با این وجود به نظر می رسد احتمال ابتلای مردان بیش از زنان است و بیماران در محدوده ی سنی ۱۵ تا ۸۳ سال با میانگین ۵۶/۸ سال بودند که این موارد با مورد گزارش شده در این مطالعه مغایرت داشتند و نشان دهنده نادر بودن گزارش فوق می باشند. همچنین مطالعه Erika نشان داد که علائم و نشانه های این تومور، غیراختصاصی هستند و شامل علائم انسدادی، تورم، علائم چشمی و خونریزی از بینی (epistaxis) می باشند که در مورد بیمار گزارش شده در

علاوه بر این موکوپیدرموئید کارسینومای سینوس ماگزایلا تمایل دارد که در مراحل اولیه بدون علامت باشد تا زمانی که تهاجم موضعی وسیعی رخ دهد (۱۶). بنابراین به نظر می‌رسد درمان رادیکال شانس بیشتری در جهت از بین بردن تومور و جلوگیری از عود تومور ایجاد می‌کند. این موضوع در درمان بیمار گزارش شده در این مقاله بسیار با ارزش بود و با توجه به سهل‌انگاری‌های صورت گرفته در مورد تشخیص زودهنگام این تومور، نیاز به درمان‌های رادیکال‌تر ضرورت یافت.

#### نتیجه‌گیری

مجاورت ضایعه با نواحی آناتومیک مهم و حیاتی و کشف آن در مراحل انتهایی با تهاجم وسیع، منجر به عودهای موضعی مکرر و پیش‌آگهی ضعیف بدخیمی‌های سینونازال می‌شود. میزان بقای ۵ ساله در موکوپیدرموئید کارسینوماهای سینوس ماگزایلا ۳۶٪ است. تشخیص بیماری در مراحل اولیه موجب پیش‌آگهی بهتر این تومور می‌شود. به علت روند تهاجمی این تومورها به ویژه در فک بالا، تشخیص هرچه سریع‌تر و انجام درمان‌های تهاجمی‌تر نقش اساسی در بهبود این بیماران و شانس بقای آنها دارد.

جراحی به عنوان درمان انتخابی صورت گرفت و سپس بیمار جهت تکمیل درمان و انجام رادیوتراپی ارجاع شد.

درمان‌های جراحی که تا کنون جهت موکوپیدرموئید کارسینومای داخل استخوانی ذکر شده است، از درمان‌های محافظه کارانه تا جراحی رادیکال متفاوت بوده است و اکنون مشخص شده که به دنبال درمان‌های محافظه کارانه، عود ضایعه می‌تواند در هر جایی و از ۱ تا ۵ سال بعد از پیدایش اولیه بیماری اتفاق افتد. هر چند حدود دقیق و مارجین‌های ضایعه کاملاً مشخص نیست، اما جراحی وسیع، درمان انتخابی است و دسترسی به مارجین‌های عاری از بیماری یک معیار قابل اعتماد برای ریشه‌کنی تومور است. در مورد موثر بودن رادیوتراپی در تومورهای ناحیه سینونازال هنوز نتیجه قطعی و مشخص وجود ندارد (۱۰).

بدخیمی‌های سینوس ماگزایلا بسیار مشکل درمان می‌شوند و معمولاً پیش‌آگهی ضعیفی دارند. یک علت این پیش‌آگهی ضعیف، مجاورت نزدیک حفره بینی و سینوس‌های پارانازال با ساختارهای حیاتی از قبیل قاعده جمجمه، مغز، چشم و شریان کاروتید است. این موارد موجب می‌شود که جراحی کامل تومورهای سینونازال مشکل و در برخی موارد غیرممکن باشد.

#### References:

- 1- Nevile BW, Damm DD, Allen CM, Bouquot JE. *Oral and Maxillofacial pathology*. 3<sup>rd</sup> ed. St.Louis: Elsevier Saunders Company; 2009. p. 420-23.
- 2- Sengul F, Simsek S, Cakur B. *Mucoepidermoid carcinoma in a minor salivary gland in a child*. Case Rep Dent 2013; 615948.
- 3- Bansal A, Shetty DC, Rai HC, Singh HP. *Primary intraosseous mucoepidermoid carcinoma of maxilla: a rare occurrence*. Primary Intraosseous Mucoepidermoid Carcinoma Of Maxilla -A Rare Occurrence. e-J Dentistry 2011; 1(1): 14-7.
- 4- Khodayari NA, Moshref M, Eslami B, Mashhadi MA. *Intraosseous Mucoepidemoid Carcinoma of the jaw in children: case report*. J Dent Sch 2005; 22(4): 590-96.

- 5- Kochaji N, Goossens A, Bottenberg P. *Central Mucoepidermoid carcinoma: case report, literature review for missing and available information and guideline proposal for coming case reports*. Oral Onco Extra 2004; 40(8): 95-105.
- 6- Fonseca RJ. *oral and maxillofacial surgery*. 1<sup>st</sup> ed. Philadelphia: WB Saunders Co; 2000. p. 315-16.
- 7- Vulpe H, Giuliani M, Goldstein D, Perez-Ordenez B, Dawson LA, Hope A. *Long term control of a maxillary sinus mucoepidermoid carcinoma with low dose radiation therapy: a case report*. Radiat Oncol 2013; 29(8): 251.
- 8- Brandwein MS, Ivanov K, Wallace DI, Hille JJ, Wang B, Fahmy A, et al. *Mucoepidermoid carcinoma: a clinicopathologic study of 80 patients with special reference to histological grading*. Am J Surg Pathol 2001; 25(7): 835-45.
- 9- Ozawa H, Tomita T, Sakamoto K, Tagawa T, Fujii R, Kanzaki S, et al. *Mucoepidermoid carcinoma of the head and neck: clinical analysis of 43 patients*. Jpn J Clin Oncol 2008; 38(6): 414-18.
- 10- Wolfish EB, Nelson BL, Thompson LD. *Sinonasal tract mucoepidermoid carcinoma: a clinicopathologic and immunophenotypic study of 19 cases combined with a comprehensive review of the literature*. Head Neck Pathol 2012; 6(2): 191-207.
- 11- Gnepp DR, Heffner DK. *Mucosal origin of sinonasal tract adenomatous neoplasms*. Mod Pathol 1989; 2(4): 365-71.
- 12- da Cruz Perez DE, Pires FR, Lopes MA, de Almeida OP, Kowalski LP. *Adenoid cystic carcinoma and mucoepidermoid carcinoma of the maxillary sinus: report of a 44-year experience of 25 cases from a single institution*. J Oral Maxillofac Surg 2006; 64(11): 1592-97.
- 13- Katz TS, Mendenhall WM, Morris CG, Amdur RJ, Hinerman RW, Villaret DB. *Malignant tumors of the nasal cavity and paranasal sinuses*. Head Neck 2002; 24(9): 821-29.
- 14- Kokemueller H, Brueggemann N, Swennen G, Eckardt A. *Mucoepidermoid carcinoma of the salivary glands--clinical review of 42 cases*. Oral Oncol 2005; 41(1): 3-10.
- 15- Triantafillidou K, Dimitrakopoulos J, Iordanidis F, Koufogiannis D. *Mucoepidermoid carcinoma of minor salivary glands: a clinical study of 16 cases and review of the literature*. Oral Dis 2006; 12(4): 364-70.
- 16- Daryani D, Gopakumar R, Nagaraja A. *High-grade mucoepidermoid carcinoma of maxillary sinus*. J Oral Maxillofac Pathol 2012; 16(1): 137-40.
- 17- Baj A, Bertolini F, Ferrari S, Sesenna E. *Central mucoepidermoid carcinoma of the jaw in a teenager: a case report*. J Oral Maxillofac Surg 2002; 60(2): 207-11.

**CASE REPORT****Primary Intraosseous Mucoepidermoid Carcinoma of Maxilla: A Case Report**

Maleki L(DDS, MS)<sup>1</sup>, Tavakoli Hosseini A (DDS, MS)<sup>2</sup>  
NavabAzam A (DDS, MS)<sup>3</sup>, Alizade L (DDS, MS)<sup>\*4</sup>

<sup>1,2,4</sup> Department of Oral Pathology, School of Dentistry, Shahid Sadoughi University of Medical Sciences, Yazd, Iran.

<sup>3</sup> Department of Oral Surgery, School of Dentistry, Shahid Sadoughi University of Medical Sciences, Yazd, Iran.

Received: 28 Sep 2015

Accepted: 20 Feb 2016

**Abstract**

**Introduction:** Intraosseous mucoepidermoid carcinoma of the jaw is considered as a rare primary central tumor which rarely occurs within children.

**Methods:** A 12-year-old girl, referred to the dentistry school of Yazd, participated in this study, who complained of swelling in right posterior region of maxilla. She did not have any pain, paraesthesia, and tenderness. Moreover, cervical lymphadenopathy was absent. Intraoral examinations revealed buccal and palatal expansion without ulcer and in color of mucosa, which extended from 14 to 18 region in the right side of the maxilla and palatal tilt in teeth 14, 15, 16. On radiographic examination, CT scan showed destruction of medial wall and inferior border of maxillary sinus, hard palate and buccal cortical plate. Histopathological features confirmed mucoepidermoid carcinoma. Right partial hemimaxillectomy was performed as the treatment option.

**Discussion:** Pathogenesis of these tumors is still unrecognized. Neoplastic transformation of the epithelial lining of maxillary sinus or minor salivary gland can cause intraosseous mucoepidermoid carcinoma.

**Conclusion:** As the study findings revealed, due to invasive process of these tumors specifically in maxilla, early diagnosis and radical resection play an important role in regard with eradication of this tumor as well as improvement of such patients, and their survival rate.

**Keywords:** Children; Jaws; Intraosseous mucoepidermoid carcinoma

**This paper should be cited as:**

Maleki L, Tavakoli Hosseini A, NavabAzam A, Alizadeh L. **Primary intraosseous mucoepidermoid carcinoma of maxilla: Case Report.** J Shahid Sadoughi Univ Med Sci 2016; 23(12): 1237-45.

**\*Corresponding author: Tel: 09151643537, Email: alizadeh13642001@yahoo.com**