

## بررسی تغییرات مورفومتری و هیستومورفومتری بیضه، توانایی باروری و کیفیت اسپرم در موش‌های سوری تیمار شده با آفلاتوکسین

عباس احمدی\*

چکیده

مقدمه: آفلاتوکسین مهم‌ترین میکوتوکسین است و می‌تواند وارد دستگاه تولید مثلی حیوان یا انسان شده و مشکلاتی را در رابطه با کیفیت اسپرم و کاهش توان باروری به وجود آورد. هدف از این تحقیق ارزیابی تأثیرات آفلاتوکسین بر ساختار بافت بیضه و ویژگی‌های اسپرم و تعیین نوع سلول مورد هدف در اسپرماتوژنز و میزان تستسترون سرم خون و قدرت باروری است.

روش بررسی: در این مطالعه تجربی ۴۰ قطعه موش سوری نر بالغ به چهار گروه کنترل و آزمون تقسیم شدند. گروه‌های آزمون دوزهای ۱۰۰، ۳۵۰، ۷۰۰ میکروگرم بر کیلوگرم از آفلاتوکسین B<sub>1</sub> را روزانه به روش گاواژ دریافت کردند. بعد از گذشت ۴۵ روز موش‌ها بعد از بیهوشی به روش جابجایی گردن کشته شده و نمونه‌های اسپرم به منظور ارزیابی پارامترهای اسپرم و انجام لقاح داخل آزمایشگاهی از دم اپیدیدیم جمع‌آوری شدند.

نتایج: تحلیل پارامترهای اسپرم نشان داد که تحرک اسپرم به‌طور مشخصی در سه گروه آفلاتوکسینی در مقایسه با کنترل کاهش یافت. همچنین درصد اسپرم‌هایی با DNA معیوب و هسته نابالغ بطور معنی‌داری در سه گروه آفلاتوکسین افزایش یافت ( $P < 0.05$ ). نتایج لقاح داخل آزمایشگاهی نیز نشان داد که آفلاتوکسین باعث کاهش معنی‌دار پتانسیل باروری اسپرم، روند رشد جنینی قبل از لانه‌گزینی، کیفیت جنین‌ها و نیز درصد جنین‌های دو سلولی و بلاستوسیست‌ها در مقایسه با گروه کنترل شده است. درصد جنین‌های متوقف شده با لیز و فراگمانتاسیون بالا به‌طور معنی‌داری در هر سه گروه آفلاتوکسین افزایش یافت ( $P < 0.05$ ). نتیجه‌گیری: به‌طور کلی نتایج حاصله از تحقیق گویای این مطلب است که آفلاتوکسین سمیت بیضه را با تأثیر مستقیم بر کیفیت اسپرم و قدرت باروری در حالت وابسته به دوز القاء می‌کند.

واژه‌های کلیدی: آفلاتوکسین، کیفیت اسپرم، لقاح داخل آزمایشگاهی، رشد جنینی، موش سوری

استادیار بخش علوم تشریح، گروه علوم پایه، دانشکده دامپزشکی، دانشگاه ارومیه

\* (نویسنده مسئول): تلفن: ۰۹۱۴۱۴۹۸۵۲۴، پست الکترونیکی: abbasahmadi60@yahoo.com

تاریخ پذیرش: ۱۳۹۵/۱۰/۱۸

تاریخ دریافت: ۱۳۹۴/۵/۲۳

## مقدمه

آفلاتوکسین مهم‌ترین میکوتوکسین و از مشتقات دی-فورانوکومارین است و توسط قارچ‌های آسپرژیلوس فلاووس و پارازیتیکوس ایجاد می‌شود که آسپرژیلوس فلاووس معمول‌ترین قارچ آلوده کننده فرآورده‌های کشاورزی است (۱). چهار نوع آفلاتوکسین مهم وجود دارد که شامل آفلاتوکسین B1, B2, G1, G2 می‌باشند که بر اساس نوع نور فلوروسانس که از خود ساطع می‌کنند (آبی یا سبز) تقسیم بندی شده‌اند (۲). آفلاتوکسین B1 معمول‌ترین و قوی‌ترین نوع آفلاتوکسین بوده که دارای وزن مولکولی کم و بعد از ورود به بدن به صورت خوراکی در روده‌ها مخصوصاً در دوازدهه جذب می‌شود و به صورت تنفسی هم این سم به خوبی و به راحتی جذب و وارد خون می‌شود و از همان محل جذب اولین مسیر متابولیسم AFB1 شروع می‌شود (۳). محل اصلی متابولیسم آن کبد است. در کبد سه فاز وجود دارد که سبب متابولیسم سم می‌شود (۴). AFB1 به تنهایی سم قوی نبوده و فاز یک برای اعمال اثرات سمی مورد نیاز است. در فاز یک که سبب اکسیداسیون می‌شود، ایجاد متابولیت‌های هیدروکسیلات مثل AFM1، AFQ1، AFP1 و یک فرآورده بسیار فعال به نام AFB1-8, 9 epoxid را می‌کند که باعث اثرات سمی این ماده می‌شود (۵). این متابولیت فعال تمایل زیادی به باند شدن با DNA و پروتئین‌ها دارد و به احتمال زیاد سبب اثرات حاد سم می‌شود. این نوع متابولیت‌ها ناشی از عمل سیستم سیتوکروم اکسیداز است و به علت اینکه این سیستم در سایر ارگان‌ها مثل روده‌ها و ریه هم است پس تشکیل این متابولیت‌ها در سایر ارگان‌ها هم میسر خواهد بود و در نهایت سبب ایجاد اثرات سرطان‌زایی و جهش ژنی در این ارگان‌ها شده که از اثرات حاد (بیماری‌زایی حاد) سم می‌باشد. در فاز ۲ متابولیت‌های ایجاد شده با گلوکوتایون و گلوکورونیک اسید ترکیب شده تا در آب محلول و دفع شود. اپوکسید با گلوکوتایون توسط آنزیم گلوکوتایون S-ترانسفراز ترکیب می‌شود که این آنزیم در کاهش و پیشگیری از خاصیت سرطان‌زایی سم مهم بوده؛ بعداً این ترکیب وارد صفرا و لومن روده‌ها شده و دوباره توسط تجزیه

باکتریایی و مکانیسم‌های ناشناخته فعال می‌شود و در نهایت متابولیت‌های آن به دنبال مسیر صفراوی-مدفوع و ادرار و شیر دفع می‌شود (۶).

متابولیت‌های این سم ممکن است مدت‌های طولانی در بدن باقی مانده و موجب ایجاد نوع مزمن بیماری شوند (۷).

کبد اولین ارگان است که مورد هدف این سم می‌باشد که می‌تواند سبب ایجاد سرطان و سیروز کبدی می‌شود و علاوه بر آن در مغز و میوکارد قلب و کلیه و کولون‌ها و پانکراس سبب ایجاد ضایعات می‌شود (۸).

طبق گزارش انجمن بین‌المللی تحقیق روی سرطان (IARC) آفلاتوکسین در گروه اول مواد سرطان‌زا طبقه‌بندی شده است. این سم در کل رشد را کاهش می‌دهد و بعد از متابولیزه شدن می‌تواند وارد دستگاه تولیدمثلی حیوان یا انسان شده و عملکرد و ساختار آن را تحت تأثیر قرار دهد. در این حالت ارگان هدف بیضه و روند اسپرماتوزن و سنتز آندروژن‌ها می‌باشد و با این حال علاوه بر بیضه اپیدیدیم نیز تحت تأثیر قرار می‌گیرد که ممکن است در نهایت سبب ناباروری در جنس نر شود (۹). اثرات آفلاتوکسین بر دستگاه تناسلی باز به میزان دوز و مدت زمانی که این سیستم در معرض سم قرار دارد بستگی دارد (۱۰). تحقیقات انجام شده مربوط به سال‌های بسیار دور بوده و در اکثر تحقیقات این سم به صورت داخل صفاقی (I.P) تجویز شده که فرم طبیعی در معرض بودن با سم از طریق خوراکی بوده که در این تحقیق برای اولین بار به صورت خوراکی انجام می‌گیرد (۱۱). اطلاعات کمی وجود دارد که آفلاتوکسین در ساختار و عملکرد دستگاه تناسلی مرد چه تأثیری دارد. در تحقیقی که توسط Egbunike همکاران انجام گرفت دژنراسیون و کاهش وزن بیضه و کاهش سلول‌های زایا و راندمان تولید اسپرم در موش‌های صحرایی درمان شده با دوز تحت کشنده (sub-lethal dose) مشاهده شد. Hafez و همکاران (۱۹۸۲) گزارش دادند که سم بر تعداد اسپرم و مورفولوژی آن اثر دارد. در سال ۱۹۹۹، Sotomayor و همکاران نشان دادند که آفلاتوکسین در جهش ژنی DNA سلول‌های

زیای بیضه نقش دارد. در مطالعه Agnes و Akbarsha (۲۰۰۱) که بر روی اپیدیدیم بود در اپیتلیوم سلول‌های دارای واکوئول‌های بزرگ مشاهده شد که تحت عنوان سلول‌های اپیتلیالی رنگ پریده و واکوئوله (PVECs) نامیده شد. در بررسی دیگر توسط Faisal و همکاران (۲۰۰۸) مورفولوژی اسپرم مورد بررسی قرار گرفت که با باند شدن سم با پروتئین‌های سیتواسکلتال که در اسپرم هستند مثل اکتین، توبولین، سپتین، نکتین و غیره سبب اختلالات مورفولوژیکی مثل شکستن سر از فلاژل و خروج یک یا چند فیبر متراکرم بیرونی (ODFs) از اسپرم شد. کاهش فعالیت سلول‌های لیدیک که علت اختلال در سوخت و ساز چربی در بدن بود سبب کاهش تستسترون، LH و FSH می‌شود که توسط Abdelaziz و همکاران (۲۰۰۷) مشاهده شد مشابه آن توسط Egbunike (۱۹۸۲) نشان داده بود که درمان طولانی‌مدت (مزمین) با آفلاتوکسین فقط باعث کاهش آندروژن‌ها می‌شود که باز در نتیجه کاهش فعالیت سلول‌های لیدیک بوده و درمان با دوز کم (micro-dose) و به‌صورت حاد سم هیچ اثری بر فیزیولوژی تولید اسپرم و لوله‌های منی ساز و باروری نداشت. ولی در درمان طولانی‌مدت با دوز تحت کشنده (sub-lethal dose) اثرات مخرب بر جا گذاشته بود. در تحقیق دیگر Abdul Faridha و همکاران (۲۰۰۷) دیواسپرماتیدهای چنددهسته‌ای موسوم به symplast را در موش‌های درمان شده با AFB1 را گزارش کردند.

حال آنکه هدف انجام تحقیق فوق آنالیز اسپرم از نظر count، تحرک، قدرت زیست‌پذیری، مورفولوژی، بلوغ هسته، آسیب‌های DNA و همچنین بررسی قابلیت باروری داخل آزمایشگاهی اسپرم موش‌ها و روند رشد جنینی بعد از در معرض قرار گرفتن با آفلاتوکسین بوده است.

### روش بررسی

برای انجام مطالعه تجربی حاضر از ۴۰ قطعه موش سوری نر بالغ و بارور که باروری آن‌ها قبلاً توسط آمیزش با موش‌های ماده تست شده بود استفاده شد و تعدادی موش ماده ۸-۶ هفته‌ای جهت گرفتن تخمک برای انجام لقاح داخل

آزمایشگاهی که در شرایط استاندارد با دمای  $22 \pm 2$  درجه سانتی‌گراد و شرایط نوری ۱۲ ساعت روشنایی و ۱۲ ساعت تاریک نگهداری می‌شدند و آب و غذا به‌صورت آزاد در دسترس بود. برای انجام آزمایش‌ها گروه‌های تست و گروه‌های کنترل در نظر گرفته شد. گروه کنترل که موش‌ها در شرایط استاندارد و مساوی نگهداری شدند و سرم فیزیولوژی از طریق گاواژ دریافت کردند. سه گروه تست که آفلاتوکسین را با دوزهای  $100, 350, 700 \mu\text{g/kg}$  (۱۲) به مدت ۴۵ روز به صورت خوراکی از طریق گاواژ دریافت کردند (در هر گروه ۱۰ قطعه). بعد از طی طول درمان اقدام به نمونه‌برداری از موش‌ها گردید که به این منظور با باز کردن محوطه بطنی به صورت استریل قسمت‌های مختلف دستگاه تناسلی را خارج کرده، دم اپیدیم را از بیضه‌ها جدا کرده و در داخل محیط HTF+4mg/ml BSA که از قبل در داخل انکوباتور  $\text{CO}_2$  با دمای ۳۷ درجه قرار داده شده بود قرار داده و از اسپرم‌های آزاد شده در داخل محیط کشت مذکور برای ارزیابی پارامترهای مختلفی نظیر تعداد اسپرم‌ها به ازای دم اپیدیدیم، میزان تحرک اسپرم‌ها، بررسی میزان آسیب DNA اسپرم‌ها با استفاده از روش‌های رنگ‌آمیزی آنیلین بلو برای ارزیابی وضعیت بلوغ هسته، آکریدین اورنج جهت بررسی میزان آسیب DNA (۱۳)، بررسی Viability اسپرم‌ها با استفاده از روش رنگ‌آمیزی ائوزین-نکروزین و بررسی مورفولوژی اسپرم‌ها صورت پذیرفت (۱۴).

جهت انجام لقاح آزمایشگاهی، روز قبل از لقاح، ظروف و محیط‌های کشت مورد نیاز را آماده کرده و به مدت ۱۲ ساعت قبل از لقاح جهت تعادل در داخل انکوباتور قرار داده شد.

برای تهیه اسپرم موش‌های سوری نر را با استفاده از گاز  $\text{CO}_2$  به روش انسانی کشته، پوست ناحیه شکمی را با اتانول ۷۰٪ استریل کرده و با ایجاد برش در ناحیه شکم و بعد از جدا کردن بافت‌های همبندی اطراف دم اپیدیدیم را همراه با مقداری از کانال دفران از بیضه جدا کرده و در داخل پتری دیش حاوی محیط کشت HTF حاوی 4 mg/ml BSA که قبلاً جهت تعادل در داخل انکوباتور قرار داده شده بود قرار داده و بعد از ایجاد چند برش در دم اپیدیدیم و فشار در کانال

تیپ III: جنین‌های با تعداد کمی بلاستومرهای لیز و فراگمانته و ویزیکول سیتوپلاسمیک.

کیفیت جنین‌ها و تعداد جنین‌های رشد کرده در طی ۱۲۰ ساعت و درصد شکافتگی و میزان جنین‌های متوقف شده و درصد بلاستوسیست‌های ایجاد شده در هر گروه مورد ارزیابی قرار گرفتند. کیفیت جنین‌ها و تعداد جنین‌های رشد کرده، درصد شکافتگی، میزان جنین‌های متوقف شده و درصد بلاستوسیست‌های ایجاد شده در طی ۱۲۰ ساعت در هر گروه مورد ارزیابی قرار گرفتند.

آنالیز آماری داده‌ها توسط نرم‌افزار SPSS (IBM Co. USA) شماره ۱۶ و روش آماری One way ANOVA و تست تعقیبی Tukey با  $P < 0/05$  مورد مقایسه قرار گرفته و میانگین و انحراف معیار آن‌ها به دست آمد و از نرم‌افزار Minitab (Minitab Co. USA) و روش 2Proportion با  $P < 0/05$  جهت بررسی درصد لقاح، درصد جنین‌های دوسلولی، درصد بلاستوسیست‌ها و میزان لیز و فراگمانتاسیون جنین‌ها استفاده شد.

### نتایج

مقایسه آماری نتایج حاصل از تراکم (تعداد) اسپرم به ازای دم اپیدیدیم در جدول ۱ نشان داد که تجویز آفلاتوکسین در سه دوز متفاوت در مقایسه با گروه کنترل سبب کاهش معنی‌دار تعداد اسپرم‌ها شده است  $p < 0/05$ . اسپرم‌های زنده که در رنگ‌آمیزی اتوزین نگرورین مشخص شده بودند، در گروه‌های آزمایشی درصد آن‌ها به دست آمد (جدول ۱) که در سه گروه آزمایشی به صورت معنی‌داری کاهش تعداد اسپرم‌های زنده نسبت به گروه کنترل مشهود بود ( $p < 0/05$ ). طبق جدول درصد اسپرم‌های متحرک در شش گروه آزمایشی بررسی شد که در گروه‌های تست نسبت به گروه کنترل کاهش معنی‌داری از نظر آماری مشاهده شد ( $p < 0/05$ ). در جدول ۱ اسپرم‌هایی با مورفولوژی غیرطبیعی در گروه‌های آزمایشی به صورت درصد بیان شد، اختلاف معنی‌داری بین گروه‌های تست آفلاتوکسین با گروه کنترل مشاهده گردید و نشان داد که آفلاتوکسین سبب افزایش در مورفولوژی غیرطبیعی شده است

دفران برای خروج اسپرم‌ها در داخل انکوباتور  $CO_2$  گذاشته شدند. بعد از ۳۰ دقیقه اسپرم‌ها خارج و در محیط پخش می‌شوند، سپس اسپرم‌ها را شستشو داده و با استفاده از روش شناورسازی (Swim up)، اسپرم‌های متحرک را جدا نموده و جهت ظرفیت‌یابی، اسپرم‌ها به مدت ۱ ساعت در انکوباتور  $CO_2$  با دمای ۳۷ درجه سانتی‌گراد قرار داده شدند.

تحریک تخمک‌گذاری با استفاده از (۱۰ واحد) از هورمون PMSG و ۴۶-۴۸ بعد تزریق ۱۰ واحد هورمون HCG صورت گرفت و بین ۱۵-۱۳ ساعت پس از تزریق hCG (صبح روز بعد)، بعد از کشتن حیوان توسط  $CO_2$ ، لوله‌های رحمی را جدا کرده و در داخل محیط کشت ۳۷ درجه از قبل به تعادل رسیده، قرار داده و با استفاده از تکنیک Dissecting تخمک‌ها را خارج نموده و پس از شستشو تخمک‌ها را به قطرات محیط لقاح در زیر روغن معدنی حاوی محیط کشت HTF حاوی 4 mg/ml BSA منتقل کرده و سپس اسپرم‌های متحرک به توانایی رسیده را به تعداد یک میلیون به ازای هر میلی‌لیتر محیط کشت، اضافه خواهد شد. بعد از لقاح که با مشاهده دو پیش هسته مشخص می‌شود زیگوت‌ها به دست خواهد آمد و درصد لقاح را به دست آورده و تخمک‌های بارور شده (زیگوت) بعد از شستشو در محیط کشت تازه از قبل به تعادل رسیده کشت داده شدند.

بررسی میزان شکافتگی ۲۴ ساعت بعد از کشت صورت گرفته و جنین‌ها از نظر میزان فراگمانتاسیون و میزان طی مراحل رشد جنینی یا تعداد جنین‌های متوقف شده و تیپ‌بندی جنین‌های متوقف شده با توجه به فاکتورهای مختلفی نظیر لیز شدن جنین‌ها و نکروتیک بودن آن‌ها و فراگمانتاسیون و وجود ویزیکول‌های سیتوپلاسمیک مقایسه گردیدند. تیپ بندی جنین‌های متوقف شده به شرح ذیل است:

تیپ I: جنین‌های با لیز، فراگمانته شدن و نکروتیک بودن کامل.

تیپ II: جنین‌های با لیز و فراگمانته شدن در تعدادی از بلاستومرها.

گروه‌های تست آفلاتوکسین با گروه کنترل معنی‌دار بوده است ( $p < 0.05$ ). تعداد اسپرم‌هایی با کروماتین نابالغ در ۴ گروه آزمایشی در جدول ۱ محاسبه و درصد آن‌ها به دست آمد، وجود اختلاف معنی‌دار بین گروه کنترل با آفلاتوکسین در سه دوز متفاوت قابل مشاهده است. طبق جدول فوق گروهی که آفلاتوکسین با دوز بیشتر ( $700 \mu\text{g/kg}$ ) دریافت کرد نسبت به گروه‌های دیگر از اختلالات اسپرماتوزنی بیشتری دارا بود.

که این تأثیر در دوز  $700$  محسوس‌تر است ( $p < 0.05$ ). اسپرم‌هایی با کروماتین آسیب دیده که در روش ارزیابی با آکریدین اورنج، در شش گروه با استفاده از میکروسکوپ فلوروسنت محاسبه و درصد آن‌ها به دست آمد، در جدول ۱ بیان شده است که اسپرم‌هایی با هسته سبز رنگ طبیعی و هسته زرد تا قرمز بسته به میزان آسیب کروماتین، به عنوان اسپرم‌هایی با DNA آسیب دیده در نظر گرفته می‌شود، اختلاف بین میانگین درصد اسپرم‌هایی با DNA آسیب دیده در

جدول ۱: مقایسه کیفیت اسپرم در گروه‌های مختلف آزمایشی

پارامتر گروه	تعداد اسپرم‌ها (میلی‌لیتر/ $10^6$ )	قابلیت زنده ماندن اسپرم (درصد)	درصد اسپرم‌های متحرک	مرفولوژی (درصد)	DNA تک رشته و شکسته (درصد)	کروماتین نابالغ (درصد)
کنترل	$32/50 \pm 0/57$	$67/00 \pm 2/51$	$62/66 \pm 2/02$	$70/00 \pm 3/46$	$0/66 \pm 0/62$	$0/66 \pm 0/33$
آفلاتوکسین $100 \text{ mg}$	$4/00 \pm 1/04$	$41/00 \pm 4/04$	$36/43 \pm 5/36$	$26/66 \pm 2/33$	$21/66 \pm 1/20$	$14/66 \pm 1/76$
آفلاتوکسین $350 \text{ mg}$	$9/16 \pm 1/76$	$39/66 \pm 3/28$	$33/34 \pm 1/45$	$28/66 \pm 2/60$	$20/66 \pm 1/85$	$12/66 \pm 1/76$
آفلاتوکسین $700 \text{ mg}$	$7/37 \pm 1/65$	$33/75 \pm 2/28$	$29/35 \pm 4/42$	$37/75 \pm 8/36$	$31/00 \pm 5/47$	$16/25 \pm 3/09$

در بررسی توان باروری موش‌های سه گروه آفلاتوکسین و کنترل مشخص شد که توان باروری داخل آزمایشگاهی موش‌های دریافتی آفلاتوکسین در سطح معنی‌داری ( $p < 0.05$ ) در مقایسه با گروه کنترل کاهش نشان می‌دهد (جدول ۲). وضعیت شکافتگی اووسیت‌های بارور شده در سه گروه آفلاتوکسینی و کنترل که با بررسی درصد جنین‌های دوسلولی صورت گرفت نشان داد که درصد جنین‌های متوقف شده در موش‌های گروه آفلاتوکسین در سطح معنی‌داری ( $p < 0.05$ ) نسبت به گروه کنترل افزایش یافته است. در بررسی ادامه روند رشد جنینی داخل آزمایشگاهی اووسیت‌های بارور شده در طی ۵ روز نشان داد درصد کل بلاستوسیت‌ها در موش‌های گروه آفلاتوکسینی در مقایسه با گروه کنترل در سطح معنی‌داری

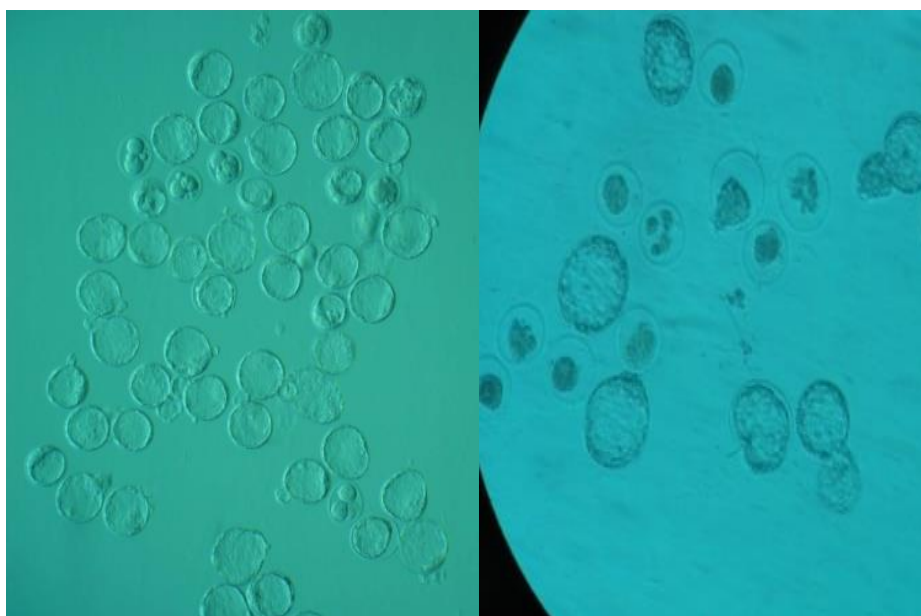
در بررسی توان باروری موش‌های سه گروه آفلاتوکسین و کنترل مشخص شد که توان باروری داخل آزمایشگاهی موش‌های دریافتی آفلاتوکسین در سطح معنی‌داری ( $p < 0.05$ ) در مقایسه با گروه کنترل کاهش نشان می‌دهد (جدول ۲). وضعیت شکافتگی اووسیت‌های بارور شده در سه گروه آفلاتوکسینی و کنترل که با بررسی درصد جنین‌های دوسلولی صورت گرفت نشان داد که درصد جنین‌های متوقف شده در موش‌های گروه آفلاتوکسین در سطح معنی‌داری ( $p < 0.05$ ) نسبت به گروه کنترل افزایش یافته است. در بررسی ادامه روند رشد جنینی داخل آزمایشگاهی اووسیت‌های بارور شده در طی ۵ روز نشان داد درصد کل بلاستوسیت‌ها در موش‌های گروه آفلاتوکسینی در مقایسه با گروه کنترل در سطح معنی‌داری

آفلاتوکسین با دوز (۷۰۰) دریافت کرده بود، تعداد جنین‌های متوقف شده در مقایسه با گروه کنترل افزایش معنی‌داری داشت و اکثر جنین‌های متوقف شده از نوع تیپ I و II بودند ( $p < 0.05$ ).

کنترل به طور معنی‌داری افزایش نشان داد ( $p < 0.05$ )، بدین معنی که تجویز آفلاتوکسین در گروه با دوز (۷۰۰  $\mu\text{g}/\text{kg}$ ) سبب افزایش معنی‌دار درصد جنین‌های متوقف شده در مقایسه با گروه کنترل و دو گروه دیگر گردید ( $p < 0.05$ ). در گروهی که

جدول ۲: مقایسه توان لقاح داخل آزمایشگاهی و روند رشد جنینی در گروه‌های مختلف

گروه	تعداد کل اووسیت	تعداد (درصد) لقاح	تعداد (درصد) جنین‌های دوسلولی	تعداد (درصد) بلاستوسیت	تعداد (درصد) جنین‌های متوقف شده	تعداد (درصد) تیپ جنین‌های متوقف شده		
						تیپ I	تیپ II	تیپ III
کنترل	۱۷۸	۱۵۹ (۹۰/۳۴)	۱۳۵ (۸۴/۹۱)	۱۱۰ (۶۹/۱۸)	۴۹ (۳۰/۸۲)	۴ (۲/۵۲)	۷ (۴/۴۱)	۳۸ (۲۳/۹۰)
آفلاتوکسین ۱۰۰ mg	۲۷۸	۱۴۳ (۵۱/۴۴)	۸۸ (۶۱/۱۵)	۲۴ (۱۷/۴۸)	۱۱۹ (۸۲/۲۴)	۲۷ (۱۸/۸۹)	۴۴ (۳۰/۷۷)	۴۸ (۳۳/۵۷)
آفلاتوکسین ۳۵۰ mg	۲۷۶	۱۱۶ (۴۲/۰۳)	۷۲ (۶۲/۰۷)	۲۰ (۱۷/۲۵)	۹۶ (۸۲/۷۵)	۳۲ (۲۷/۵۹)	۳۹ (۳۳/۶۳)	۲۵ (۲۱/۵۶)
آفلاتوکسین ۷۰۰ mg	۲۶۳	۱۲۳ (۴۶/۷۷)	۶۸ (۵۵/۲۸)	۱۲ (۹/۷۶)	۱۱۱ (۹۰/۲۴)	۶۰ (۴۸/۷۸)	۳۲ (۲۶/۰۲)	۱۹ (۱۵/۴۵)



تصویر ۱: سمت چپ، جنین‌ها در روز ۵ جنینی در گروه کنترل که اکثر آن‌ها به مرحله بلاستوسیت رسیده‌اند همراه با تعدادی جنین متوقف شده در مراحل مختلف رشد جنینی. سمت راست، تصویر جنین‌ها در گروه آفلاتوکسینی که تعداد اندکی از آن‌ها به مرحله بلاستوسیت رسیده‌اند و از نظر مورفولوژی دارای کیفیت مطلوبی نبوده و درصد بالایی از جنین در مراحل مختلف رشد جنین با تیپ‌های مختلف متوقف شده‌اند.

## نتیجه گیری

کاهش تحرک، اختلال در بلوغ و آسیب DNA از جمله عواملی هستند که به کاهش میزان باروری در جنس نر منجر می‌شود. تولید رادیکال‌های آزاد در میتوکندری موش ثابت شده است (۱۵). بیشتر اختلالات اسپرم در اثر وجود رادیکال‌های آزاد اکسیژن که با تغییرات میتوکندریایی، بلاک سلول‌های جنینی، نقصان ATP و آپوپتوز همراه است، ایجاد می‌شود (۱۶). پراکسیداسیون چربی موجب ناهنجاری در قطعه میانی اسپرم و از دست دادن ظرفیت آکروزوم در لقاح می‌شود (۱۷). گزارش‌های متعددی گویای این نکته هستند که در صورت بروز هرگونه اختلال در فرآیند بلوغی داخل اپیدیدیمی اسپرم‌ها، این سلول‌ها در توان باروری دچار مشکل می‌شوند (۱۸). همچنین ارتباط مستقیمی بین درصد لقاح داخل آزمایشگاهی و میزان آسیب DNA اسپرم وجود دارد. در صورت آسیب شدید درصد لقاح به شدت کاهش می‌یابد. علاوه بر این استرس اکسیداتیو بروز شکست در یک یا هر دو رشته DNA را افزایش می‌دهد. تجویز طولانی مدت آفلاتوکسین به طور معنی‌داری میزان شکستگی‌های رشته DNA و اتصالات عرضی DNA-DNA را در اسپرم موش‌های سوری تحت درمان را افزایش می‌دهد. مطالعات انجام شده بر روی انسان نیز اثر منفی آسیب DNA اسپرم را بر روی تکامل جنین در روند لقاح خارج رحمی تأیید کرده‌اند (۱۹). اختلال کروماتین اسپرم که در محیط‌های *In vivo* و *In vitro* باعث عدم رشد جنینی می‌شود، اثر تأخیری پدیری نامیده می‌شود (۲۰). کاهش رونویسی ژنوم معیوب انتقال یافته توسط اسپرم باعث توقف در رشد جنینی می‌شود. اختلال در ساختار کروماتین با کاهش شکافتگی جنینی در ارتباط است که اهمیت ارتباط بین آسیب کروماتینی و پتانسیل رشد جنینی را مشخص می‌کند که باعث کاهش جنین‌های دوسلولی و ادامه تقسیمات جنینی در محیط می‌شود (۲۱). پس می‌توان چنین نتیجه گرفت که کاهش معنی‌دار میزان لقاح، رویان‌های دوسلولی، بلاسوسیست و به‌طور کلی کاهش میزان باروری در حیوانات تحت درمان در گروه درمانی با آفلاتوکسین با دوزهای

مختلف نسبت به گروه کنترل، به دلیل عمل متابولیت‌های این سمی باشد یکی دیگر از علل مهم پایین بودن درصد تولید جنین در شرایط آزمایشگاهی، تولید رادیکال‌های آزاد اکسیژن (ROS) است که تصور می‌شود این عامل در توقف تقسیم میوزی اووسیت، توقف رشد جنین و مرگ سلولی دخالت داشته باشد. میزان ROS تولیدشده توسط اسپرم‌ها باکیفیت مایع منی و نیز توانایی بارورسازی اسپرم در شرایط آزمایشگاهی ارتباط عکس دارد (۲۲). ROS به اسیدهای چرب غیراشباع که در غشاء سلولی حضور دارند حمله کرده و مجموعه‌ای از واکنش‌های شیمیایی را که پراکسیداسیون لیپیدی نامیده می‌شود، موجب می‌گردد. اسپرم‌ها حساسیت ویژه‌ای نسبت به آسیب‌های ناشی از استرس اکسیداتیو دارند چرا که غشاء پلاسمایی آن‌ها دارای مقادیر بالایی از اسیدهای چرب غیراشباع بوده و در سیتوپلاسم آن‌ها میزان اندکی آنزیم‌های مهار کننده وجود دارد. این در حالی است که بررسی‌ها نشان داده‌اند که آسیب‌های اکسیداتیو ناشی از آفلاتوکسین به واسطه تولید پراکسید هیدروژن روی می‌دهند. یکی از دلایل مهم این امر، مطابق مطالعات صورت گرفته این است که عملکردهای مهم اسپرم از جمله ظرفیت‌گیری، واکنش آکروزومی، اتصال به زوناپلوسیدا و نفوذ به تخمک، مستلزم وجود میزان طبیعی ROS است (۲۳). پس می‌توان کاهش معنی‌دار درصد باروری در گروه‌های آفلاتوکسین نسبت به گروه کنترل را به نقش ROS تولید شده توسط این دارو نسبت داد. به‌طور کلی می‌توان چنین نتیجه‌گیری کرد که مصرف آفلاتوکسین به ویژه در دوزهای بالا سبب ایجاد ناهنجاری‌های اسپرمی از جمله کاهش بلوغ اسپرم، آسیب به DNA و کاهش تحرک اسپرم می‌شود. همچنین آفلاتوکسین با توقف رشد جنینی در مراحل مختلف تکوین و افزایش توقف‌های جنینی، نیز افزایش بلاستوسیت‌هایی که کیفیت مطلوبی برای رشد ندارند، باعث کاهش درصد موفقیت لقاح آزمایشگاهی می‌شود.

**References:**

- 1- Faridha A, Faisal K, Akbarsha M.A. *Aflatoxin treatment brings about generation of multinucleate giant spermatids (symplasts) through opening of cytoplasmic bridges: Light and transmission electron microscopic study in Swiss mouse*. Reproductive Toxicology 2007; 24: 403-8.
- 2- Agnes VF, Akbarsha MA. *Pale vacuolated epithelial cells in epididymis of aflatoxin-treated mice*. Reproduction 2001; 122: 629-41.
- 3- Agnes VF, Akbarsha M.A. *Spermatotoxic effect of aflatoxin B1 in the albino mouse*. Food and Chemical Toxicology 2003; 41: 119-30.
- 4- Buss P, Caviezel M, Lutz WK. *Linear dose–response relationship for DNA adducts in rat liver from chronic exposure to aflatoxin B1*. Carcinogenesis 1990; 11: 2133-35.
- 5- Egbunike GN. *Sperm maturation and storage in the male rat after acute treatment with aflatoxin B1*. Andrologia 1985; 17(4): 379-82.
- 6- Egbunike GN. *Steroidogenic and spermatogenic potentials of the male rat after acute treatment with aflatoxin B1*. Andrologia 1982; 14(5): 440-46.
- 7- Egbunike GN, Emerole GO, Aire TA, Ikegwuonu FI. *Sperm Production Rates, Sperm Physiology and Fertility in Rats Chronically Treated with Sublethal Doses of Aflatoxin B1*. Andrologia 1980; 12 (5): 467-75.
- 8- Egbunike GN. *Fertility and embryo mortality in rats following micro doses of aflatoxin B1*. Bull Anim Hlth Prod Afr 1987; 26: 268-69.
- 9- Egbunike GN. *The effects of micro doses of aflatoxin B1 on sperm production rates, epididymal sperm abnormality and fertility in the rat*. Zbl Vet Med 1979; 26: 66-72.
- 10- Faisal K, Periasamy VS, Sahabudeen S, Radha A, Anandhi R, Akbarsha MA. *Spermatotoxic effect of aflatoxin B1 in rat: extrusion of outer dense fibres and associated axonemal microtubule doublets of sperm flagellum*. Reproduction 2008; 135: 303-10.
- 11- Abdelaziz S, Abu El-Saad, Hamada M. *Phytic acid exposure alters aflatoxinb1-induced reproductive and oxidative toxicity in albino rats (rattus norvegicus)*. eCAM 2009; 6(3): 331-41.
- 12- Gabriel N, Egbunike E. *Histochemical assessment of 3 $\beta$ -hydroxysteroid dehydrogenase activity in the testes of rats following acute administration of aflatoxin bl*. Toxicology Letters 1981; 9: 219-82.
- 13- Neeta Mathuria, Ramtej Jayram Verma. *Curcumin ameliorates aflatoxin-induced toxicity in mice spermatozoa*. Fertil Steril 2008; 90: 775-80.
- 14- Sadeghi M, Hodjat M, Lakpour N, Arefi S, Amirjannati N, Modarresi T, et al. *Effects of sperm chromatin integrity on fertilization rate and embryo quality following intracytoplasmic sperm injection*. Avicenna Journal of Medical Biotechnology 2009; 3: 173-80.

- 15- Rezvanfar MA, Sadrkhanlou RA, Ahmadi A, Shojaei-Sadee H, Mohammadirad A, Salehnia A, et al. *Protection of cyclophosphamide-induced toxicity in reproductive tract histology, sperm characteristics, and DNA damage by an herbal source; evidence for role of free-radical toxic stress.* Hum Exp Toxicol 2008; 27(12): 901-10.
- 16- Varnet P, Fulton N, Wallace C, Aitken RJ. *Analysis of a plasma membrane redox system in rat epididymalspermatozoa.* Biol Reprod 2001; 65: 1102-13.
- 17- Guerin P, El Moutassim S, Ménézo Y. *Oxidative stress and protection against reactive oxygen species in the preimplantation embryo and its surrounding.* Human Reproductive Update 2001; 7(2): 175-89.
- 18- Aitken RJ, West K, Buckingham D. *Leukocytic infiltration into the human ejaculate and its association with semen quality oxidative stress and sperm function.* J Androl 1994; 15(4): 343-52.
- 19- Sena, Pedrosa K.L. *Zinc supplementation and its effects on growth, immune system, and diabetes.* Review of Nutrition 2005; 18: 251-259.
- 20- Gopal T, Oehme FW, Liao TF, Chen CL. *Effects of intratesticular aflatoxin b, on rat testes and blood estrogens.* Toxicology Letters 1980; 5: 263-67.
- 21- D'Occhio MJ, Hengstberger KJ, Johnston SD. *Biology of sperm chromatin structure and relationship to male fertility and embryonic survival.* Animal Reproduction Science 2007; 101(1-2): 1-17.
- 22- Shoukir Y, Chardonens D, Campana A, Sakkas D. *Blastocyst development from supernumery embryos after intracytoplasmic sperm injection. A paternal influence?* Hum Reprod 1998; 13(6): 1632-37.

# Evaluation of Morphometrical and Histomorphometrical Changes of Testes, Fertility Potential and Sperm Quality in Mice Treated with Aflatoxin

Ali Ahmadi \*

Assistant Professor, Department of Basic Sciences, Faculty of Veterinary Medicine, Urmia University.

Received: 14 Aug 2015

Accepted: 7 Jan 2017

## Abstract

**Introduction:** Aflatoxin is the most important mycotoxin toxicity and can enter the animal or human reproductive systems and cause some problems in relation to semen quality and fertility decline. The aim of this study was to investigate the effect of aflatoxin on histological structure of the testes and sperm characteristics and cellular targets in spermatogenic compartment and blood level of testosterone and fertility potential.

**Methods:** In this experimental study, 40 adult male mice were divided into 4 groups as the control and experimental groups. Experimental groups have received aflatoxin (100, 350, 700 $\mu$ g/kg) by gastric intubation daily. After 45 days, the mice were sacrificed and sperm samples were collected from cauda epididymis in order to evaluate the sperm parameters and perform the in-vitro fertilization analyses.

**Results:** Analyses of sperm parameters demonstrated that sperm motility decreased remarkably ( $P<0.05$ ) in all three groups of aflatoxin in comparison with the control. Moreover, the percentage of sperms with DNA disintegrity and nuclear immaturity were significantly increased in aflatoxin groups ( $P<0.05$ ). Results from IVF showed that aflatoxin have been significantly decreased the sperm fertilization potential, preimplantation embryonic development, embryonic quality and percentage of 2-cells embryos and blasocyste in comparison with the control group. Percentage of arrested embryos with high lysis and fragmentation have been increased significantly in aflatoxin-treated groups ( $P<0.05$ ).

**Conclusion:** Totally, the present results highly support the idea that aflatoxin induces testicular toxicity with adverse effect on sperm quality and fertility potential in a dose-dependent manner.

**Key words:** Aflatoxin, Sperm Quality, In Vitro Fertilization, Embryo Development, Mice

*This paper should be cited as:*

Ahmadi A. *evaluation of morphometrical and histomorphometrical changes of testes, fertility potential and sperm quality in mice treated with aflatoxin.* J Shahid Sadoughi Univ Med Sci 2017; 24(12): 994-1003.

\*Corresponding author: Tel: 09141498524, Email: [abbasahmadi60@yahoo.com](mailto:abbasahmadi60@yahoo.com)