



## بررسی اثر عصاره الکلی چای کوهی بر آنژیوژنز پرده کوریوآلانتوئیک جنین های جوجه نژاد ROSS

فاطمه عطاریان<sup>۱</sup>، سعیده ظفر بالانژاد<sup>۲</sup>، مریم طهرانی پور<sup>۳\*</sup>

### چکیده

مقدمه: آنژیوژنز روند پیچیده‌ای است که برای فرایندهای فیزیولوژیک و بسیاری از وضعیت‌های پاتولوژی مانند رشد تومورها و متاستاز نیاز است. چای کوهی از خانواده نعنائیان دارای اثرات آنتی‌آپوپتوزیس و آنتی‌اکسیدانی می‌باشد. هدف از این تحقیق بررسی اثرات عصاره الکلی چای کوهی بر پدیده آنژیوژنز در پرده کوریوآلانتوئیک جنین جوجه است.

روش بررسی: در این مطالعه تجربی ۳۰ تخم مرغ نطفه‌دار نژاد ROSS به طور تصادفی در گروه‌های شاهد، شاهد آزمایشگاهی، تیمار با عصاره الکلی دوز ۲۵، ۵۰ و ۱۰۰ میلی‌گرم بر کیلوگرم تقسیم شدند. در روز دوم انکوباسیون پنجره‌هایی روی تخم مرغ‌ها ایجاد و در روز هشتم، یک اسفنج ژلاتینی با قطر ۴×۴×۱ (حاوی آلبومین و محلول آگار در نرمال سالین) بر روی غشای کوریوآلانتوئیک (CAM) قرار داده و عصاره به آن اضافه شد. روز دوازدهم، قد و وزن جنین‌ها همچنین شبکه عروقی پرده کوریوآلانتوئیک توسط فوتواسترئو میکروسکوپ عکس‌برداری و سپس به کمک نرم‌افزار Image J طول و تعداد انشعابات مویرگی اطراف اسفنج اندازه‌گیری گردید. نتایج توسط نرم‌افزار Minitab 16 با آزمون آماری t-test و ANOVA تحلیل شد.

نتایج: میانگین قد و وزن جنین‌ها، تعداد و طول انشعابات عروقی در گروه شاهد نسبت به شاهد آزمایشگاهی تفاوت معنی‌داری را نشان نداد. میانگین قد و وزن در تمام گروه‌های تیمار با عصاره الکلی کاهش معنی‌دار داشت، میانگین طول عروق نیز در تمام گروه‌های تیمار کاهش معنی‌داری نشان داد، ولی میانگین تعداد عروق در دوز ۵۰ افزایش معنی‌داری نداشت.

نتیجه‌گیری: اثرات این عصاره وابسته به دوز بوده به گونه‌ای که در دوزهای پایین‌تر دارای اثرات پیش‌برندگی برای آنژیوژنز و در دوزهای بالاتر اثرات آنتی‌آنژیوژنزی دارد.

واژه‌های کلیدی: آنژیوژنز، پرده کوریوآلانتوئیک، عصاره الکلی چای کوهی

۱- کارشناس ارشد زیست‌شناسی سلولی تکوینی جانوری، گروه زیست‌شناسی، دانشگاه آزاد اسلامی واحد مشهد

۲- استادیار، گروه زیست‌شناسی، دانشگاه آزاد اسلامی واحد مشهد

۳- دانشیار، گروه زیست‌شناسی، دانشگاه آزاد اسلامی واحد مشهد

\* نویسنده مسئول؛ تلفن: ۰۹۱۵۵۱۱۰۳۷۰، پست الکترونیکی: maryam\_tehranipour@mshdiau.ac.ir

تاریخ پذیرش: ۱۳۹۴/۷/۲۶

تاریخ دریافت: ۱۳۹۴/۲/۳۱

## مقدمه

رشد و تکامل عروق خونی جدید از طریق جوانه‌زدن سلول‌های اندوتلیال عروق موجود، رگ‌زایی یا آنژیوژنز (Angiogenesis) نامیده می‌شود. اما بنای اولیه این امر توسط سازماندهی اولیه سلول‌های اندوتلیال طی پدیده‌ای بنام واسکولوژنز (Vasculogenesis) صورت می‌گیرد است که به موجب آن منجر به ایجاد عروق اولیه می‌شود (۱).

پدیده آنژیوژنز برای اندام‌زایی و تکثیر و تمایز سلولی در دوره جنینی ضروری است. در حیوانات بالغ و انسان‌ها نیز این پدیده مشاهده شده است که می‌توان آن را به دو شکل فیزیولوژیکی و پاتولوژی طبقه‌بندی کرد. آنژیوژنز فیزیولوژیکی مانند ترمیم زخم، سیکل‌های ماهانه و رشد جفت می‌باشد. اما آنژیوژنز پاتولوژی به تکثیر غیرقابل کنترل اندوتلیوم مویرگی اطلاق می‌شود. آرترواسکلروز، رتینوپاتی دیابتی و اندومتريوز از مثال‌های این گروه می‌باشد (۲).

از آنجا که آنژیوژنز در پدیده‌های پاتولوژیک نظیر رشد و متاستاز تومورهای سرطانی نقش مهمی ایفا می‌کند، لذا می‌تواند هدف درمان‌های ضد توموری قرار گیرد (۳). اولین مرحله آنژیوژنز تحریک سلول‌های اندوتلیال به وسیله فاکتورهای آنژیوژنیک (به خصوص VEGF: Vascular Endothelial Growth Factor) می‌باشد. در مرحله بعد ماتریکس بین سلولی به وسیله متالوپروتئینازها از بین رفته، در نتیجه سلول‌های اندوتلیال مهاجرت کرده و عروق خونی جدید به صورت لوله‌ای شکل به وجود می‌آید. سپس این عروق به وسیله پریوسیت‌ها پایدار می‌شوند (۴). پرده کوریوآلانتوئیک جنین جوجه (CAM: Chorioalantoic Membrane) یک پرده شفاف و با عروق خونی زیاد است که در طی روزهای چهار تا پنج انکوباسیون به واسطه ترکیب لایه‌های مزودرمی آلانتوئیس و کوریون تشکیل می‌شود و به یک مزودرم عروقی شده از سرخرگ‌ها، سیاهرگ‌ها و یک شبکه مویرگی پیچیده منتج می‌شود (۵). چندین ویژگی CAM، از جمله ترکیب ماتریکس خارج سلولی، درجه تمایز سلول‌های اندوتلیال و عروقی، ویژگی‌های اتصالات بین اندوتلیالی و موقعیت عروق درون CAM در حین تکوین جنین

از عواملی است که موجب شده است که بر اساس آن بتوان آن را به عنوان مدلی برای مطالعات آنژیوژنز مورد بررسی قرار داد (۶).

چای کوهی (*Stachys lavandulifolia*) از خانواده Laminacea (نعنائیان) می‌باشد. این گیاه مفرح، نشاط‌انگیز و شادی‌آور بوده و دارای خاصیت ضد درد به ویژه دردهای مفصلی، رماتیسمی، سردرد، سرگیجه و دردهای عصبی است (۷). ترکیبات فعال این گیاه شامل فنیل‌تانوئید، تربینوئید و فلاونوئید می‌باشد که دارای فعالیت بیولوژیکی هستند (۸).

اثرات ضد میکروبی این گیاه علیه استرپتوکوک سانگوتیس نیز شناخته شده است (۷). ترکیبات عمده گیاه چای کوهی دارای اثرات فارماکولوژیکی بی‌نظیری مانند اثرات آنتی‌آپوپتوزیس، آنتی‌اکسیدانی و نورآلرژی، درمان زخم و التهاب پوستی و می‌باشد (۹).

با توجه به اثرات فارماکولوژیکی متعدد این گیاه و اینکه از این گیاه به صورت بومی و سنتی استفاده‌های زیادی می‌شود دادن آگاهی کافی به مردم در جهت استفاده از آن ضروری به نظر می‌رسد. در این تحقیق به بررسی اثرات عصاره الکلی برگ گیاه چای کوهی بر روند پدیده آنژیوژنز در پرده کوریوآلانتوئیک جوجه پرداخته شد.

## روش بررسی

الف) تهیه نمونه گیاه چای کوهی و عصاره‌گیری: گیاه چای کوهی از کوهپایه‌های اطراف روستای دهبار در اطراف مشهد جمع‌آوری و توسط مرکز هرباریوم دانشکده علوم پایه دانشگاه آزاد اسلامی واحد مشهد به شماره هرباریومی ۹۴۲۰ تایید شد. گیاه چای کوهی در سایه کاملاً خشک و سپس پودر شد. عصاره الکلی توسط دستگاه سوکسله در اتاق تحقیقات گیاهی دانشکده علوم دانشگاه آزاد اسلامی واحد مشهد تهیه شد (۱۰).

در این روش پودر برگ را وزن کرده به میزان حدود ۳۰ گرم از پودر را داخل کاغذ صافی ریخته و به دستگاه سوکسله که شامل یک بالن ته گرد در بخش پایینی و یک مبرد در بخش فوقانی است انتقال داده شد. به منظور تهیه

می‌افتد(۱۱)، بدین منظور بررسی شبکه عروقی در روز هشتم انکوباسیون مورد توجه قرار گرفت. روز دهم انکوباسیون، برای تیمار با عصاره الکلی گیاه چای کوهی و روز دوازدهم برای عکس‌برداری و اندازه‌گیری از طول و تعداد عروق و همچنین قد و وزن جنین‌ها انتخاب شد(۱۲).

تخم مرغ‌ها در ۵ گروه شاهد(نگهداری در شرایط طبیعی)، شاهد آزمایشگاهی(تیمار با نرمال سالین) و گروه تجربی ۱، ۲ و ۳(تیمار با عصاره الکلی گیاه چای کوهی با دوزهای ۲۵ mg/kg، ۵۰ و ۱۰۰) مورد بررسی قرار گرفت. در روز هشتم انکوباسیون پنجره‌ها در شرایط استریل برداشته شده و روی پرده کوریوآلانتوئیک جوجه‌ها یک اسفنج ژلاتینی که شامل آلبومین سفیده تخم‌مرغ و محلول آگار در نرمال سالین به نسبت مساوی به همراه ۲۰۰ میکرولیتر پنی‌سیلین استرپتومایسین که به صورت تازه در شرایط استریل تهیه شده بود در ابعاد ۴×۴ میلی قرار داده شد.

از آنجا که میانگین وزن جنین‌های جوجه ۸ روزه معادل ۱/۲ گرم است(۱۱)، برای هر تخم‌مرغ در نمونه‌های تحت تیمار با عصاره الکلی گیاه چای کوهی در دوز ۲۵، ۵۰ و ۱۰۰ به ترتیب مقادیر ۰/۰۳، ۰/۰۶ و ۰/۱۲ عصاره، در ۱۰ میکرولیتر نرمال سالین حل شده و به اسفنج ژلاتینی تزریق شد. در نمونه‌های شاهد آزمایشگاهی، مقدار ۱۰ میکرولیتر نرمال سالین به هر اسفنج ژلاتینی اضافه گردید. نمونه شاهد بدون تزریق و در شرایط طبیعی تا روز دوازدهم انکوباسیون نگهداری شد، سپس محل پنجره مجدداً پوشانیده و تخم مرغ‌ها به دستگاه جوجه کشی برگردانده شدند. در روز دوازدهم انکوباسیون از تمام نمونه‌های شاهد، شاهد آزمایشگاهی و تیمار با غلظت‌های مختلف عصاره الکلی از محل قرارگیری اسفنج ژلاتینی به کمک فوتواسترنومیکروسکوپ تحقیقاتی(Ziess, Germany) تصاویری با درشت‌نمایی ۴×۱۰×۰/۶۵ تهیه شد(مطابق شکل ۱) و همچنین اندازه‌گیری قد و وزن جنین‌ها با کولیس دیجیتال انجام پذیرفت.

عکس‌ها با برنامه فتوشاپ در یک مانیتور ۱۵ اینچ (BenQ, Iran) مورد بررسی قرار گرفتند. تعداد و طول

عصاره الکلی گیاه چای کوهی، حدود ۳۰۰ سی‌سی اتانول ۹۶ درصد(حلال عصاره الکلی) در محفظه مخصوص ریخته شد. همچنان که کیسه حرارتی آرام آرام گرم شد حلال‌ها نیز گرم شده و عصاره گیاه چای کوهی با حلال‌ها مخلوط شد و به بالن برگردانده شد. مبرد کار سردکردن بخارات اضافی را بر عهده داشته بدین ترتیب کاهش در حجم کل محلول صورت نگرفت. عصاره‌گیری طی دو روز متوالی انجام شد به نحوی که تمام عصاره قابل حل از گیاه استخراج شد. سپس عصاره‌ها در دستگاه انکوباتور قرار گرفته تا حلال حذف شد.

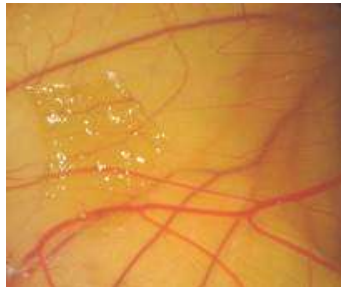
ب) مطالعه پرده کوریوآلانتوئیک (Chorioallantoic Membrane=CAM) به روش *in vivo*: در میان روش‌های مناسب مطالعه آنژیوزنز، روش بررسی پرده کوریوآلانتوئیک به عنوان یک مدل بسیار مناسب *in vivo* است که در این مطالعه مورد استفاده قرار گرفت(۶).

این مطالعه تجربی در آزمایشگاه تحقیقاتی تکوین جانوری دانشگاه آزاد اسلامی واحد مشهد به مدت ۹ ماه طی سال‌های ۹۳-۱۳۹۲ انجام شد. بدین منظور ۳۰ عدد تخم‌مرغ نژاد ROSS(که از نظر سن و وزن تقریباً یکسان بودند) از مرغداری ثامن زیر مجموعه شرکت مرغداران طوس خریداری و به وسیله الک کل ۷۰٪ ضدعفونی شد. سپس در دستگاه جوجه‌کشی(مدل R-COM کره‌ای) با دمای ۳۸ درجه سانتی‌گراد و رطوبت ۶۰٪ قرارداده و دستگاه در وضعیت پیجر روشن دستگاه قرار گرفت. در روز دوم انکوباسیون در شرایط استریل و زیر هود لامینار(Telsrar AV-100, Spain) به کمک پنس در سمت پهن تخم‌مرغ سوراخی کوچک ایجاد و متعاقب آن در سمت پهلویی پنجره ایجاد و محل آن به وسیله لامل و پارافین استریل پوشانده و تخم مرغ‌ها به دستگاه جوجه‌کشی برگردانده شده تا در روز هشتم تیمار انجام شود.

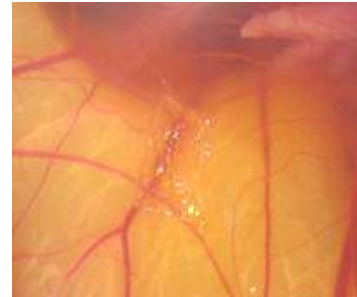
از آنجا که پرده کوریوآلانتوئیک از روز پنجم انکوباسیون شروع به تشکیل می‌نماید و در روز هشتم بیش از نیمی از وسعت درون تخم مرغ را اشغال می‌کند و همچنین در این روز قلب کاملاً تشکیل و جدایی خون سیاهرگی و سرخرگی اتفاق

اندازه‌گیری شد. میانگین پارامترهای اندازه‌گیری شده به کمک نرم‌افزار Minitab با آزمون t-test و ANOVA در سطح معنی‌داری  $P < 0/05$  مقایسه شد (۱۱).

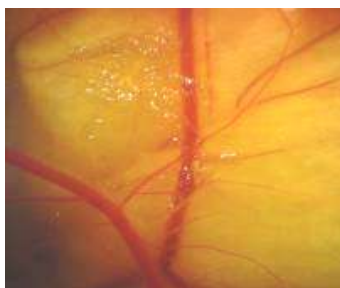
انشعابات عروقی در سطح مقطع یکسان (چهار مربع به ابعاد سه سانتی‌متر در چهار طرف اسفنج ژلاتینی) روی تصویر مانیتور برای تمام نمونه‌ها به کمک نرم‌افزار Image J بررسی و



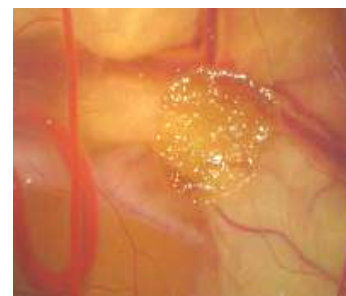
(B) شاهد آزمایشگاهی



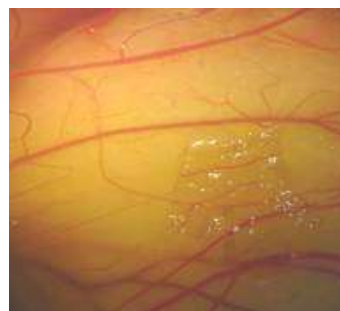
(A) شاهد



(D) عصاره الکلی با دوز ۵۰ mg/kg



(C) عصاره الکلی با دوز ۲۵ mg/kg



(E) عصاره الکلی با دوز ۱۰۰ mg/kg

شکل ۱: نمایش پرده کوریوآلانتوتیک جنین‌های جوجه در ۵ گروه مورد بررسی در روز دوازدهم پس از انکوباسیون با درشت‌نمایی  $4 \times 10 \times 0/65$

## نتایج

مقدار دقیق P بین گروه‌های شاهد با شاهد آزمایشگاهی در مورد قد:  $0/125$ ، وزن:  $0/742$ ، تعداد عروق:  $0/36$  و طول عروق:  $0/93$  مشاهده گردید. بنابراین در ادامه گزارشات آماری به مقایسه بین گروه‌های تجربی با شاهد آزمایشگاهی پرداخته شد (جدول ۱، ۲).

اندازه‌گیری شاخص‌های مورفولوژیکی میانگین قد ( $35/98 \pm 1/23$ )، وزن ( $4/18 \pm 0/22$ ) و همچنین تعداد عروق ( $21/50 \pm 2/14$ ) و طول عروق ( $3/64 \pm 0/26$ ) گروه شاهد در مقایسه با میانگین قد ( $41 \pm 1/37$ )، وزن ( $4/97 \pm 0/28$ )، تعداد عروق ( $19/33 \pm 0/84$ ) و طول عروق ( $3/67 \pm 0/24$ ) گروه شاهد آزمایشگاهی اختلاف معنی‌داری ( $P > 0/05$ ) نشان نداد.

جدول ۱: قد (mm) و وزن جنین‌ها (gr) در تمام گروه‌ها

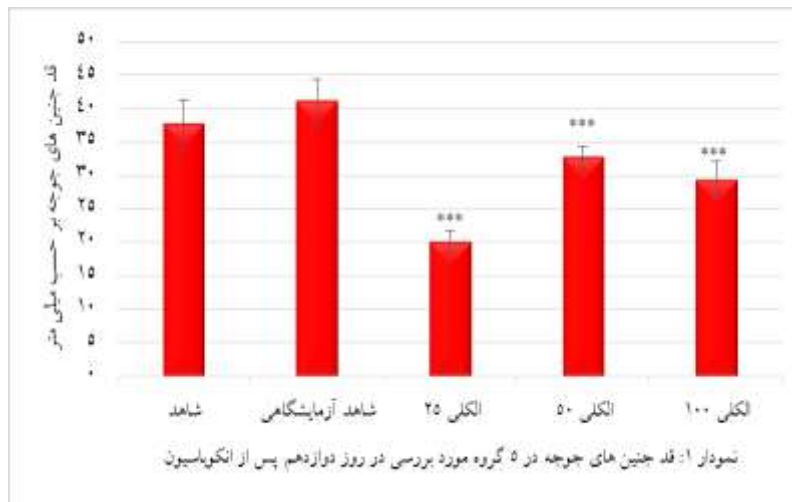
الکلی ۱۰۰		الکلی ۵۰		الکلی ۲۵		شاهد آزمایشگاهی		شاهد		
وزن	قد	وزن	قد	وزن	قد	وزن	قد	وزن	قد	
۲/۳۷	۳۰/۲۰	۴/۱۹	۳۲/۸۰	۳/۵	۳۱/۷۰	۶/۱۷	۴۲	۴/۵۷	۳۴/۱	۱
۲/۶۲	۲۶/۵۰	۳/۴۰	۳۲/۷۰	۳/۶۸	۲۹/۱۲	۴/۴۶	۴۵	۴/۶۳	۳۴/۶	۲
۲/۲۸	۲۶/۹	۳/۰۵	۳۲/۲۰	۴/۴	۳۰/۳۰	۵/۱۲	۴۲	۵/۲۷	۴۰	۳
۳/۶۰	۳۲/۷	۴/۴۴	۳۵/۷۶	۲/۳۸	۲۸/۱۸	۴/۹۵	۴۳	۴/۱۵	۳۹/۵	۴
۲/۸۵	۳۲/۴	۳/۲۹	۳۲/۶۰	۳/۸	۳۲/۳۳	۴/۸۱	۳۸	۵/۶۹	۳۲/۷	۵
۲/۳۱	۲۷/۷	۳/۶۰	۳۰/۶۴	۲/۶۴	۲۹/۳۶	۴/۱۴	۳۶	۴/۶۰	۳۵	۶
۲/۶۷	۲۹/۴۰	۳/۶۶	۳۲/۷۸	۳/۴۷	۲۰/۱۶	۴/۹۴	۴۱	۴/۱۸	۳۷/۶۰	میانگین
۰/۲۰	۲/۷۶	۰/۲۲	۱/۶۶	۰/۲۶	۱/۵۹	۰/۲۸	۳/۳۴	۰/۲۲	۳/۶۷	انحراف معیار
.	.	۰/۰۰۵	.	۰/۰۰۴	.	۰/۷۴۲	۰/۱۲۵			P value

جدول ۲: مقایسه طول (mm) و تعداد عروق در گروه‌های شاهد، شاهد آزمایشگاهی، تجربی ۱، ۲ و ۳

الکلی ۱۰۰		الکلی ۵۰		الکلی ۲۵		شاهد آزمایشگاهی		شاهد		تخم مرغ
تعداد	طول	تعداد	طول	تعداد	طول	تعداد	طول	تعداد	طول	
۲۱	۳/۰۳	۱۴/۵	۱/۶۳	۱۷	۲/۲۳	۱۹	۴/۴۲	۲۸	۴/۶۳	۱
۲۷	۲/۹۹	۲۳	۲/۹۹	۱۶	۳/۷۸	۱۹	۳/۰۶	۲۷	۳/۷۷	۲
۱۶/۲۵	۱/۹۴	۳۱	۲/۷	۲۳	۱/۷۹	۱۹	۴/۰۸	۱۷	۳/۴۶	۳
۲۶	۲/۹۳	۳۱/۷۵	۲/۴۹	۱۷/۵	۲/۶۵	۱۶	۳/۶۱	۲۰	۳/۶۶	۴
۱۴/۵	۱/۹۷	۲۵/۷۵	۳/۷۲	۱۸/۸	۲/۱۷	۲۱	۲/۸۷	۱۵	۲/۵۹	۵
۲۱	۲/۷۶	۳۲	۳/۲۱	۲۶/۱۵	۳/۳۶	۲۲	۴	۲۲	۳/۷۵	۶
۲۰/۹۶	۲/۶۰	۲۶/۳۳	۲/۷۹	۱۹/۷۴	۲/۸۳	۱۹/۳۳	۳/۶۷	۲۱/۵۰	۳/۶۴	میانگین
۲/۰۵	۰/۲۰	۲/۸۰	۰/۲۹	۱/۶۲	۰/۳۱	۰/۸۴	۰/۲۴	۲/۱۴	۰/۲۶	انحراف معیار
۰/۴۸	۰/۰۰۸	۰/۰۳	۰/۰۴۳	۰/۸۲	۰/۰۶	۰/۳۶	۰/۹۳			P value

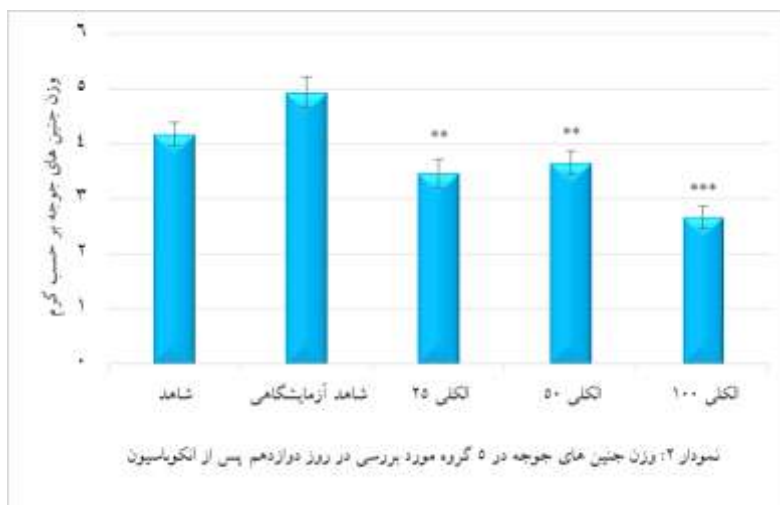
و (۱۰۰) نسبت به شاهد آزمایشگاهی اختلاف معنی‌داری  $P = 0$  را نشان داد.

بر اساس نتایج نمودار شماره ۱، میانگین قد جنین‌های جوجه در هر سه گروه تجربی (الکلی با دوز ۲۵mg/kg، ۵۰



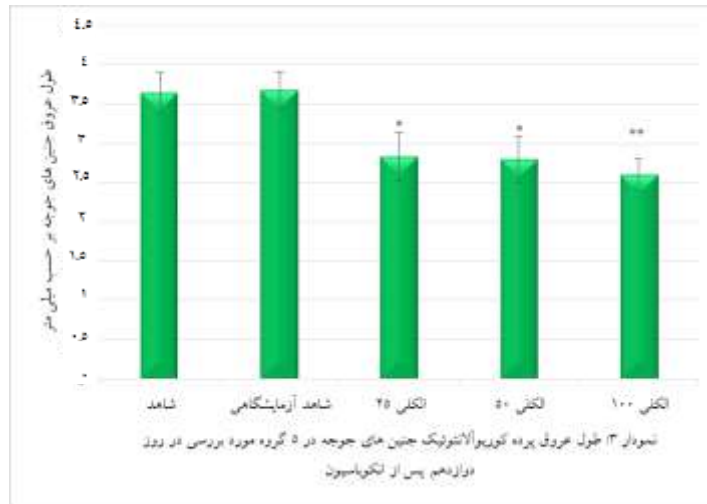مقدار اختلاف معناداری بدست آمده برای قد جنین‌های جوجه در هر سه گروه تجربی الکلی ۲۵ mg/kg، ۵۰ mg/kg و ۱۰۰ mg/kg نسبت به گروه شاهد آزمایشگاهی  $P=0$  به دست آمد.

همچنین وزن این جنین‌ها در گروه الکلی با دوز ۲۵ mg/kg و ۱۰۰ mg/kg ( $P=0$ ) را نشان داد (نمودار ۲).  
 ۵۰ در مقایسه با شاهد به ترتیب ( $P=0/004$  و  $P=0/005$ ) و در



اختلاف معنی‌داری بدست آمده برای وزن جنین‌های جوجه در گروه‌های تجربی الکلی ۲۵ mg/kg، ۵۰ mg/kg و ۱۰۰ mg/kg نسبت به گروه شاهد آزمایشگاهی به ترتیب  $P=0/004$ ،  $P=0/005$  و  $P=0$  به دست آمد.

نتایج نمودار شماره ۳ نشان داد، میانگین طول عروق پرده کوریوآلانتوتئیک جنین‌های جوجه در گروه‌های تجربی عصاره الکلی با دوز ۲۵ mg/kg و ۵۰ mg/kg به ترتیب اختلاف معنی‌داری  $P=0/06$  و  $P=0/043$  و در دوز ۱۰۰ mg/kg،  $P=0/008$  را نسبت به شاهد آزمایشگاهی داشته است.

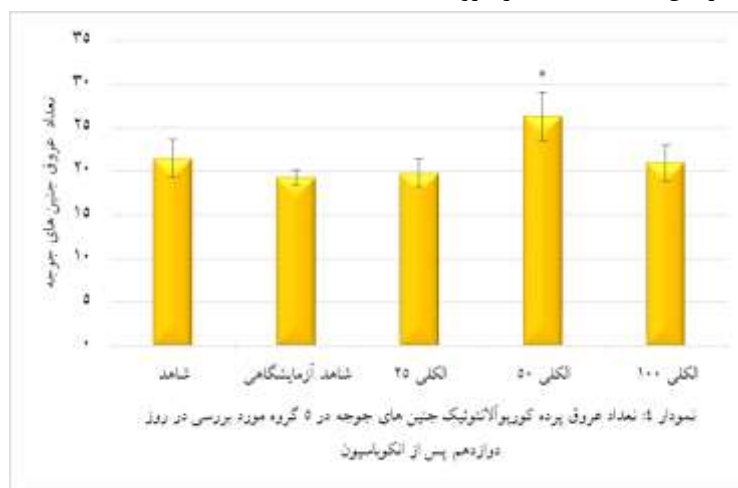


اختلاف معنی‌داری به دست آمده برای طول عروق پرده کوریوآنتوتیک جنین‌های جوجه در گروه‌های تجربی الکلی ۲۵ mg/kg، ۵۰ mg/kg و ۱۰۰ mg/kg نسبت به گروه شاهد آزمایشگاهی به ترتیب  $P=0/006$ ،  $P=0/043$  و  $P=0/008$  به دست آمد.

الکلی با دوز ۵۰ mg/kg ( $P<0/05$ ) این اختلاف معنی‌دار بود.

بر اساس نمودار شماره ۴، تعداد انشعابات عروقی پرده

کوریوآنتوتیک در تمامی گروه‌ها افزایش یافته اما فقط در گروه



اختلاف معنی‌داری به دست آمده برای تعداد عروق پرده کوریوآنتوتیک جنین‌های جوجه در گروه‌های تجربی الکلی ۲۵ mg/kg، ۵۰ mg/kg و ۱۰۰ mg/kg نسبت به گروه شاهد آزمایشگاهی به ترتیب  $P=0/082$ ،  $P=0/03$  و  $P=0/048$  به دست آمد.

### بحث

دوزهای ۲۵ mg/kg، ۵۰ و ۱۰۰ عصاره کاهش معنی‌داری در تمام گروه‌ها ایجاد کرده است. این نتیجه همسو با نتایج تحقیق گلشن ایرانپور و همکاران در سال ۲۰۱۱ می‌باشد. در آن تحقیق اثرات ترانوژنیک عصاره هیدروالکلی گیاه چای کوهی بر روی سیستم اسکلتی و رشد جنین‌های موش Balb/C بررسی شد و مشخص شد که عصاره این گیاه باعث اختلال در رشد و توقف تشکیل بخش داخلی استخوان آهیانه موش‌ها می‌شود (۱۳). بنابراین احتمالاً این عصاره باعث مهار مکانیسم‌های رشد استخوانی می‌شود.

در سال‌های اخیر پدیده آنژیوژنز و نقش مؤثر آن در تکثیر و تمایز سلولی در دوره جنینی و اندام‌زایی مورد توجه بسیار قرار گرفته است (۲). با توجه به ترکیبات آنتی‌آپوپتوزیس و آنتی‌اکسیدانی گیاه چای کوهی (۹)، در این تحقیق اثرات عصاره الکلی چای کوهی بر پدیده آنژیوژنز در پرده کوریوآنتوتیک جنین جوجه مورد بررسی قرار گرفت. نتایج حاصل از این مطالعه روی قد جنین‌های جوجه تحت تیمار با عصاره الکلی گیاه چای کوهی (نمودار ۱) نشان داد میانگین قد در

از طرفی آنالیز داده‌های مربوط به تعداد عروق (نمودار ۴) افزایش معنی‌داری را در تعداد عروق گروه تیمار شده با دوز ۵۰ mg/kg نشان می‌دهد که احتمالاً به علت وجود گلیکوزیدی بنام ایریدوئید در عصاره این گیاه است که در مطالعات پیشین اثرات آنژیوژنی این ماده تأیید شده است (۱۷). آنژیوژنز یا رگ‌زایی پدیده‌ای طبیعی در بدن بوده که در شرایط فیزیولوژیک می‌تواند به روندهای ترمیم و تکثیر سلول‌ها کمک نماید. سلول‌های آسیب دیده یک بافت جهت جایگزینی با سلول‌های سالم نیاز به مواد غذایی و اکسیژن کافی دارند که تنها توسط جریان خون مناسب تأمین می‌شود. بنابراین یک پدیده ترمیم خوب یک آنژیوژنز مناسب نیاز دارد که این دوز عصاره می‌تواند آن را تأمین نماید.

### نتیجه‌گیری

بر اساس اعتقادات و باورهای سنتی مردم، جهت برتری استفاده از گیاهان دارویی نسبت به داروهای شیمیایی، تلاش برای بررسی تأثیرات مطلوب و نامطلوب این گیاهان رو به افزایش است. این گیاه علاوه بر داشتن خواص فارماکولوژیکی متعدد، احتمالاً منجر به تأثیرات توکسیکی نیز خواهد شد.

با توجه به نتایج این مطالعه به نظر می‌رسد اثرات عصاره این گیاه وابسته به دوز بوده به گونه‌ای که در دوزهای پایین‌تر دارای اثرات پیشبرندگی برای آنژیوژنز بوده در حالیکه در دوزهای بالاتر اثرات آنتی‌آنژیوژنی آن ظاهر می‌شود.

### سپاسگزاری

بدین وسیله از کلیه عزیزان دانشکده علوم پایه دانشگاه آزاد اسلامی واحد مشهد که در جهت پیشبرد این تحقیق مساعدت نمودند؛ تشکر می‌نمایم.

نتایج این عصاره بر وزن جنین‌ها (نمودار ۲) نیز کاهش معنی‌داری را در تمام گروه‌ها نشان داد. در سال ۲۰۱۲، مطالعات جعفرزاده و همکاران نشان داد عصاره هیدروالکلی چای کوهی بر موش‌های کوچک آزمایشگاهی دارای خواص سقط‌آور می‌باشد و اثرات سقط‌زایی آن وابسته به دوز است که مکانیسم احتمالی آن بررسی نشده است (۱۴). مشخص شده که کاهش وزن جنین یک از علت‌های سقط می‌باشد. بر اساس شواهد موجود، یکی ترکیبات فعال چای کوهی ترپنوئید است. مطالعات انجام گرفته نشان داده است بخشی از فعالیت سیتوتوکسیسیته گیاه چای کوهی مربوط به ترپنوئید و به خصوص تری‌ترین‌های موجود در آن می‌باشد (۱۵).

در بدن فاکتورهایی به عنوان کلیدهای روشن و خاموش آنژیوژنز وجود دارند که برآیند این نیروها در هر زمان مشخص‌کننده وضعیت آنژیوژنز به سمت پیش برد یا مهار آن می‌باشد. در برخی موارد به طور غیرطبیعی فاکتورهای پیشبرنده آنژیوژنز در بدن افزایش غلظت یافته و یک آنژیوژنز پاتولوژیک را ایجاد می‌نمایند که نمونه آن اتفاقی است که در بافت‌های سرطانی می‌افتد. بافت‌های سرطانی برای تکثیر بی‌رویه خود نیازمند شبکه عروقی گسترده‌ای هستند که توسط آنژیوژنز ایجاد می‌شود. برای جلوگیری از پیشرفت سرطان مهار آنژیوژنز ضروری است. آنالیز داده‌های این مطالعه نشان می‌دهد که میانگین طول عروق در تمام گروه‌های تیمار نسبت به گروه شاهد و شاهد آزمایشگاهی کاهش معنی‌داری داشته است. بنابراین باعث کاهش آنژیوژنز شده است. این نتیجه هم‌راستا با نتایج سایر دانشمندان است مبنی بر اینکه گیاهان حاوی فلاونوئید باعث مهار آنژیوژنز می‌شوند (۱۶).

### References:

- 1- Mostafaie A, Mansouri K. *Angiogenesis and the models to study angiogenesis*. *Yakhteh Med J* 2010; 11(4): 374-81.
- 2- Salehi E, Amjadi FS, Khazaei M. *Angiogenesis in Health and Disease: Role of Vascular Endothelial Growth Factor (VEGF)*. *J Isfahan Med School* 2011; 29(132).



- 3- Hendrix MJ, Seftor EA, Seftor RE. *Vasculogenic Mimicry: Angiogenesis in Disguise?* New Frontiers in Angiogenesis: Springer; 2006. p. 97-109.
- 4- Hanahan D, Folkman J. *Patterns and emerging mechanisms of the angiogenic switch during tumorigenesis.* cell 1996; 86(3): 353-64.
- 5- Vargas A, Zeisser-Labouèbe M, Lange N, Gurny R, Delie F. *The chick embryo and its chorioallantoic membrane (CAM) for the in vivo evaluation of drug delivery systems.* Advanced drug delivery Rev 2007; 59(11): 1162-76.
- 6- Ribatti D. *The chick embryo chorioallantoic membrane as an in vivo assay to study antiangiogenesis.* Pharmaceuticals 2010; 3(3): 482-513.
- 7- Morteza-Semnani K, Akbarzadeh M, Changizi S. *Essential oils composition of Stachys byzantina, S. inflata, S. lavandulifolia and S. laxa from Iran.* Flavour fragrance J 2006; 21(2): 300-03.
- 8- Sajjadi M, Amiri H. *Chemical constituents of the essential oils of different stages of the growth of Stachys lavandulifolia Vahl. from Iran.* Pakistan journal of biological sciences: PJBS. 2007;10(16):2784-6.
- 9- Asadi M, Bahrami S. *The effect of Stachys Lavandulifolia Vahl. And Mespilus Germanica L. leaves hydroalcoholic extracts on Leishmania Major (MRHO/IR/75/ER) in vitro.* Jundishapur J Natural Pharmaceutical Products 2010; 5(1): 39-43.
- 10- Tehranipour M, Kehtarpour M, Javadmoosavi B, Mahdavi-Shahri N. *Evaluation of Cannabis sativa leaves aquatic extract effect on triple regions of hippocampus neuronal density in male rats.* J Shahrekord Uni Med Sci 2012; 14(1): 20-7.
- 11- Zafar Balanejad S, Parivar K, Baharara J, Mohseni Koochesfahani H. *The effect of rapamycin on angiogenesis in chick chorioalantoic membrane.* Arak Med Uni J 2009; 12(1): 73-80.
- 12- Ruggiero M, Bottaro DP, Liguri G, Gulisano M, Peruzzi B, Pacini S. *0.2 T magnetic field inhibits angiogenesis in chick embryo chorioallantoic membrane.* Bioelectromagnetics 2004; 25(5): 390-96.
- 13- Jafarzadeh L, Asgari A, Golshan-Iranpoor F, Kheiri S, Parvin N, Rafieian M, et al. *Abortifacient effects of Stachys lavandulifolia Vahl in mice.* J Shahrekord Uun Med Sci 2010; 11(4): 26-31.
- 14- Jafarzadeh L, Rafieian-Kopaei M, Ansari Samani R, Asgari A. *The effect of hydroalcoholic extract of Stachys lavandulifolia vahl on pregnant mice.* EXCLI J 2012; 11: 357-62.
- 15- Gohari AR, Hadjiakhoondi A, Sadat-Ebrahimi E, Saeidnia S, Shafiee A. *Cytotoxic terpenoids from Satureja macrantha CA Mey.* DARU J Pharmaceutical Sci 2005; 13(4): 177-81.
- 16- Sumi M, Tateishi N, Shibata H, Ohki T, Sata M. *Quercetin glucosides promote ischemia-induced angiogenesis, but do not promote tumor growth.* Life Sci 2013; 93(22): 814-19.
- 17- Yao R-Q, Zhang L, Wang W, Li L. *Cornel iridoid glycoside promotes neurogenesis and angiogenesis and improves neurological function after focal cerebral ischemia in rats.* Brain Res bulletin 2009; 79(1): 69-76.

## ***The Effect of Stachys Lavandulifolia Alcoholic Extract on Angiogenesis in Chorioallantoic Membrane of Ross Chicken Embryo***

**Attarian F(MSc)<sup>1</sup>, Zafar Balanejad S(PhD)<sup>2</sup>, Tehranipour M(PhD)\*<sup>3</sup>**

<sup>1,2,3</sup> Department of Biology, Mashhad Islamic Azad University, Iran

**Received:** 21 May 2015

**Accepted:** 18 Oct 2015

### ***Abstract***

**Introduction:** Angiogenesis is regarded as a complex activity required for physiological process as well as many pathological conditions as solid tumor progression and metastasis. *Stachys Lavandulifolia* of Lamiaceae family possesses antioxidant and anti-apoptosis effects. Therefore, this study aimed to investigate the effect of *Stachys Lavandulifolia* alcoholic extract on angiogenesis in chorioallantoic membrane of Ross chicken embryo.

**Methods:** In this experimental study, 30 Ross fertilized eggs were divided into 5 random groups consisting of: control, sham-exposed, treatment with 25, 50, 100 mg/kg doses of alcoholic extract. On the 2<sup>nd</sup> day of incubation, windows were opened for eggs under the sterile conditions. On the 8<sup>th</sup> day, a gelatine sponge with 1×4×4 diameter (Albumen and Agar solution in normal saline) was placed on chorioalantoic membrane (CAM) to which extract was added. On the 12<sup>th</sup> day, length and weight as well as chorioallantoic membrane (CAM) of embryos were photographed. Then, the number and length of vessels in a special area on the CAM were measured by Image J. The study results were analyzed by Minitab (16) via applying t-test and ANOVA.

**Results:** Length and weight mean of embryos as well as number and length of vessels in control and sham-exposed groups did not show any significant differences. Length and weight mean of embryos and vessels length in all treatment groups demonstrated a significant difference compared to the sham group. Moreover, mean of vessel number did not reveal any significant differences in dose of 50.

**Conclusion:** As the study findings indicated, the effect of this extract is dose dependent, so as it demonstrates pro angiogenesis in low doses and anti-angiogenesis effect in high doses.

**Keywords:** Angiogenesis; Chorioalantoic membrane; *Stachys lavandulifolia* alcoholic extract

#### ***This paper should be cited as:***

Attarian F, Zafar Balanejad S, Tehranipour M. *The effect of stachys lavandulifolia alcoholic extract on angiogenesis in chorioallantoic membrane of ross chicken embryo*. J Shahid Sadoughi Univ Med Sci 2016; 23(11): 1084-93.

**\*Corresponding author: Tel: 09155110370, Email: maryam\_tehranipour@mshdiau.ac.ir**