

بررسی اثر رزوراترول بر تغییرات بافتی قلب جنین به دنبال ایجاد پره اکلامپسی با L-name در موش صحرایی

حمداله دلاویز^۱، پوران داودی^۲، محمد شریف‌طالبیان‌پور^۳، پرستو راد^{۴*}، حسین صادقی^۵

چکیده

مقدمه: در این تحقیق اثر رزوراترول بر تغییرات بافتی قلب جنین و سطح سرمی آنزیم‌های آلانین آمینو ترانسفراز و آسپاراتات آمینو ترانسفراز موش‌های باردار متعاقب پره اکلامپسی، مورد بررسی قرار گرفت.

روش بررسی: در این مطالعه تجربی، ۳۶ سر موش صحرایی ماده باردار، نژاد اسپراگ-دالی به چهار گروه مساوی تقسیم شدند. به گروه‌های نرمال و L-name به ترتیب، آب مقطر و L-name با دوز ۷۰ میلی‌گرم بر کیلوگرم وزن بدن به شکل تزریق درون صفاقی داده شد. گروه‌های L-Res۱۰ و L-Res۲۰ علاوه بر L-name، به ترتیب رزوراترول با دوز ۱۰ و ۲۰ میلی‌گرم بر کیلوگرم وزن بدن دریافت کردند. تزریقات برای تمام گروه‌ها از روز ۹ تا ۲۰ بارداری ادامه داشت. در پایان تغییرات بافتی قلب و سطح سرمی آنزیم‌های آلانین آمینو ترانسفراز و آسپاراتات آمینو ترانسفراز موش‌های باردار در روز ۲۰ بارداری اندازه‌گیری گردید. داده‌ها، با آزمون آماری آنالیز واریانس یک‌طرفه و تست توکی تجزیه و تحلیل شدند.

نتایج: میانگین ضخامت دیواره چپ بطن در گروه L-Res۲۰ در قیاس با گروه L-name کاهش معنی‌داری نشان داد ($p < 0.05$). میانگین ضخامت اندوکارد و اپیکارد در گروه‌های دریافت‌کننده رزوراترول در قیاس با گروه L-name افزایش داشت که این اختلاف به لحاظ آماری معنی‌دار نبود. میانگین سطح سرمی آنزیم‌های آلانین آمینو ترانسفراز و آسپاراتات آمینو ترانسفراز در گروه‌ها، تغییر معنی‌داری نداشت.

نتیجه‌گیری: رزوراترول می‌تواند از بافت قلب جنین و سطح نرمال آنزیم‌های کبد در یک مدل موش پره اکلامپسی، حمایت کند.

واژه‌های کلیدی: رزوراترول، پره اکلامپسی، قلب، دوره جنینی، L-name، موش صحرایی

۱- دانشیار گروه آناتومی، دانشگاه علوم پزشکی یاسوج، یاسوج، ایران

۲- دانشجوی پزشکی، دانشگاه علوم پزشکی یاسوج، یاسوج، ایران

۳، ۵- دکترای فارماکولوژی، مرکز تحقیقات گیاهان دارویی، دانشکده پزشکی یاسوج، یاسوج، ایران

۴- فوق لیسانس مامایی، گروه پرستاری مامایی، دانشگاه علوم پزشکی یاسوج، یاسوج، ایران

* (نویسنده مسئول): تلفن: ۹۸۷۴۱۲۲۳۵۱۵۳+، پست الکترونیکی: parastou.rad@gmail.com

تاریخ پذیرش: ۱۳۹۴/۵/۱۵

تاریخ دریافت: ۱۳۹۴/۲/۲۹

مقدمه

بیماری‌های قلبی عروقی از شایع‌ترین اختلالات مادرزادی در نوزادان و همچنین یکی از علل اصلی مرگ و میر در سراسر جهان هستند (۱). افزایش فشار خون مادر در طی حاملگی ممکن است بر ساختار قلب و رگ‌های جنین، اثرگذار باشد. پره اکلامپسی یکی از بیماری‌های شایع در خانم‌های حامله، بعد از هفته ۲۰ حاملگی است که با علائمی مثل افزایش فشار خون و پروتئینوری مشخص شده و علت اصلی کاهش رشد جنین، تولد زودرس و مرگ مادر است (۲). پره اکلامپسی باعث انقباض عروق و در نتیجه افزایش فشار خون و کاهش جریان خون می‌شود. کاهش جریان خون، بر بسیاری از اندام‌ها نظیر کبد، کلیه‌ها و مغز تأثیر می‌گذارد. کاهش جریان خون رحم می‌تواند سبب مشکلاتی نظیر کاهش رشد جنین، کاهش مایع آمنیوتیک شود (۳).

هر چه پره اکلامپسی شدیدتر باشد و زودتر رخ دهد خطر آن برای مادر و جنین بیشتر است. زنانی که دچار پره اکلامپسی خفیف در نزدیکی زمان زایمان می‌شوند، با مراقبت‌های مناسب، خطری متوجه خودشان یا جنین نخواهد بود. ولی در موارد شدید، این بیماری می‌تواند قسمت‌های مختلف بدن را درگیر کرده و مشکلاتی جدی و حتی خطر مرگ را برای مادر و جنین به همراه داشته باشد. به همین دلیل در صورتی که پره اکلامپسی شدید بوده و یا بدتر شود برای بیمار ختم حاملگی به صورت زودرس در نظر گرفته می‌شود (۳). در این بیماری تولید رادیکال‌های آزاد و میزان استرس اکسیداتیو بیشتر می‌شود که این امر سبب اختلال عملکرد اندوتلیوم عروق و افزایش پاسخ سیستم ایمنی بدن و نیز افزایش فشار خون مادر می‌شود که می‌تواند منجر به عوارض قلبی و عروقی در جنین شود (۴).

بررسی‌ها نشان داده است که L-name با مهار سنتز نیتریک اکساید می‌تواند از آسیب و التهاب بافت کبد، جلوگیری کند و بر میزان فعالیت‌های آنزیم‌هایی کبدی موثر باشد (۵). آنزیم‌های آسپاراتات آمینو ترانسفراز Got: Glutamic Oxaloacetic Transaminase (AST or GOT) و آلانین آمینوترانسفراز Gpt: Glutamic Pyruvate Transaminase

(GPT or ALT) آنزیم‌های هستند که در زمان آسیب به سلول‌های کبد افزایش پیدا می‌کنند (۶). بررسی‌ها نشان می‌دهد که به دنبال مسمومیت‌ها و آسیب‌های وارده به بافت کبد L-name در مهار و کنترل التهاب سلول‌های کبدی موثر است (۵) و رزوراترول از تغییرات بیوشیمیایی و بافتی کبد جلوگیری می‌کند (۷).

داروهای موجود در درمان پره اکلامپسی دارای عوارضی هستند که در بعضی مواقع برای بیماران غیرقابل تحمل بوده و از طرفی این داروها بر تمام جنبه‌های بیماری تأثیرگذار نیستند، بنابراین نیاز به درمانی موثر با عوارض کمتر، ضروری به نظر می‌رسد. رزوراترول یک آنتی‌اکسیدان گیاهی و دارای خصوصیات ویژه‌ای مانند نفوذ خوب به درون سلول‌ها، مهار سمپاتیک و ضدفشار خون بالا می‌باشد (۸). رزوراترول نوعی ترکیب شیمیایی از دسته آنتی‌اکسیدان‌های موسوم به ترکیبات پلی‌فنولیک است. این ترکیب در انگورها، شاه توت، بادام، زغال اخته و تمشک یافت می‌شود و ترکیبی سالم و دارای حداقل اثرات جانبی است (۹).

تحقیقات آزمایشگاهی انجام شده نشان داده است که این ترکیب دارای فعالیت شدید آنتی‌اکسیدانی بوده و عروق را در مقابل آترواسکلروز حمایت می‌کند و توانایی و تعدیل آپولیپوپروتئین‌های کبدی، سنتزلیپید، مهار تجمع پلاکتی و تولید ایکوزانوئیدها توسط پلاکت‌ها و نوتروفیل‌های انسانی را دارا می‌باشد. همچنین رزوراترول می‌تواند بدن را در مقابل عوارض حاصل از داروهای شیمی‌درمانی در افراد مبتلا به سرطان‌ها حمایت کند (۱۱، ۱۰). از آنجا که ابتلای طولانی‌مدت مادران باردار به عارضه پره اکلامپسی خطر نواقص عصبی، وزن کم و بیماری‌های قلبی و عروقی را افزایش می‌دهد (۱۲)، بنابراین در دوران بارداری رزوراترول با افزایش گردش خون رحمی در جلوگیری از عقب‌ماندگی رشد داخل رحمی و افزایش وزن جنین، موثر است (۱۲). به علاوه رزوراترول می‌تواند با افزایش میزان NO از طریق افزایش سنتز آن توسط سلول‌های اندوتلیال و با کاهش میزان استرس اکسیداتیو و

استفاده از کیت‌های تجاری (شرکت پارس آزمون) بر روی سرم موش‌های باردار انجام گردید و سپس با شکافتن جدار قدامی شکم، جنین‌ها از لوله رحمی تخلیه شد. قلب جنین‌ها خارج شده و پس از ثبوت در محلول فرمالین ۱۰٪ با استفاده از میکروسکوپ روتاتوری برش‌هایی به ضخامت ۵ میکرومتر از قلب جنین‌ها تهیه و با هماتوکسیلین-ئوزین رنگ‌آمیزی شدند. در مطالعات بافت‌شناسی، به‌منظور اندازه‌گیری ضخامت اندوکارد، میوکارد، اپیکارد، تعداد و قطر خارجی شریان‌ها در بطن چپ، ۴ برش از هر جنین (از هر موش یک جنین و از هر گروه ۳۶ برش به ضخامت ۵ میکرومتر استفاده گردید. با استفاده از سیستم تصویری اولیسیا (Olysia) در هر مقطع، ۵ ناحیه متفاوت انتخاب و ضخامت اندوکارد، میوکارد و اپیکارد بطن چپ، اندازه‌گیری و ثبت شد. برای اندازه‌گیری تعداد و قطر خارجی شریان‌ها در بطن چپ در هر مقطع ۵ ناحیه به میزان ۱۰۰ میکرومتر مربع انتخاب و در زیر میکروسکوپ اولیمپوس BX51 و با استفاده از سیستم تصویری اولیسیا (Olysia) اندازه‌گیری و ثبت گردیدند.

برای تجزیه و تحلیل آماری، داده‌های جمع‌آوری شده با نرم‌افزار SPSS مورد بررسی قرار گرفتند و از روش آماری آنالیز واریانس یک‌طرفه و آزمون تعقیبی توکی استفاده گردید. تمامی داده‌ها به صورت $\text{Mean} \pm \text{SD}$ بیان شد و به لحاظ آماری سطح معنی‌دار $p < 0.05$ در نظر گرفته شد.

نتایج

جدول شماره ۱ نشان می‌دهد که میانگین ضخامت دیواره بطن چپ در قلب موش‌های نرمال، به‌طور معنی‌داری کمتر از گروه L-name بود ($p < 0.01$). میانگین ضخامت دیواره بطن چپ در گروه دریافت‌کننده رزوراترول ۲۰ میلی‌گرم بر گیلوگرم وزن بدن در قیاس با گروه L-name کاهش معنی‌داری نشان داد ($p < 0.05$). هر چند که میانگین ضخامت دیواره بطن چپ در گروه دریافت‌کننده رزوراترول ۱۰ میلی‌گرم بر گیلوگرم وزن بدن در قیاس با گروه L-name کاهش نشان داد ولی این اختلاف معنی‌دار نبود (جدول شماره ۱).

بهبود اکسیداتیو میتوکندری در بهبود صدمات ناشی از ایسکمی، موثر باشد (۱۳).

بنابراین با توجه به اینکه پره اکلامپسی یکی از بیماری‌های شایع در دروران بارداری بوده و درمان مشخصی برای آن وجود ندارد و با توجه به ویژگی‌های مفید و موثر رزوراترول، در این پژوهش، اثرات این ماده بر میزان لیپیدپراکسیداسیون و ساختار بافت قلب جنین به‌دنبال ایجاد پره اکلامپسی در موش صحرایی، مورد بررسی قرار گرفت.

روش بررسی

تعداد ۳۶ سر موش صحرایی ماده باردار نژاد اسپراگ-دالی در محدوده وزنی ۲۵۰-۲۰۰ گرم انتخاب و به‌طور تصادفی به چهار گروه مساوی ۹ تایی، تقسیم شدند. همه آزمایشات و عمل‌های انجام شده بر اساس قوانین مجمع عمومی حمایت از حیوانات که مصوب دانشگاه علوم پزشکی یاسوج بود، انجام شد (کد اخلاقی: ۹۱۰۱۱۰۲۰). جهت باردار شدن رت‌ها، یک جفت رت نر و ماده در ساعت ۸ شب در کنار هم در یک قفس قرار گرفتند. صبح روز بعد، با مشاهده پلاک واژینال روز صفر حاملگی برای هر رت، ثبت گردید. برای ایجاد مدل تجربی پره اکلامپسی از الکسیس بیوکمی‌کال آمریکا، L-name با دوز ۷۰ میلی‌گرم بر گیلوگرم وزن بدن به‌صورت تزریق داخل صفاقی، استفاده شد (۱۴). به گروه نرمال و گروه L-name به‌ترتیب آب مقطر و L-name ۷۰ میلی‌گرم بر گیلوگرم وزن بدن به‌طور روزانه از روز ۹ تا ۲۰ حاملگی، به شکل تزریق درون صفاقی داده شد. براساس مطالعات انجام شده به گروه‌های L-res ۱۰ و L-res ۲۰ علاوه بر L-name، به ترتیب رزوراترول (سیگما) با دوز ۱۰ و ۲۰ میلی‌گرم بر گیلوگرم وزن بدن از روز ۹ تا ۲۰ حاملگی، به شکل تزریق درون صفاقی داده شد (۷). در روز بیستم، موش‌ها با استفاده از دوز مضاعف کتامین و زایلوزین بیهوش شدند و خونگیری به‌طور مستقیم از قلب موش‌ها انجام گردید. پس از تفکیک سرم با استفاده از دستگاه سانتریفوژ، اندازه‌گیری آنزیم‌های آسپارات آمینو ترانسفراز GOT: Glutamic oxaloacetic transaminase و آلانین آمینوترانسفراز GPT: Glutamic pyruvate transaminase با

جدول ۱: میانگین ضخامت میوکارد، اندوکارد، اپیکارد و تعداد و قطر خارجی عروق میوکارد بطن چپ در گروه‌های مختلف

گروه‌ها	ضخامت میوکارد بطن (mm)	ضخامت اندوکارد بطن (μm)	ضخامت اپیکارد بطن (μm)	تعداد شریان‌ها در ضخامت میوکارد	قطر خارجی شریان‌ها در ضخامت میوکارد (μm)
نرمال	۰/۷۵۰±۰/۳۱*	۲۰/۱±۰/۱۴	۲۹/۷±۳/۰۱	۷/۰۴±/۰۶	۵۸/۰۷±۱۱/۱
L-name	۰/۹۷۲±/۰۲۶	۱۹/۹±/۳	۲۷/۶±۲	۷/۲±/۰۴	۸۱/۰۲±۱۷/۳
L-Res10	۰/۸۰۱±/۰۲۳	۱۹/۸±/۶	۲۸/۰۴±۱/۴	۷/۰۱±/۰۱	۷۰/۰۹±۸/۰۴
L-Res20	۰/۷۸۵±/۰۱۷ [‡]	۲۰±/۱۱	۲۸/۸±۲/۳	۷/۰۵±/۰۴	۶۹/۰۶±۱۰/۵ [‡]

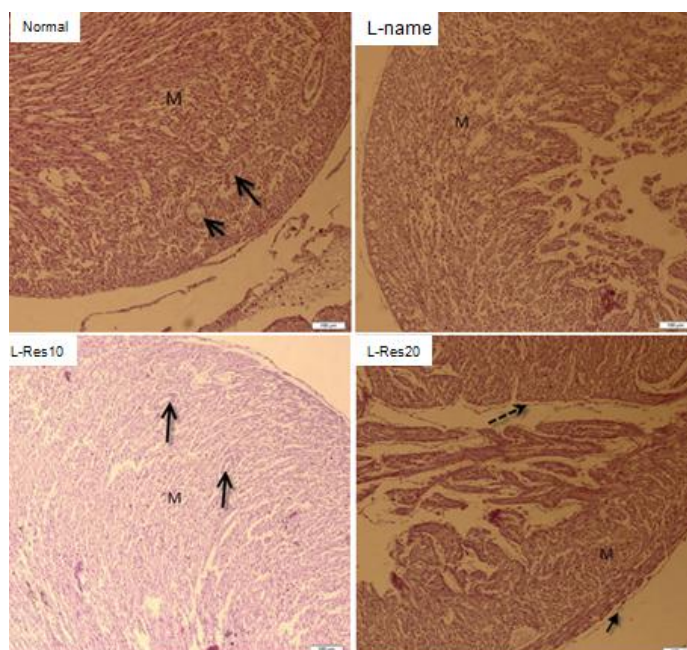
مقادیر نشان‌دهنده میانگین±خطای معیار در گروه‌های مورد مطالعه (n=8)

*معنی‌دار بودن گروه نرمال در مقایسه با گروه L-name, (p<۰/۰۱)

[‡]معنی‌دار بودن گروه L-Res20 در مقایسه با گروه L-name, (p<۰/۰۵)

رزوراترول به‌طور معنی‌داری نسبت به گروه L-name کمتر بود (p<۰/۰۱). در گروه نرمال لایه میانی قلب، ضخیم و به شکل تکامل‌یافته و شریان‌ها بیشتر به‌صورت حلقوی دیده شدند و لایه میانی و داخلی آنها قابل تمایز از همدیگر بود. در گروه L-name فیبرهای ماهیچه قلبی پیوستگی کمتری را نشان داد. فیبرهای عضلانی در گروه L-res10 آرایش منظم‌تری داشتند و در گروه L-res20 لایه اندوکاردیوم و اپی‌کاردیوم از لایه میوکارد مشخص‌تر بود (شکل ۱).

میانگین ضخامت اندوکارد و اپیکارد در گروه‌های دریافت‌کننده رزوراترول در قیاس با گروه L-name افزایش نشان داد که این اختلاف به لحاظ آماری معنی‌دار نبود. میانگین افزایش ضخامت اندوکارد و اپیکارد در گروه نرمال بیش از گروه‌های دیگر بود، اما تفاوت آماری معنی‌داری بین گروه‌های درمانی دیده نشد. اختلاف آماری معنی‌داری بین میانگین تعداد عروق در ضخامت میوکارد بطن چپ در بین گروه‌های مختلف مشاهده نشد، اما میانگین ضخامت قطر خارجی عروق میوکارد دیواره بطن چپ در گروه دریافت‌کننده



شکل ۱: مقاطع بافتی به ضخامت ۵μm از قلب جنین موش‌های ۲۰ روزه در گروه‌های مختلف تحت درمان، شریان‌ها (فلاش پیوسته) در ضخامت لایه ماهیچه‌ای (M) دیده می‌شوند. در تصویر مربوطه به گروه L-res20، اندومتریوم (فلاش ناپیوسته) و اپی‌متریوم (فلاش پیوسته) مشاهده می‌گردد (رنگ‌آمیزی هماتوکسیلین وائوزین، بزرگ‌نمایی ۱۰x). (Scale bar: 100μm)

داشت ($p < 0.01$). تفاوت معنی‌داری در میانگین وزن قلب جنین‌ها، و آنزیم‌های SGOT و SGPT سرم موش‌های باردار در بین گروه‌های مورد مطالعه دیده نشد (جدول شماره ۲).

جدول شماره ۲ نشان می‌دهد که میانگین وزن موش‌های باردار که روزراترول ۱۰ و ۲۰ میلی‌گرم را دریافت کرده بودند به‌طور معنی‌داری در قیاس با گروه L-name افزایش

جدول ۲: میانگین وزن موش‌های باردار، وزن قلب جنین، SGOT و SGPT سرم در گروه‌های مورد مطالعه

گروه‌ها	وزن موش‌های باردار در روز ۲۰ حاملگی (گرم)	تعداد جنین‌ها	وزن قلب جنین‌های ۲۰ روزه (گرم)	SGPT (U/L) موش‌های باردار	SGOT (U/L) موش‌های باردار
نرمال	۳۸۱/۲ ± ۲۱/۲۳	n=۷۱	۰/۱۹ ± ۰/۰۸	۱۲۸/۷۲ ± ۱۹/۱	۳۹/۳۲ ± ۴/۲
L-name	۳۰۵/۵ ± ۱۶/۱۴*	n=۶۹	۰/۱۷ ± ۰/۰۳	۱۴۱/۹۳ ± ۱۷/۲	۴۶/۶۲ ± ۷/۵۶
L-Res10	۳۴۱/۴ ± ۲۱/۱۱	n=۷۳	۰/۱۸ ± ۰/۰۵	۱۳۱/۵۴ ± ۱۱/۸	۴۱/۲۵ ± ۸/۰۵
L-Res20	۳۵۸/۹ ± ۱۲/۱۷	n=۷۰	۰/۱۷ ± ۰/۰۷	۱۳۸/۹۳ ± ۱۴/۶	۴۰/۱۹ ± ۹/۱۱

مقادیر نشان‌دهنده میانگین ± خطای معیار

* معنی‌دار بودن گروه L-name در مقایسه با گروه نرمال، گروه L-res10 و L-Res20 ($p < 0.01$).

بحث

مجدد خون‌رسانی در موش صحرایی L-name با تعدیل میزان نیتریک اکساید آسیب‌های سلول‌های کبدی را کاهش داده است (۱۸). به‌علاوه مصرف الکل باعث افزایش میزان غلظت نیتریک اکساید در کبد و پلاسما می‌شود که باعث آسیب به سلول‌های کبدی، سیروز و ایجاد بیماری مزمن کبدی شده (۶) و L-name با کاهش میزان نیتریک اکساید آسیب سلول‌های کبدی ناشی از الکل را کاهش داده است (۱۸). روزراترول به‌دلیل داشتن ویژگی‌های آنتی‌اکسیدانی دارای اثرات ضد هیپرلیپیدمی است و به‌طور معنی‌داری فعالیت آنزیم‌های کبدی را کاهش می‌دهد (۱۹). به‌علاوه بررسی‌ها نشان می‌دهد که روزراترول آسیب کبدی ناشی از متوترکسات را کاهش می‌دهد و می‌توان از ظرفیت‌های آن به‌عنوان یک درمان در کاهش عوارض جانبی شیمی‌درمانی استفاده کرد (۲۰).

نتایج این بررسی تاییدکننده نتایج مطالعه Rajeshwari و همکارش است. در این پژوهش نشان داده شده که با مهار سنتز نیتریک اکساید توسط L-name و انقباض عروق، میزان فشار خون افزایش پیدا می‌کند که این روند سبب افزایش رادیکال‌های آزاد می‌شود (۲۱). افزایش استرس اکسیداتیو، نقش کلیدی در افزایش آسیب به بیمارهای قلبی-عروقی دارد (۲۱). با مهار سنتز نیتریک اکساید، میزان ترشح پروستاگلاندین توسط

نتایج این بررسی نشان داد که تزریق L-name در دوره بارداری باعث تغییرات بافتی قلب، مانند افزایش ضخامت میوکارد و افزایش قطر عروق میوکارد در مقایسه با گروه سالم، شده است. در این راستا بررسی‌های انجام شده نشان می‌دهد که تزریق L-name به میزان ۵۰ میلی‌گرم برگیلوگرم وزن بدن در موش‌های صحرایی، باعث افزایش فشار خون سیستولیک، کاهش ضربان قلب و افزایش میزان کلاژن نوع I و II همراه با تغییرات آسیبی به بافت قلب، می‌شود (۱۵). افزایش فشار خون به‌دنبال تزریق L-name باعث ایجاد بیماری‌های قلبی و کلیوی می‌گردد (۱۶). افزایش قطر عروق در این بررسی قابل مقایسه با مطالعات مشابهی است که نشان داده است که L-name با مهار سنتز نیتریک اکساید سبب افزایش مهاجرت ماکروفاژها در محیط اطراف عروق می‌شوند (۱۷). افزایش مهاجرت لکوسیت‌ها، ماکروفاژها و مولکول‌های بین سلولی با تغییرات ساختاری و پلاستیسیته دیواره عروق همراه است (۱۷).

در این تحقیق، هر چند که فعالیت آنزیم‌های کبدی در گروه L-name در قیاس با دیگر گروه‌ها اندکی افزایش داشت ولی یافته‌های آماری نشان داد که تفاوت آماری بین گروه‌های درمانی وجود ندارد. این نتایج می‌تواند در راستای مطالعاتی باشد که نشان می‌دهد، به‌دنبال ایجاد ایسکمی و برقراری

تغییرات بافتی قلب جنین مؤثر بوده و می‌توان آن را به‌عنوان یک ترکیب محافظت‌کننده در صورت وجود فشار خون بالا در دوران بارداری استفاده کرد.

به‌نظر می‌رسد نقش حفاظتی رزوراترول در بیماری‌های قلبی عروقی به‌دلیل توانایی آن در تولید NO توسط اندوتلیوم بوده که باعث انبساط عروقی شده و از انقباض عروق جلوگیری می‌کند (۲۵). رزوراترول را در ابتدا برای درمان سرطان مورد استفاده قرار می‌دادند و پس از آن در بیماری‌های قلبی-عروقی نظیر آترواسکلروتیک، فشار خون بالا، نارسایی قلبی، چاقی و افزایش وزن مورد استفاده قرار می‌گیرد (۲۸-۲۶).

Hang و همکاران اثرات حفاظتی رزوراترول را در برابر ایسکمی در مدل موش صحرایی مورد مطالعه قرار دادند و شریان کرونر چپ را برای ۳ تا ۵ دقیقه بستند و موش‌ها برای ۳۰ دقیقه تحت نظر گرفته شدند و شدت ایسکمی، آریتمی و مرگ و میر در آنها مقایسه شد. نتایج مطالعه Li و همکاران نشان داد که رزوراترول یک ماده مؤثر ضدآریتمی و همچنین محافظتی برای قلب در برابر ایسکمی است که به‌دلیل خاصیت رزوراترول در تولید NO است (۲۳). بررسی‌های مشابه نیز نشان داده است که تزریق طولانی مدت رزوراترول به میزان ۱۸ میلی‌گرم بر گیلوگرم وزن بدن و به مدت ۸ هفته در موش‌های صحرایی مبتلا به فشار خون بر میزان زنده‌ماندن و بهبود عملکرد بافت میوکارد قلب مؤثر بوده و در گروهی که که رزوراترول را دریافت کرده بودند میزان اکساید سنتاز نوع اندوتلیالی (eNOS) که اتساع عروق را در وضعیت نرمال نگهداری می‌کند، افزایش پیدا کرده بود (۳۰). مطالعاتی وجود دارد که نشان می‌دهد در روند پره اکلامپسی به دنبال کاهش میزان NO و کاهش گردش خون جفتی-جنینی، کاهش وزن و عقب‌ماندگی رشد داخل رحمی اتفاق می‌افتد (۳۱). در این بررسی افزایش وزن در گروه‌هایی که رزوراترول را دریافت کرده بودند در قیاس با گروه L-name می‌تواند به دلیل بهبود گردش خون و متابولیسم باشد. در تایید این مطالب، بررسی‌ها نشان می‌دهد که رزوراترول به‌طور غیرمستقیم با شل کردن عروق و افزایش گردش خون باعث بهبود متابولیسم بافت میوکارد به

سلول‌های اندوتلیال افزایش می‌یابد که سبب انقباض عروق شده و در کاهش خون‌رسانی و ایسکمی میوکارد مؤثر است و به دنبال آن هیپرتروفی سلول‌های ماهیچه‌ای قلب و امکان مرگ آنها وجود دارد (۲۲). در این بررسی در گروه L-name افزایش قطر عروق میوکارد نسبت به گروه‌های دیگر وجود داشت در حالیکه در گروه‌هایی که L-name با رزوراترول ۲۰ یا ۱۰ میلی‌گرم بر کیلوگرم وزن بدن دریافت کرده بودند رزوراترول توانست اثرات محافظتی در برابر تغییرات بافت قلب داشته باشد. مطالعات بافتی نشان داد که قطر بافت میوکارد در گروه‌های دریافت‌کننده رزوراترول نسبت به گروه سالم تغییر چندانی نداشته است در حالی‌که در گروه L-name افزایش قطر میوکارد و افزایش قطر عروق وجود داشت. این نتایج در راستای مطالعاتی است که نشان می‌دهد رزوراترول با تنظیم میزان کلسیم، ساختار بافتی قلب را در مقابل هیپرتروفی حمایت می‌کند (۲۳). نتایج مشابه در مطالعات تجربی نشان داده است که به دنبال انسداد آئورت و افزایش فشار خون، ضخامت دیواره قلب و عروق افزایش پیدا کرده بود که به دنبال درمان طولانی‌مدت با رزوراترول عملکرد سیستولیک قلب بهتر شده و از هیپرتروفی بیش‌ازحد بطن چپ جلوگیری کرده بود (۲۴). رزوراترول دارای اثرات ضدالتهابی و مهارکننده سلول‌های سرطانی بوده و در کاهش انقباض عروق مؤثر است. به‌علاوه رزوراترول با فعال کردن کانال‌های پتاسیمی و کاهش میزان کلسیم در انبساط عروق مشارکت دارد (۲۳، ۱۰).

نتایج مشابه حاکی از آن است که استفاده از رزوراترول به میزان ۲/۵ تا ۱۰ میلی‌گرم بر گیلوگرم وزن بدن به‌طور معنی‌داری میزان مالون دی‌الدهید را در بافت‌های عصبی و قلبی کاهش داده است و با کاهش چربی‌های با دانسیته کم، از قلب در مقابل بیماری‌ها حمایت و از تغییرات ساختاری آن جلوگیری کرده است (۸). مطالعات متعددی در مورد اثرات مفید رزوراترول بر روی بیماری‌های قلبی و عروقی با فشار خون بالا در افراد بالغ انجام شده است، اما بررسی چندانی در ارتباط با اثرات حفاظتی آن بر قلب جنین انجام نشده است که در این تحقیق مشخص شد رزوراترول به‌عنوان یک آنتی‌اکسیدان در جلوگیری از

رزوراترول بر روی گردش خون جنین در زمان بارداری انجام گردد تا زمینه ممکن برای کاربردهای بالینی و درمانی آن در دوران بارداری برای درمان بیماری‌های قلبی-عروقی فراهم گردد.

سپاسگزاری

این مطالعه حاصل طرح تحقیقاتی مصوب معاونت پژوهشی دانشگاه علوم پزشکی یاسوج بود. بر خود لازم می‌دانیم از مرکز تحقیقات سلولی و مولکولی دانشگاه علوم پزشکی یاسوج که در انجام هر چه بهتر این طرح ما را یاری رساندند کمال تقدیر و تشکر را بنماییم.

دلیل افزایش مصرف اکسیژن در قلب و عروق محیطی می‌شود (۳۲،۳۳). بررسی‌ها نشان می‌دهد که رزوراترول اثرات جانبی خاصی ندارد بنابراین می‌توان اثرات این ترکیب را در دراز مدت بر تغییرات بافتی عروق قلب و کبد بررسی کرد.

نتیجه‌گیری

رزوراترول می‌تواند با کنترل مناسب فعالیت آنزیم‌های کبدی و بهبود گردش خون جفتی-جنینی، قلب جنین را در برابر بیماری‌هایی مانند افزایش فشار خون حمایت کرده و از هیپرتروفی و افزایش ضخامت میوکارد جلوگیری کند. پیشنهاد می‌شود بررسی‌های بیشتری در خصوص مکانیسم تاثیر

References:

- 1- Mozaffarian D, Benjamin EJ, Go AS, Arnett DK, Blaha MJ, Cushman M, et al. *Heart disease and stroke statistics-2015 update: a report from the American Heart Association*. Circulation 2015; 131(4): 29-322.
- 2- Skjaerven R, DeRoo L, Klungsoyr K, Morken NH, Rich-Edwards J, Wilcox AJ. *Preeclampsia and maternal mortality, the importance of size of the fetus*. Pregnancy Hypertens 2015; 5(1): 41-51.
- 3- De Souza Rugolo LM, Bentlin MR, Trindade CP. *Preeclampsia: Effect on the Fetus and Newborn*. NeoReviews 2011; 12(4): 198-206.
- 4- Sayyed A, Sontakke A. *Study of lipid peroxidation and antioxidant status in preeclampsia*. J Krishna Institute Med Sci Uni 2013; 2(2): 69-76.
- 5- Lentsch AB, Edwards MJ, Sims DE, Miller FN. *Nv-nitro-L-arginine methyl ester inhibits inflammatory liver injury induced by interleukin-2*. J Leukocyte Biology 1998; 63(1): 22-30.
- 6- Uzun H, Simsek G, Aydin S, Unal E, Karter Y, Yelmen NK, et al. *Potential effects of L-NAME on alcohol-induced oxidative stress*. World J Gastroenterol 2005; 11(4):600-04.
- 7- Dudka J, Gieroba R, Korga A, Burdan F, Matysiak W, Jodlowska-Jedrych B, et al. *Different Effects of Resveratrol on Dose-Related Doxorubicin-Induced Heart and Liver Toxicity*. Evidence-Based Complementary Alternative Med 2012; 2012: 1-10.
- 8- Das S, Fraga CG, Das DK. *Cardioprotective effect of resveratrol via HO-1 expression involves p38 map kinase and PI-3-kinase signaling, but does not involve NFkappaB*. Free Radic Res 2006; 40(10): 1066-75.
- 9- Brown VA, Patel KR, Viskaduraki M, Crowell JA, Perloff M, Booth T, et al. *Repeat dose study of the cancer chemopreventive agent resveratrol in healthy volunteers: safety, pharmacokinetics, and effect on the insulin-like growth factor axis*. Cancer Res 2010; 70(22): 9003-11.

- 10- Aggarwal BB, Bhardwaj A, Aggarwal RS, Seeram NP, Shishodia S, Takada Y. *Role of resveratrol in prevention and therapy of cancer: preclinical and clinical studies*. Anticancer Res 2004; 24(5A): 2783–840.
- 11- Manna KS, Mukhopadhyay A, Aggarwal BB. *Resveratrol suppresses TNF-induced activation of nuclear transcription factors NF- κ B, activator protein-1, and apoptosis: potential role of reactive oxygen intermediates and lipid peroxidation*. J Immunol 2000; 164(12): 6509-19.
- 12- Poudel R, Stanley JL, Rueda-Clausen CF, Andersson IJ, Sibley CP, Davidge ST, et al. (2013) *Effects of Resveratrol in Pregnancy Using Murine Models with Reduced Blood Supply to the Uterus*. PLoS ONE 2013; 8(5): 492-502.
- 13- Leifert WR, Abeywardena MY. *Grape seed and red wine polyphenol extracts inhibit cellular cholesterol uptake, cell proliferation, and 5-lipoxygenase activity*. Nutrition Res 2008; 28(12): 842–50.
- 14- Souza CO, Peraçoli MTS, Weel IC, Bannwart CF, Romão M, Nakaira-Takahagi E, et al. *Hepatoprotective and anti-inflammatory effects of silibinin on experimental preeclampsia induced by L-NAME in rats*. Life Sci 2012; 91(5): 159-65.
- 15- El-Nezhawy A, Maghrabi IA, Mohamed KM, Omar HA. *Cymbopogon proximus Extract Decreases L-NAME-Induced Hypertension in Rats*. Int J Pharm Sci Rev Res 2014; 27(1): 66-9.
- 16- Paulis L, Zicha J, Kunes J, Hojna S, Behuliak M, Celec P, et al. *Regression of L-NAME-induced hypertension: the role of nitric oxide and endothelium-derived constricting factor*. Hypertens res: offic J Japan Society Hypertens 2008; 31(4): 793-803
- 17- Gonzalez W, Fontaine V, Pueyo ME, Laquay N, Messika- Zeitoun D, Philippe M, et al. *Molecular plasticity of vascular wall during NG-nitro-L-arginine methyl ester-induced hypertension: modulation of proinflammatory signals*. Hypertens 2000; 36(1): 103–09.
- 18- Lucas ML, Rhoden CR, Rhoden EL, Zettler CG, de Mattos AA. *Effects of L-arginine and L-NAME on ischemia-reperfusion in rat liver*. Acta Cir Bras 2015; 30(5): 345-52.
- 19- Zhu L, Luo X, Jin z. *Effect of Resveratrol on Serum and Liver Lipid Profile and Antioxidant Activity in Hyperlipidemia Rats*. Asian-Australasian Journal of Animal Sci 2008; 21(6): 890-95.
- 20- Tunali-Akbay T, Sehirli O, Ercan F, Sener G. *Resveratrol Protects Against Methotrexate-Induced Hepatic Injury in Rat*. J Pharm Pharmaceut Sci 2010; 13(2) 303–10.
- 21- Rajeshwari T, Raja B. *Antioxidant and Free radical Scavenging Effect of D-carvone in Hypertensive Rats In Vivo and In Vitro study*. Inte Letters Natural Sci 2015; 35: 6-12.
- 22- Zhao Y, Bell D, Smith LR, Zhao L, Devine AB, McHenry EM, et al. *Differential expression of components of the cardiomyocyte adrenomedullin/intermedin receptor system following blood pressure reduction in nitric oxide-deficient hypertension*. J Pharmacol Exp Ther 2006; 316(3): 1269–81.

- 23- Li HF, Chen SA, Wu SN. *Evidence for the stimulatory effect of resveratrol on Ca(2+)- activated K+ current in vascular endothelial cells.* Cardiovasc Res 2000; 45(4): 1035-45.
- 24- Conrad CH, Brooks WW, Hayes JA, Sen S, Robinson KG, Bing OH. *Myocardial fibrosis and stiffness with hypertrophy and heart failure in the spontaneously hypertensive rat.* Circulation 1995; 91(1): 161-70.
- 25- Cheng PW, Ho WY, Su YT, Lu PJ, Chen BZ, Cheng WH, et al. *Resveratrol decreases fructose-induced oxidative stress, mediated by NADPH oxidase via an AMPK-dependent mechanism.* Br J Pharmacol 2014; 171(11): 2739-50.
- 26- Akar F, Pektas MB, Tufan C, Soylemez S, Sepici A, Ulus AT, et al. *Resveratrol shows vasoprotective effect reducing oxidative stress without affecting metabolic disturbances in insulin-dependent diabetes of rabbits.* Cardiovasc Drugs Ther 2011; 25(2): 119-31.
- 27- Soylemez S, Sepici A, Akar F. *Resveratrol supplementation gender independently improves endothelial reactivity and suppresses superoxide production in healthy rats.* Cardiovasc Drugs Ther 2009; 23(6): 449-58.
- 28- Palsamy P, Subramanian S. *Ameliorative potential of resveratrol on proinflammatory cytokines, hyperglycemia mediated oxidative stress, and pancreatic beta-cell dysfunction in streptozotocin-nicotinamide-induced diabetic rats.* J Cell Physiol 2010; 224(2): 423-32.
- 29- Hung LM, Chen JK, Huang SS, Lee RS, Su MJ. *Cardioprotective effect of resveratrol, a natural antioxidant derived from grapes.* Cardiovascular Res 2000; 47(3): 549-55.
- 30- Rimbaud S, Ruiz M, Piquereau J, Mateo P, Fortin D, Veksler V, et al. *Resveratrol Improves Survival, Hemodynamics and Energetics in a Rat Model of Hypertension Leading to Heart Failure.* PLoS ONE 2011; 6(10): e26391.
- 31- Gouge RC, Marshburn P, Gordon BE, Nunley W, Huet-Hudson YM. *Nitric oxide as a regulator of embryonic development.* Biol Reprod 1998; 58(4): 875-79.
- 32- de Oliveira JC, Antonietto CRK, Scalabrini AC, Marinho TS, Pernomian L, Corrêa JWN, et al. *Antioxidant protective effects of the resveratrol on the cardiac and vascular tissues from renal hypertensive rats.* Open J Med Chem 2012; 2: 61-71.
- 33- Naderali EK, Doyle PJ, Williams G. *Resveratrol induces vasorelaxation of mesenteric and uterine arteries from female guinea-pigs.* Clin Sci (Lond) 2000; 98: 537-43.

The Effect of Resveratrol on Fetal Heart Tissue Changes after Preeclampsia Induced by L-name in Rats

*Delaviz Hamdollah(PhD)¹, Davoudi Pouran(MD.Student)², Sharif Talebian Pour Mohammad(PhD)³
Rad Parastoo (MSc)^{*4}, Sadeghi Hossein (PhD)⁵*

¹ Cellular and Molecular Research Center, Yasuj University of Medical Sciences, Yasuj, Iran

² Department of Medicin, Yasuj University of Medical Sciences, Yasuj, Iran

^{3,5} Herbal Medicine Center, Yasuj University of Medical Sciences, Yasuj, Iran

⁴ Department of Midwifery, Yasuj University of Medical Sciences, Yasuj, Iran

Received: 19 May 2015

Accepted: 6 Aug 2015

Abstract

Introduction: The present study aimed to evaluate the effect of resveratrol on fetal heart tissue changes as well as to investigate the serum level of alanine aminotransferase (SGOT) and aspartate aminotransferase (SGPT) enzymes in pregnant rats after preeclampsia.

Methods: In this experimental study, 36 pregnant female Sprague-Dawley rats were divided into 4 equal groups. The normal and L-name groups received respectively, normal saline and 70 mg/kg L-name intra peritoneally (IP). Two other groups named L-Res10 and L-Res20 groups received L-name 70 mg/kg plus 10 and 20 mg/kg of resveratrol, respectively. Injections were given for all groups from 9th to 20th days of the pregnancy. The fetal heart tissue changes as well as the serum level of SGOT and SGPT enzymes of the pregnant rats were measured on the 20th day of the pregnancy. Moreover, the study data were statistically analyzed using one-way ANOVA and Tukey post-hoc tests.

Results: The mean thickness of left ventricle in the L-res20 was reduced significantly compared to the L-name rats ($P < 0.05$). The mean thickness of endocardium and epicardium was increased in rats which received resveratrol compared to the L-name group, though the difference was not proved to be significant. The mean serum levels of alanine aminotransferase and aspartate aminotransferase did not reveal to be significant between the groups.

Conclusion: The results of the current study proposed that the resveratrol can have protective effects on fetal heart tissue and liver enzyme normal range in a rat model of preeclampsia.

Keywords: Fetal period; Heart; L-name; Preeclampsia; Rat; Resveratrol

This paper should be cited as:

Delaviz H, Davoudi P, Sharif Talebian Pour M, Rad P, Sadeghi H. *The effect of resveratrol on fetal heart tissue changes after preeclampsia induced by l-name in rats.* J Shahid Sadoughi Univ Med Sci 2015; 23(7): 669-78.

***Corresponding author: Tel: +987412235153, Email: parastou.rad@gmail.com**