

بررسی همبستگی نتایج رادیوگرافی پانورامیک و CBCT در تعیین ارتباط کف سینوس ماگزیلاری با ریشه دندان‌های خلفی فک بالا

مهديه دهقانی تفتی^۱، سحر قانع^۲، علیرضا نواب اعظم^۳، فاطمه عزالدینی^۴، الهام مطلبی^{۵*}

چکیده

مقدمه: آگاهی از رابطه آناتومیکی و پاتولوژیکی بین دندان‌های خلفی با سینوس ماگزیلاری، برای تشخیص و طرح درمان حیاتی است. هدف از این مطالعه، بررسی همبستگی نتایج رادیوگرافی پانورامیک و CBCT در تعیین ارتباط کف سینوس ماگزیلاری با ریشه دندان‌های خلفی فک بالا است.

روش بررسی: از آرشیو کلینیک رادیولوژی فک و صورت سجاد و جراحی فک و صورت دکتر نواب اعظم از سال ۸۹ تا ۹۳، تعداد ۵۵ تصویر پانورامیک که دارای اسکن CBCT بودند، به صورت سرشماری انتخاب شدند. در مجموع ۴۴۰ دندان پرمولر اول، دوم، مولر اول و دوم ماگزیلای (از هر کدام ۱۱۰ عدد) بررسی شد. تفسیر اسکن‌های CBCT توسط رادیولوژیست فک و صورت و اندازه‌گیری‌های پانورامیک توسط دانشجوی آموزش دیده سال آخر دندانپزشکی انجام و نتایج دو هفته بعد تکرار شده تا intra-observer agreement برای هر کدام جداگانه بررسی شد. داده‌های جمع‌آوری شده به کمک نرم‌افزار SPSS و آزمون‌های آماری t-test، ANOVA، Chi-Square و Fisher Exact مورد تجزیه و تحلیل قرار گرفت.

نتایج: میزان توافق گرافی پانورامیک با CBCT به وسیله kappa test بررسی شد و $\kappa = 0/549$ به دست آمد که دارای توافق نسبتاً خوبی است. این عدد با $p = 0/00$ معنی‌دار است. یعنی گرافی‌های CBCT و پانورامیک در تشخیص وضعیت فرم کف سینوس و ریشه دندان‌های خلفی فک بالا با هم توافق دارند.

نتیجه‌گیری: با توجه به نتایج این پژوهش، پیشنهاد می‌گردد برای یافتن ارتباط دقیق بین کف سینوس ماگزیلاری و ریشه دندان‌های خلفی ماگزیلای، به ویژه وقتی در پانورامیک به صورت فرم سه (پروجکشن به داخل سینوس) دیده شود، تصاویر CBCT تهیه گردد تا کمترین صدمه و احتمال ایجاد ارتباطات دهانی-آنترال و انتقال عفونت به وجود آید.

واژه‌های کلیدی: کف سینوس ماگزیلاری، دندان‌های خلفی ماگزیلای، پانورامیک، Cone beam CT

۱، ۲، ۳- استادیار گروه دندانپزشکی، دانشگاه علوم پزشکی و خدمات بهداشتی درمانی شهید صدوقی یزد، یزد، ایران

۴- استاد گروه دندانپزشکی، دانشگاه علوم پزشکی و خدمات بهداشتی درمانی شهید صدوقی یزد، یزد، ایران

۵- دانشجوی دندانپزشکی، دانشگاه علوم پزشکی و خدمات بهداشتی درمانی شهید صدوقی یزد، یزد، ایران

* (نویسنده مسئول): تلفن: +۹۸۹۱۳۲۷۶۳۱۷۸، پست الکترونیکی: elham.motallebi.ddm88@gmail.com

تاریخ پذیرش: ۱۳۹۴/۴/۱۳

تاریخ دریافت: ۱۳۹۴/۱/۲۵

مقدمه

سینوس ماگزیلاری اولین سینوس پارانازالی است که شکل می‌گیرد و گسترش آن تا حدود ۲۰ سالگی همزمان با رویش مولر سوم خاتمه می‌یابد. کف سینوس از زائده آلونولار استخوان ماگزیلا تشکیل شده است (۱).

میزان گسترش سینوس در بزرگسالان به سمت ریج آلونول متغیر است. کف سینوس در ۵۰ درصد موارد بین دندان‌های مجاور یا ریشه‌های آن گسترش پیدا می‌کند و به صورت برآمدگی کف سینوس (hillocks) یا برجستگی اپکس ریشه‌ها در سینوس خودش را نشان می‌دهد (۲). مقاطع هیستولوژیک نشان می‌دهند که اکثریت ریشه‌هایی که از نظر رادیوگرافی به داخل سینوس کشیده شده‌اند، در واقع با یک لایه کورتیکال نازک از سینوس جدا شده‌اند و در ۱۴-۲۸ درصد موارد پرفوراسیون اتفاق می‌افتد (۳).

آگاهی از رابطه آناتومیکی و پاتولوژیکی بین دندان‌های خلفی سینوس یا منطقه بی‌دندانی با سینوس ماگزیلاری برای تشخیص و طرح درمان حیاتی است (۴). ارتباط نزدیک سینوس ماگزیلاری و ریشه دندان‌های خلفی ماگزیلا می‌تواند منجر به ارتباطات دهانی-آنترال ناخواسته در حین کشیدن دندان‌های خلفی گردد (۵،۶).

ارتباط بین ریشه دندان‌های خلفی ماگزیلا سینوس ماگزیلاری توسط روش‌های مختلف تصویربرداری از جمله تصویربرداری دوبعدی مثل پانورامیک یا سه بعدی مثل CT و CBCT قابل ارزیابی می‌باشد. رادیوگرافی پانورامیک، بدنه مندیبل و ماگزیلا و کف سینوس ماگزیلا را به تصویر می‌کشد (۲). از مزایای این تکنیک می‌توان به مشاهده بسیاری از ساختارهای صورتی، هزینه کم، اشعه پایین و دسترسی آسان آن اشاره نمود. از سویی به دلیل دوبعدی بودن این تکنیک، سوپر ایمپوزیشن ساختارهای آنامیک، بزرگنمایی عمودی و افقی (۳۳-۱۰ درصد) و نداشتن اطلاعات کراس سکشنال محدودیت‌هایی ایجاد می‌نماید (۲).

تکنیک‌های سه‌بعدی CT و CBCT بر این محدودیت‌ها فائق آمده‌اند. این تکنیک‌ها، تصاویر multiplanar از ساختارهای صورتی ایجاد می‌نمایند. هر چند CT هنوز به عنوان مرجع برای تصویربرداری ناحیه سینونازال بکار می‌رود، ولی دوز تابشی بالای

آن و دسترسی مشکل‌تر، کاربرد آن را محدود کرده است (۷،۸). در مقایسه با CT، استفاده از CBCT با در برداشتن اطلاعات سه‌بعدی ایزوتروپیک، دوز و قیمت پایین‌تر و به تصویر کشیدن سینوس ماگزیلا و ساختارهای مرتبط، با کیفیت قابل مقایسه با CT رو به گسترش می‌باشد (۹).

مطالعات رادیوگرافیکی ارتباط بین ریشه دندان‌های خلفی و دیواره تحتانی سینوس را براساس رابطه عمودی (دوبعدی و سه‌بعدی) و افقی (سه‌بعدی) طبقه‌بندی نموده‌اند (۱،۲،۴،۸،۹). این مطالعات پانورامیک را با تکنیک سه‌بعدی همانند CT مقایسه نموده‌اند. با وجود استفاده روتین از پانورامیک قبل از جراحی‌های پروتز و ایمپلنت در خلف ماگزیلا، دانستن اینکه چگونه نمای سه‌بعدی از یک رادیوگرافی دوبعدی در خلف ماگزیلا مجسم شود، مهم می‌باشد. لذا مطالعه حاضر با هدف بررسی همبستگی نتایج رادیوگرافی پانورامیک و CBCT در تعیین ارتباط کف سینوس ماگزیلاری با ریشه دندان‌های خلفی فک بالا انجام شد.

روش بررسی

در این مطالعه توصیفی-مقطعی، ۴۴۰ دندان پرمولر اول، دوم، مولر اول و دوم ماگزیلا (از هر کدام ۱۱۰ عدد) از بیماران مراجعه‌کننده به کلینیک رادیولوژی فک و صورت در بین سال‌های ۸۹ تا ۹۳ به صورت سرشماری انتخاب و جمع‌آوری شد. بیمارانی که هر دو تصویر CBCT و پانورامیک از دندان‌های مذکور را داشتند و فاصله بین تهیه تصاویر رادیوگرافی آنان از سه ماه بیشتر نبود و کیفیت انتهای اپکس ریشه و کف سینوس در هر دو تصویر مناسب بود، وارد مطالعه شدند. بیماران با هرگونه ضایعه در دندان‌های خلفی ماگزیلا از مطالعه خارج شدند.

تصویر سه‌بعدی بیماران توسط دستگاه CBCT (پلانمکا، هیلسینکی، فنلاند) با شرایط اکسپوزر ۸۴ kVp، زمان ۱۴ ثانیه، ۱۲ mA میدان دید ۸×۸ سانتی‌متر تهیه شده بودند. مقاطع کروئال اگزیال و ساجیتال توسط نرم‌افزار تهیه شد. رادیوگرافی پانورامیک دیجیتال همین بیماران توسط دستگاه planmeca (پلانمکا، هیلسینکی فنلاند) تهیه شده بود.

۲- کف سینوس با انحنا به سمت پایین بوده و ریشه در سمت لترال با حفره سینوس در تماس است، ولی اپکس آن خارج از مرزهای سینوس می‌باشد.

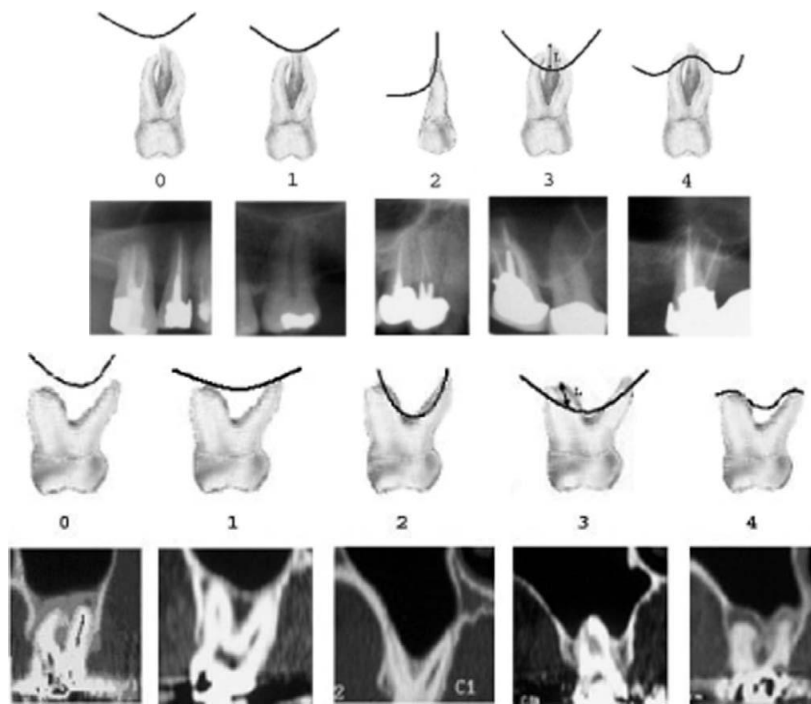
۳- کف سینوس با انحنا به سمت پایین بوده و ریشه روی حفره سینوس تصویر شده است.

۴- کف سینوس با انحنا به سمت بالا بوده و قسمتی یا تمام ریشه دندان را در بر گرفته است (شکل ۱).

رابطه توپوگرافیک هر ریشه با کف سینوس ماگزیلاری برای دندان‌های چند ریشه، هر ریشه به صورت جداگانه بررسی شد و به صورت کیفی در پانورامیک و CBCT براساس تقسیم‌بندی زیر بررسی شد:

۰- ریشه در تماس با بوردهای کورتیکال سینوس نیست.

۱- کف سینوس با انحنا به سمت پایین بوده و ریشه در تماس با بوردهای کورتیکال سینوس است.



شکل ۱: رابطه توپوگرافیک هر ریشه با کف سینوس ماگزیلاری در نمای شماتیک پانورامیک و CBCT

مولر اول-دوم با کف سینوس ماگزیلاری طبقه‌بندی و مورد بررسی قرار گرفت.

میانگین سنی افراد مورد بررسی $37/24 \pm 12/6$ با دامنه تغییرات ۱۴ تا ۶۲ سال بود. ۲۶ نفر (۴۷/۳ درصد) مرد و ۲۹ نفر (۵۲/۷ درصد) زن بودند. ۵۰/۶٪ موارد سمت راست و ۴۹/۴ درصد در سمت چپ بودند.

توزیع فراوانی ریشه دندان‌های بکار رفته در مطالعه به تفکیک نوع دندان و نوع رادیوگرافی و طبقه‌بندی در جدول ۱ آمده است.

تمام بررسی‌های پانورامیک توسط دانشجو آموزش دیده شده صورت گرفته و intra-observer agreement با تکرار نتایج دوهفته بعد محاسبه گردید. تفسیر اسکن‌های CBCT توسط رادیولوژیست فک و صورت انجام گردید و نتایج دو هفته بعد تکرار و intra-observer agreement محاسبه شد.

نتایج

این مطالعه بر روی ۵۵ بیمار مراجعه‌کننده به کلینیک تخصصی رادیولوژی انجام شد. رابطه ۸۱۷ ریشه دندان‌های پرمولر اول-دوم

جدول ۱: توزیع فراوانی ریشه دندان‌ها به تفکیک نوع دندان و نوع رادیوگرافی

نوع دندان	گرافی	طبقه‌بندی				
		۰	۱	۲	۳	۴
پرمولر اول	پانورامیک	۱۰۱	۱۵	۳۹	۴	۲
	CBCT	٪۶۲/۷	٪۹/۳	٪۲۴/۲	٪۲/۴	٪۱/۲
پرمولر دوم	پانورامیک	۵۴	۲۷	۱۵	۶	۱
	CBCT	٪۵۲/۴	٪۲۶/۲	٪۱۴/۵	٪۵/۸	٪۰/۹
مولر اول	پانورامیک	۱۱۴	۹۰	۰	۸۹	۱۰
	CBCT	٪۳۷/۶	٪۲۹/۷	٪۰	٪۲۹/۳	٪۳/۳
مولر دوم	پانورامیک	۷۶	۸۱	۱۲	۴۴	۳۷
	CBCT	٪۳۰/۴	٪۳۲/۴	٪۴/۸	٪۱۷/۶	٪۱۴/۸
کل	پانورامیک	۳۴۲	۲۱۳	۶۶	۱۴۳	۵۰
	CBCT	٪۴۱/۸	٪۲۶	٪۸	٪۱۷/۵	٪۶/۱

از نظر نوع ارتباط و کلاس‌بندی، رابطه ریشه دندان‌های خلفی بالا با کف سینوس در کلاس صفر پانورامیک ۲۷۳ از ۳۵۲ (۷۷ درصد) مورد، در کلاس یک ۱۴۸ از ۲۹۵ مورد (۵۰ درصد)، در کلاس دو ۴۳ از ۵۹ مورد (۷۲ درصد)، در کلاس سه ۵۴ از ۶۶ مورد (۸۱ درصد) و در کلاس چهار ۴۲ از ۴۵ مورد (۹۳ درصد) را مشابه با CBCT تشخیص داد (جدول ۲).

جدول ۲: مقایسه بین یافته‌های پانورامیک با CBCT به تفکیک فرم ریشه

وضعیت فرم ریشه در پانورامیک	وضعیت فرم ریشه در CBCT					
	تعداد (درصد)	۰	۱	۲	۳	۴
۰	۲۷۳ (۳۳/۵)	۰	۵۷ (۷)	۹ (۱/۱)	۳ (۴)	۰ (۰)
۱	۵۲ (۶/۴)	۲ (۰/۲)	۱۴۸ (۱۹/۲)	۲ (۰/۲)	۹ (۱/۱)	۲ (۰/۲)
۲	۱۸ (۲/۲)	۵ (۰/۶)	۴۳ (۵/۳)	۰ (۰)	۰ (۰)	۰ (۰)
۳	۹ (۱/۱)	۷۴ (۹/۱)	۵ (۰/۶)	۵۴ (۶/۶)	۱ (۰/۱)	۰ (۰)
۴	۰ (۰)	۱۱ (۱/۴)	۰ (۰)	۰ (۰)	۴۲ (۵/۱۴)	۵۳ (۶/۵۴)
کل	۳۵۲ (۴۳/۲)	۲۹۵ (۳۶/۲)	۵۹ (۷/۲)	۶۶ (۸/۱)	۴۵ (۵/۳)	۸۱۷ (۱۰۰)

معنی دار است. یعنی گرافی‌های پانورامیک در تشخیص وضعیت فرم ریشه دندان‌ها نسبت به سینوس ماگزیلاری در توافق نسبتاً خوبی با CBCT بودند (جدول ۳).

میزان توافق (agreement) رادیوگرافی پانورامیک با CBCT به وسیله تست Kappa بررسی شد و $Kappa=0/549$ به دست آمد که دارای نتایج نسبتاً خوبی است. این مقدار با $p=0/000$

جدول ۳: میزان توافق رادیوگرافی پانورامیک با CBCT به وسیله تست kappa

Value	Approx.sig	
0.549		kappa
817	0.000	تعداد

و دوم نسبت به مولر دوم و اول وجود دارد و از نظر آماری معنی دار بود ($p=0/001$) (جدول ۴).

آنالیز chi square نشان داد که بین پانورامیک و CBCT در تشخیص نوع فرم ریشه توافق بیشتری به ترتیب در پرمولر اول

جدول ۴: مقایسه درجه توافق فرم ریشه بین تصاویر پانورامیک و CBCT به تفکیک نوع دندان مقایسه فرم در پانورامیک و CBCT

نوع دندان	توافق تعداد (درصد)	عدم توافق تعداد (درصد)	کل
دندان ۴	۱۳۰ (۸۰/۷)	۳۱ (۱۹/۳)	۱۶۱ (۱۰۰)
دندان ۵	۷۳ (۷۰/۹)	۳۰ (۲۹/۱)	۱۰۳ (۱۰۰)
دندان ۶	۱۹۱ (۶۳)	۱۱۲ (۳۷)	۳۰۳ (۱۰۰)
دندان ۷	۱۶۲ (۶۴/۸)	۸۸ (۳۵/۲)	۲۵۰ (۱۰۰)
کل	۵۵۶ (۶۸/۱)	۲۶۱ (۳۱/۹)	۸۱۷ (۱۰۰)

بحث

مشاهده شده و علاوه بر نوع ارتباط ریشه با کف سینوس، توپوگرافی کف سینوس نیز در نظر گرفته شد (۲).

در مطالعه حاضر براساس نتایج CBCT شیوع فراوانی کلاس صفر ۴۳ درصد، کلاس یک ۳۶ درصد، کلاس دو ۷ درصد، کلاس سه ۸ درصد و کلاس چهار ۵ درصد در نمونه‌های مورد مطالعه به دست آمد. بنابراین کلاس صفر (عدم تماس نوک ریشه با کف سینوس) بیشترین تعداد را به خود اختصاص داد. در مطالعه باشی‌زاده فخار و همکاران بیشترین شیوع فراوانی مربوط به کلاس صفر ۳۸ درصد و سپس کلاس یک ۲۸/۸ درصد بود (۱۲).

نتایج این مطالعه نیز مانند مطالعات kilic و همکاران (که با CBCT انجام شد و بیشترین تعداد مربوط به فرم صفر بود (۱)). همچنین مطالعه Sharan و Madjar و مطالعات Ariji و Kwak بود (۱، ۲، ۱۱، ۱۳).

در دندان پرمولر اول و دوم به علت موقعیت دورتر نسبت به کف سینوس، میزان فراوانی ریشه بدون تماس با سینوس (کلاس صفر) بیشتر بود (۶۵٪ و ۵۸٪). در مولر اول (۴۵٪) و مولر دوم (۴۶٪) کلاس یک شایع‌تر بود.

این مطالعه رابطه بین کف سینوس را نسبت به ریشه دندان‌های خلفی ماگزیلا در پانورامیک و CBCT مقایسه نمود با توجه به استفاده معمول از پانورامیک برای بررسی وضعیت ریشه دندان‌ها نسبت به سینوس و اهمیت این ارتباط از نظر درمان‌های ارتودنسی، جراحی، کاشت ایمپلنت، آگمنتاسیون و بالابردن سینوس، گسترش بیماری‌های پالپ به داخل سینوس و روند نئوماتیزاسیون سینوس در این مطالعه دقت روش پانورامیک نسبت به تصاویر کامل‌تر و جامع‌تر CBCT بررسی شد.

Freisfeld و همکاران برای اولین بار طبقه‌بندی برای بررسی ارتباط بین دندان‌ها و سینوس ارائه دادند، ولی روش آن‌ها تنها برای مولر اول بکار رفت و وضعیت توپوگرافی سینوس ماگزیلا و موقعیت لترال ریشه‌ها نسبت به سینوس را شامل نمی‌شد (۱۰).

Kwak و همکاران طبقه‌بندی جامع‌تری را ارائه دادند ولی فقط برای CT قابل استفاده بود (۱۱).

مطالعه حاضر، مشابه مطالعه Sharan و Madjar بود که معیارهای طبقه‌بندی هم در پانورامیک و هم در CBCT قابل

بر این اساس در صورت مواجه شدن با دندان پرمولر اول و دوم احتمال فرم صفر بیشتر بوده در حالی که برای مولر اول و دوم فرم یک با احتمال بیشتر رؤیت می‌شود.

بر اساس جدول ۱ و نتایج بر آمده از CBCT در پرمولر اول ۱۰۵ از ۱۶۱ مورد و در پرمولر دوم ۶۰ از ۱۰۳ مورد فرم صفر می‌باشد. در مولر اول ۱۳۶ از ۳۰۳ مورد و در مولر دوم ۱۱۷ از ۲۵۰ مورد فرم یک بودند. همچنین کلاس دو در ۳۶ مورد از ۱۶۱ دندان پرمولر اول دیده شد.

کلاس دو در دندان پرمولر اول (۲۱ درصد)، کلاس سه در مولر اول (۱۳ درصد) و کلاس چهار در مولر دوم (۱۲ درصد) شایع‌تر بود.

فرم دو در دندان پرمولر اول و دوم (به علت موقعیت لترالی نسبت به دیواره قدامی سینوس) و مولر دوم (به علت موقعیت لترالی نسبت به دیواره خلفی سینوس) دیده شد.

در مطالعه باشی‌زاده و همکاران میزان فراوانی کلاس صفر در پرمولر دوم و کلاس یک، دو، چهار در مولر دوم مشابه مطالعه حاضر بالاتر از سایر دندان‌ها بود. در مطالعه باشی‌زاده، پرمولر اول بررسی نشده بود ولی برخلاف نتایج مطالعه حاضر، کلاس دو در مولر اول و کلاس سه در مولر دوم بیشتر دیده شد (۱۲).

در مطالعه Ariji و همکاران، مشابه یافته‌های این مطالعه، موارد پروتروژن ریشه به داخل سینوس در مولرها بیشتر از پرمولرها دیده شد (۱۳).

در مطالعه Kwak و همکاران برخلاف نتایج این مطالعه، کلاس صفر (عدم تماس با سینوس) در مولر اول و یک شایع‌تر بود که می‌تواند ناشی از تفاوت در نوع تقسیم‌بندی باشد.

در نتیجه موارد عدم تماس ریشه با کف سینوس بیشتر در قدام و موارد پروتروژن ریشه به داخل سینوس بیشتر در دندان‌های خلفی دیده می‌شود (۱۱). لذا دندانپزشک باید با دقت بیشتری در این نواحی پروسه جراحی انجام دهد.

جهت بررسی دقت پانورامیک در تعیین ارتباط با ریشه دندان‌های خلفی و کف سینوس میزان همخوانی نتایج رادیوگرافی پانورامیک با CBCT مقایسه شد. میزان توافق کلی برای تشخیص رابطه ورتیکالی ریشه با سینوس براساس تست kappa = ۰/۵۴۹ نسبتاً خوب بود، یعنی پانورامیک در ۵۵۷ مورد از ۸۱۷ مورد با CBCT همخوانی داشت. این نتیجه با یافته‌های مطالعه باشی‌زاده (۵۵/۷ درصد) که مقایسه بین پانورامیک و CBCT و Sharan (۵۹ درصد) که مقایسه بین پانورامیک و CT بود، شباهت داشت.

آنالیز داده‌ها، همبستگی بالایی بین نتایج CBCT و پانورامیک در کلاس صفر (۷۹ درصد) نشان داد. تصویر دوبعدی پانورامیک در صورت وجود، فاصله بین کف سینوس و ریشه دندان‌ها اطلاعات کافی برای تکنسین فراهم می‌نماید و نیاز به تجویز CBCT نمی‌باشد.

از ۲۱۳ مورد کلاس یک تشخیص داده شده در پانورامیک ۱۴۸ مورد (۶۹ درصد) در CBCT تایید شد و بقیه موارد اکثراً کلاس صفر را نشان دادند. این یافته‌ها با مطالعه باشی‌زاده و همکاران در توافق بود. در مطالعه آن‌ها همخوانی پانورامیک و CBCT برای کلاس صفر (۸۹/۵ درصد) و برای کلاس یک (۵۸/۵ درصد) ذکر شد (۱۲).

در کلاس دو مطالعه حاضر توافق ۶۵ درصدی را بین دو کلیشه نشان داد یعنی از ۶۶ مورد کلاس دو تشخیص داده شده در پانورامیک، ۴۳ مورد در CBCT بود. مابقی موارد در کلاس پایین‌تر (صفر و یک) بودند. این یافته با مطالعه باشی‌زاده فخار و همکاران در تناقض بود. در مطالعه آن‌ها ۸۰ درصد موارد کلاس دو در CBCT به اشتباه در پانورامیک کلاس سه و چهار تشخیص داده شدند (۱۲).

در کلاس سه همخوانی پانورامیک با CBCT تنها ۳۷ درصد به دست آمد. یعنی از ۱۴۳ مورد ریشه‌ای که در پانورامیک به نظر می‌رسید به داخل سینوس نفوذ کرده باشند، تنها ۵۴ مورد در CBCT کلاس د بودند و بقیه در کلاس‌های پایین‌تر بودند. این به علت دوبعدی بودن پانورامیک و عدم توانایی نشان‌دادن وجه باکال-پالاتال ریشه‌ها می‌باشد. ریشه‌هایی که به صورت باکولینگوالی نسبت به سینوس قرار دارند، به نظر می‌رسد به داخل سینوس پروجکت شدند. بنابراین با تهیه CBCT می‌توان دریافت که به احتمال زیاد ریشه در داخل سینوس قرار نداشته و پروسه درمان تسهیل می‌گردد.

مجله دانشگاه علوم پزشکی و خدمات بهداشتی - درمانی شهید صدوقی یزد

دوره بیست و سوم، شماره ششم، شهریور ۱۳۹۴

[Downloaded from jssu.ssu.ac.ir on 2026-04-26]

در مطالعه شهبازیان و همکاران هم میزان هم خوانی پانورامیک و CBCT برای پرمولر اول و کانین به علت فاصله از سینوس، مشابه مطالعه حاضر حاصل شد. از سویی دیگر این توافق برای پرمولر دوم در مطالعه آن‌ها برخلاف مطالعه ما کم‌تر بود، زیرا بیش از نیمی از پرمولرهای دوم مورد بررسی در رابطه کلاس دو بودند و در مطالعه آن‌ها توافق خوبی بین پانورامیک و CBCT برای کلاس دو وجود نداشت. در ناحیه مولرها، برخلاف این مطالعه، میزان هم‌خوانی این دو کلیشه برای تشخیص کلاس سه و چهار بالا (۶۳ درصد تا ۸۳ درصد) بود. در حالی که این توافق در مطالعه حاضر (۴۹ درصد تا ۶۲ درصد) پایین‌تر بود. (۴).

نکته قابل ذکر دیگر، توانایی CBCT برای نمایش دقیق و جزئی ریشه‌های پروتروژن شده به داخل سینوس در نمای کراس سکشنال می‌باشد، زیرا این نما توانایی نمایش بعد باکو لینگوالی ریشه‌ها را فراهم می‌کند. هر قسمتی از ریشه که در نمای CBCT بالاتر از کف سینوس قرار داشته باشد، به داخل سینوس پروتروژن شده است. یافته‌های مطالعه حاضر هم بر این نکته تاکید دارد. ۸۶ درصد مواردی که در CBCT، پروتروژن ریشه را به داخل سینوس، نشان داد، پانورامیک نیز به همین شکل نشان داده است. این یافته مشابه نتایج مطالعه باشی‌زاده (فخار ۹۴ درصد) و Sharon (۹۱ درصد) می‌باشد (۲۰۱۲). بنابراین در نواحی خلفی فک بالا در صورت مشاهده شدن پروتروژن ریشه‌ها به داخل سینوس در نمای پانورامیک باید جهت انجام پروسه‌های جراحی- ارتودنسی و نیز بررسی ریسک پنوماتیزاسیون، CBCT تهیه شود تا مشخص شود که آیا واقعاً به داخل سینوس نفوذ داشته است یا نه؟ این هم‌خوانی تنها ۳۷٪ بود.

نتیجه‌گیری

این مطالعه نشان داد که برای یافتن ارتباط دقیق بین کف سینوس ماگزیلاری و ریشه دندان‌های خلفی ماگزیلای به ویژه وقتی در پانورامیک به صورت فرم (پروجکشن به داخل سینوس) دیده شود، تصاویر CBCT تهیه گردد تا کم‌ترین صدمه و احتمال ایجاد ارتباطات دهانی- آنترال و انتقال عفونت به وجود آید.

در مطالعه Freisfeld و همکاران از ۱۲۹ ریشه کلاس سه در پانورامیک، تنها ۳۷ ریشه به داخل سینوس در CT نفوذ کرده بودند (۱۰). ولی در مطالعه Bouquet و همکاران از ۳۰ دندان مولر سوم پروجکت شده به داخل سینوس در پانورامیک ۲۳ دندان در CT، رابطه‌ای مشابه را نشان دادند (۱۴). این مسئله می‌تواند به علت نوع دندان مورد بررسی باشد.

Sharan و Madjar هم‌خوانی خوبی برای کلاس صفر و یک (۸۶ درصد تا ۹۶ درصد) بین پانورامیک و CT به دست آوردند در حالی که این توافق برای کلاس سه پایین ۳۹ درصد بیان شد (۲). در مطالعه حاضر در کلاس چهار توافق خوبی بین پانورامیک و CBCT (۷۹ درصد) مشاهده شد. در حالی که میزان این هم‌خوانی در مطالعه باشی‌زاده فخار ۵۴/۵ درصد و در مطالعه Sharon ۴۷ درصد بیان شده است (۲۰۱۲).

نقطه قوت این مطالعه تشخیص کلاس دو در پانورامیک و توافق خوب آن با CBCT می‌باشد و با توجه به این که پرمولر اول در بیشتر موارد و پرمولر دوم گاهی در رابطه ورتیکالی کلاس صفر یا دو با سینوس می‌باشند، بنابراین برای نواحی پرمولرها می‌توان از اطلاعات پانورامیک استفاده نمود.

میزان هم‌خوانی پانورامیک با CBCT براساس نوع دندان نشان داد که با توجه به فاصله بیشتر بین سینوس و پرمولر اول و این که اکثر دندان‌های پرمولر اول در کلاس صفر (۶۵ درصد) قرار می‌گیرند. میزان توافق این دو تکنیک برای پرمولر اول در حد ۸۰/۷ درصد می‌باشد.

در پرمولر دوم هم اکثر دندان‌ها در کلاس صفر قرار داشتند و هم‌خوانی بالایی (۷۰/۹ درصد) حاصل شد.

میزان توافق در دندان‌های مولر اول ۶۳ درصد و مولر دوم ۶۴/۸ درصد به طور معنی‌داری کم‌تر از پرمولرها بود. علت این امر فراوانی بیشتر ریشه‌های دارای پروتروژن و پروجکشن (کلاس سه و چهار) به داخل سینوس و تعداد بیشتر ریشه در دندان مولر و در نتیجه تشخیص دشوارتر می‌باشد. پانورامیک تصویر دوبعدی بوده و به علت واضح نبودن حدود سینوس و ریشه‌ها در دندان‌های درگیر، سوپرایمپوزیشن ساختارها و عدم نمایش بعد باکولینگوالی ریشه‌ها نمی‌تواند موقعیت صحیح آن‌ها را نسبت به سینوس نمایان سازد.

References:

- 1- Kilic C, Kamburoglu K, PehlivanYuksele S, Ozen T. *An Assessment of the Relationship between the Maxillary Sinus Floor and the Maxillary Posterior Teeth Root Tips Using Dental Cone-beam Computerized Tomography*. Eur J Dent 2010; 4(4): 462-67.
- 2- Sharan A, Madjar D. *Correlation between maxillary sinus floor topography and related root position of posterior teeth using panoramic and cross-sectional computed tomography imaging*. Oral Surg Oral Med Oral Pathol Oral Radiol Endod 2006; 102(3): 375-81.
- 3- Wehrbein H, Diedrich P. *The initial morphological state in the basally pneumatized maxillary sinus—a radiological-histological study in man*. Fortschr Kieferorthop 1992; 53(5): 254-62. [in German].
- 4- Shahbazian M, Vandewoude C, Wyatt J, Jacobs R. *Comparative assessment of panoramic radiography and CBCT imaging for radiodiagnostics in the posterior maxilla*. Clin Oral Investig 2014; 18(1): 293-300.
- 5- Watzek G, Bernhart T, Ulm C. *Complications of sinus perforations and their management in endodontics*. Dent Clin North Am 1997; 41(3): 563-83.
- 6- Hauman CH, Chandler NP, Tong DC. *Endodontic implications of the maxillary sinus: a review*. Int Endod J 2002; 35(2): 127-41.
- 7- Loevner LA. *Radiology: its diagnostic usefulness in rhinosinusitis*. In: Thaler ER, Kennedy DW (eds) *Rhinosinusitis: a guide for diagnosis and management*. Springer, New York. 2008.
- 8- Maestre-Ferrin L, Galan-Gil S, Carrillo-Garcia C, Penarrocha-Diago M. *Radiographic findings in the maxillary sinus: comparison of panoramic radiography with computed tomography*. Int J Oral Maxillofac Implants 2011; 26(2): 341-46.
- 9- Ritter L, Lutz J, Neugebauer J, Scheer M, Dreiseidler T, Zinser MJ, et al. *Prevalence of pathologic findings in the maxillary sinus in cone-beam computerized tomography*. Oral Surg Oral Med Oral Pathol Oral Radiol Endod 2011; 111(5): 634-40.
- 10- Freisfeld M, Drescher D, Schellmann B, Schuller H. *The maxillary first molar and its relation to maxillary sinus. A comparison study between panoramic radiography and computed tomography*. Fortschr Kieferorthop 1993; 54: 179-86 [in German].
- 11- Kwak HH, Park HD, Yoon HR, Kang MK, Koh KS, Kim HJ. *Topographic anatomy of the inferior wall of the maxillary sinus in Koreans*. Int J Oral Maxillofac Surg 2004; 33(4): 382-88.
- 12- Bashizadeh Fakhar H, Kaviani H, Panjnoosh M, Shamshiri AR. *Accuracy of panoramic radiographs in determining the relationship of posterior root apices and maxillary sinus floor by Cone-Beam CT*. J Dent Med Tehran Univ Med Sci 2014; 27(2): 108-17.

- 13- Arijji Y, Obayashi N, Goto M, Izumi M, Naitoh M, Kurita K, et al. *Roots of the maxillary first and second molars in horizontal relation to alveolar cortical plates and maxillary sinus: computed tomography assessment for infection spread.* Clin Oral Investig 2006; 10(1): 35-41.
- 14- Bouquet A, Coudert JL, Bourgeois D, Mazoyer JF, Bossard D. *Contributions of reformatted computed tomography and panoramic radiography in the localization of third molars relative to the maxillary sinus.* Oral Surg Oral Med Oral Pathol Oral Radiol Endod 2004; 98(3): 342-7.

Investigating the Correlation between Panoramic and CBCT of Roots of Posterior Upper Teeth with Maxillary Sinus Floor

***DehghaniTafti M(DDS, MS)¹, Ghane S(DDS, MS)², NavabAzam A(DDS, MS)³,
Ezzodini F(DDS, MS)⁴, Motallebi E(DDS, Student)^{5*}***

^{1,2,3} Department of Oral and Maxillofacial Radiology, Shahid Sadoughi University of Medical Sciences, Yazd, Iran

⁴ Department of Oral and Maxillofacial Surgery, Shahid Sadoughi University of Medical Sciences, Yazd, Iran

⁵ Student of dentistry, Shahid Sadoughi University of Medical Sciences, Yazd, Iran

Received: 13 Apr 2015

Accepted: 4 Jul 2015

Abstract

Background: Understanding the anatomical and pathological relationship between posterior teeth or edentulous area with maxillary sinus is essential for diagnosis and treatment planning. This study aimed to assess the correlation between maxillary sinus floor topography and related root position of posterior teeth.

Method: 55 panoramic images were selected through census. These images were chosen from sajad oral and maxillofacial radiology and Navab Azam oral and maxillofacial surgery clinic in yazd from 2001-2015. Totally, 440 first and second premolars, maxillary, first, and second molars(from each 110) were investigated. The interpretation of CBCT scans were performed by oral radiologist specialist and also panoramic radiography and the results were carried out by a trained senior dental student. The results were repeated two weeks later to investigate intra-observer. The collected data were analyzed using SPSS version 17 and, Anova, Chi square, Fisher, Exautts and t-test.

Result: The agreement between the CBCT and panoramic radiographs in determining root form was measured with Kappa test and it was kappa=0.549, which was meaningful with P-value=0.0001. This meant that CBCT and panoramic radiographs showed an agreement in determining the position of maxillary sinus floor and posterior teeth roots.

According to the results of this study, it was recommended to establish the exact correlation between maxillary sinus floor and posterior teeth roots especially in classification 3(projected in panoramic radiographs)CBCT images were prepared for minimal damage and infection transmission.

Keywords: Maxillary sinus floor; Maxillary posterior teeth; Panoramic; Cone Beam CT; Topography

This paper should be cited as:

DehghaniTafti M, Ghane S, NavabAzam A, Ezzodini F, Motallebi E. ***Investigating the correlation between panoramic and cbct of roots of posterior upper teeth with maxillary sinus floor.*** J Shahid Sadoughi Univ Med Sci 2015; 23(6): 570-79.

***Corresponding author: Tel: +989132763178, Email: elham.motallebi.ddm88@gmail.com**