



بررسی خاصیت عصاره ریشه گیاه بوزیدان (*Withania Somnifera*) در درمان زخم پوستی موش‌های نر نژاد ویستار

نرجس آژند^۱، کامبیز روشنایی^{۲*}

چکیده

مقدمه: یکی از مهم‌ترین مسائلی که علم پزشکی با آن روبرو بوده و می‌باشد، مساله درمان زخم‌ها است. از دیرباز داروهای صنعتی گوناگونی که بیشتر شیمیایی می‌باشند جهت تسریع روند ترمیم زخم معرفی و بکار گرفته شده‌اند که متأسفانه اکثر آنان دارای نواقص، محدودیت‌ها و اثرات جانبی متعددی می‌باشند. همچنین از آن جا که تاکنون ثابت گردیده ترکیبات طبیعی نسبت به مواد شیمیایی دارای مضرات کمتری می‌باشند، هدف تحقیق کنونی، بررسی خاصیت ضدزخمی عصاره ریشه گیاه بوزیدان در درمان زخم پوستی موش‌های نر نژاد ویستار می‌باشد.

روش بررسی: این مطالعه بر روی ۳۶ سر رت نر در محدوده وزنی ۱۸۰-۲۲۰ گرم که به ۶ گروه شش‌تایی تقسیم شدند، انجام گردید. ابتدا زخم‌هایی به ابعاد ۲×۲ سانتی‌متر بر روی پوست پشت موش‌ها ایجاد گردید: گروه اول به عنوان کنترل بدون درمان نگهداری شد، در گروه دوم از اسرین (کنترل منفی) و در چهار گروه دیگر از پمادهای ساخته شده از ریشه گیاه بوزیدان با غلظت‌های ۲۰، ۴۰ و ۶۰ و ۹۰ درصد وزنی- وزنی در پایه اسرین روزانه استفاده گردید. مساحت زخم از روز دوم تا هشتم به صورت روزانه با نرم‌افزار Autocad اندازه‌گیری شد. داده‌ها با استفاده از نرم‌افزار spss در سطح معنی‌داری $p < 0/05$ تجزیه و تحلیل شد.

نتایج: کاهش مساحت زخم در روز هشتم در همه گروه‌های تحت درمان با ریشه گیاه بوزیدان به طور معنی‌داری بیشتر بود. دوز ۶۰٪ و ۹۰٪ ($p < 0/01$) اثر بهتری را نشان داد.

نتیجه‌گیری: پماد ریشه گیاه بوزیدان با کاهش قابل توجه زمان ترمیم و مساحت زخم در این مطالعه می‌تواند به عنوان ماده ایموثر در درمان زخم‌های پوستی مورد استفاده قرار گیرد.

واژه‌های کلیدی: زخم پوستی، پماد عصاره ریشه بوزیدان، رت

۱- کارشناسی ارشد، رشته فیزیولوژی، دانشگاه آزاد اسلامی واحد قم

۲- استادیار گروه زیست‌شناسی، دانشکده علوم پایه، دانشگاه آزاد اسلامی واحد قم

* (نویسنده مسئول): تلفن: ۰۹۱۲۵۵۱۷۵۶۲، پست الکترونیکی: kambizroshanaei@gmail.com

تاریخ پذیرش: ۱۳۹۴/۸/۷

تاریخ دریافت: ۱۳۹۴/۱/۲۲

مقدمه

زخم، نسج گسیخته شده‌ای است که به سبب عوامل مختلف پیوستگی خود را از دست داده است. انسان از بدو خلقت همیشه در معرض حوادثی منجر به زخم بوده است. امروزه زخم و ترمیم آن جایگاه ویژه‌ای از نظر اهمیت به خود اختصاص داده است (۱).

ترمیم زخم پوستی روند پیچیده‌ای است که در پاسخ به زخم شروع شده و تا اصلاح بافت آسیب‌دیده ادامه می‌یابد. روند فرآیند ترمیم التیام زخم، بستگی به عواملی از جمله تولید، ذخیره‌سازی و نحوه اتصال کلاژن، نحوه عملکرد سلول‌های گوناگون بافت پوششی و همبند، میزان ترشح کلاژناز و عوامل دیگر دارد. بنابراین تشخیص اختصاصی زخم، مشخص نمودن مراحل بیولوژیک آن و سازوکار موثر بر ترمیم زخم، راه‌گشای مناسبی برای مداوای هرچه بهتر زخم‌ها و جراحات‌های گوناگون است (۲).

با توجه به اهمیت ترمیم زخم و اینکه عدم درمان زخم‌های باز پوستی ممکن است منجر به عفونت موضعی و در نهایت سرطان شود و از دیگر سو درمان‌های موجود علاوه بر عدم اثربخشی بالا، می‌توانند عوارض جانبی سوء نیز داشته باشند، منجر به این شده است که تلاش در این راستا همواره انجام گیرد (۳).

یکی از اهداف علم پزشکی، ترمیم زخم در زمان کوتاه‌تر و با عوارض جانبی کمتر است. کوتاه کردن زمان بهبود زخم به دلیل کم کردن احتمال عفونت و کاهش هزینه‌ها از اهمیت بسزایی برخوردار است (۴). روش‌های گوناگون درمان زخم از قدیمی‌ترین آن یعنی استفاده از صمغ درختان و عسل توسط مصریان باستان و یا عصاره برگ چای توسط چینی‌ها تا استفاده امروزی از محلول‌های ضدعفونی همگی در جهت ایجاد زمینه‌ای مساعد برای سرعت بخشیدن به روند التیام بافت صدمه دیده است (۵).

در این خصوص بوزیدان (*Withania somnifera*) یک گیاه با خواص دارویی مهم در طب سنتی محسوب می‌گردد (۶). بوزیدان یکی از گیاهان زراعی در قسمت‌های مهم جهان مانند ایران، چین، اسپانیا، ایتالیا و یونان است؛ در آنالیزهای شیمیایی

این گیاه، وجود کارتنوئیدهای محلول در آب، مونوترپن آلدهید، ویتافرین A، ویتانولید ۴، ویتانوزید ۶ نشان داده شده است (۷). از نظر تاریخی، این گیاه دارای خواص افزایش‌دهنده میل جنسی، برقرارکننده عملکرد طبیعی کبد، ضدالتهاب و تخفیف‌دهنده ترشحات مخاطی بوده و در طی سالیان اخیر کاربرد آن در درمان و یا بهبودی برونشیت، آسم، زخم، لاغری مفرط، بی‌خوابی، زوال عقل در سنین بالا، دیس کینزی و سکتة مغزی مورد تأیید قرار گرفته است (۸). به علاوه نتایج تحقیقات بالینی و آزمایشگاهی بر روی نمونه‌های حیوانی نشان می‌دهد که این گیاه در مورد اضطراب و بیماری‌های شناختی و برخی اختلالات عصبی نظیر بیماری پارکینسون می‌تواند سودمند باشد (۹).

علاوه بر این ریشه بوزیدان شامل ترکیبات دیگری از جمله آلکالوئید دی‌ترین و تری‌پرین، فلاونوئیدها و ویتامین C است که سبب بهبود در درمان زخم پوستی می‌شوند (۱۰)؛ لذا در این تحقیق اثر خاصیت ضدزخمی عصاره ریشه گیاه بوزیدان در درمان زخم پوستی موش‌های نر نژاد ویستار مورد بررسی قرار گرفت.

روش بررسی

در این مطالعه از ۳۶ سر موش صحرایی نر نژاد ویستار با وزن ۱۸۰ تا ۲۲۰ گرم استفاده شد. حیوانات در دمای ۲۰ تا ۲۲ درجه سانتی‌گراد در شرایط ۱۲ ساعت تاریکی و ۱۲ ساعت روشنایی نگهداری می‌شدند. حیوانات به آب و غذای کافی به جز در هنگام ایجاد و اندازه‌گیری زخم دسترسی داشتند. پس از ایجاد زخم در پشت گردن، حیوانات به صورت تصادفی به شش گروه شامل گروه کنترل (بدون درمان)، گروه کنترل منفی (زخم ایجاد شد و ماده پایه پماد یا اوسرین تجویز شد) و گروه‌های تحت درمان (زخم ایجاد شد و پماد ساخته شده از ریشه گیاه بوزیدان با غلظت‌های ۲۰، ۴۰ و ۶۰ و ۹۰ درصد وزنی- وزنی در پایه اسرین را برای آنها تجویز شد)، تقسیم شدند.

تهیه عصاره گیاهی: ریشه گیاه بوزیدان پس از خشک کردن در سایه، آسیاب شده و به صورت پودر در آمد. پودر گیاه مورد

نظر توسط دستگاه سوکسیله به مدت ۹ ساعت عصاره‌گیری شد و حلال موردنظر (اتانول) طی یک ساعت توسط دستگاه روتاری جدا گردید. عصاره به دست آمده از روتاری در شیشه ساعت ریخته و به مدت ۴۸ ساعت در آن قرار گرفت تا تمام حلال آن تبخیر گردد. پودر عصاره تا زمان استفاده در دمای ۴ درجه سانتی‌گراد نگهداری شد.

روش ایجاد زخم و تهیه پماد: ابتدا برای ایجاد بیهوشی موش‌های مورد نظر درون محفظه در بسته‌ایی که حاوی پنبه‌های آغشته به اتر بود قرار داده شد تا بیهوش شوند. سپس با استفاده از ماشین اصلاح موزر موهای قسمت پشت حیوان تراشیده شد. پس از تراشیدن موهای پشت حیوان و ضدعفونی کردن آن با پنبه آغشته به الکل، در حالی که پوست با کشش ساده بین انگشتان نگه داشته شده بود، با کمک یک شابلن فلزی، مربعی به ابعاد ۲×۲ cm روی پوست ترسیم گردید و ضخامت کاملی از پوست تا لایه فاشیا با استفاده از چاقوی جراحی برداشته شد (۱۱)، بلافاصله پس از ایجاد زخم، محل موردنظر با سرم فیزیولوژی شستشو داده شده و بر اساس طبقه‌بندی انجام شده، زخم هر گروه با ماده مورد نظر پانسمان شد. بدین ترتیب که در گروه کنترل منفی از اسرین و در گروه‌های تحت درمان نیز به ترتیب غلظت‌های متفاوت اسرین محتوی عصاره ریشه بوزیدان ۲۰ درصد، ۴۰ درصد، ۶۰ درصد و ۹۰ درصد استفاده شد. این کار تا بسته شدن کامل زخم و تکمیل مجدد اپیدرم هر ۱۲ ساعت یک بار تا روز هشتم ادامه یافت (۱۲).

در این مطالعه جهت ساخت پماد از روش درصد حجمی استفاده شد. در این روش از اسرین به عنوان پایه پماد استفاده می‌شود. این ماده از داروخانه خریداری شد. این پماد از شرکت سینره ساخت کشور ایران بود. در این آزمایش ۴ دوز از ریشه بوزیدان مورد استفاده قرار گرفت و پماد ۲۰٪ و ۴۰٪ و ۶۰٪ و ۹۰٪ ساخته شد. بر این اساس میزان ماده موثره آزاد شده از پماد نیز که برحسب مقدار ماده موجود در گیاه متفاوت است به ترتیب ۰/۲، ۰/۴، ۰/۶ و ۰/۹ می‌باشد.

برای ساخت ۱ گرم پماد به ترتیب زیر عمل شد:

پماد ۲۰٪: ۸۰۰ میلی‌گرم اسرین + ۲۰۰ میلی‌گرم پودر خشک شده ریشه بوزیدان

پماد ۴۰٪: ۶۰۰ میلی‌گرم اسرین + ۴۰۰ میلی‌گرم پودر خشک شده ریشه بوزیدان

پماد ۶۰٪: ۴۰۰ میلی‌گرم اسرین + ۶۰۰ میلی‌گرم پودر خشک شده ریشه بوزیدان

پماد ۹۰٪: ۱۰۰ میلی‌گرم اسرین + ۹۰۰ میلی‌گرم پودر خشک شده ریشه بوزیدان

نحوه اندازه‌گیری مساحت زخم: روز عمل جراحی روز صفر در نظر گرفته شد. اندازه زخم در روز صفر در همه گروه‌ها ثابت بود به خاطر اینکه اندازه زخم همان اندازه ۲ سانتی‌متر بود. روزانه با دوربین دیجیتالی از زخم و خط‌کشی که هم سطح و موازی با زخم بود عکس گرفته شد. سپس عکس‌ها به نرم‌افزار اتوکد منتقل شد و با استفاده از این نرم‌افزار مساحت زخم به دست آمد.

آنالیز آماری

مساحت زخم در روز صفر، اول، دوم، سوم، چهارم، پنجم، ششم، هفتم و هشتم ثبت گردید. داده‌های به دست آمده با استفاده از نرم‌افزار SPSS ورژن ۱۷ و روش آماری تجزیه و تحلیل واریانس یک‌طرفه (ANOVA) و آزمون مقایسه زوج‌ها (Paired Samples Test) مورد تجزیه و تحلیل قرار گرفتند و سطح معنی‌دار در همه این حالات $p \leq 0.05$ در نظر گرفته شد. رسم نمودارها با نرم‌افزار Excel صورت گرفت و نمودارهای میانگین به صورت $Mean \pm SEM$ نمایش داده شد.

نتایج

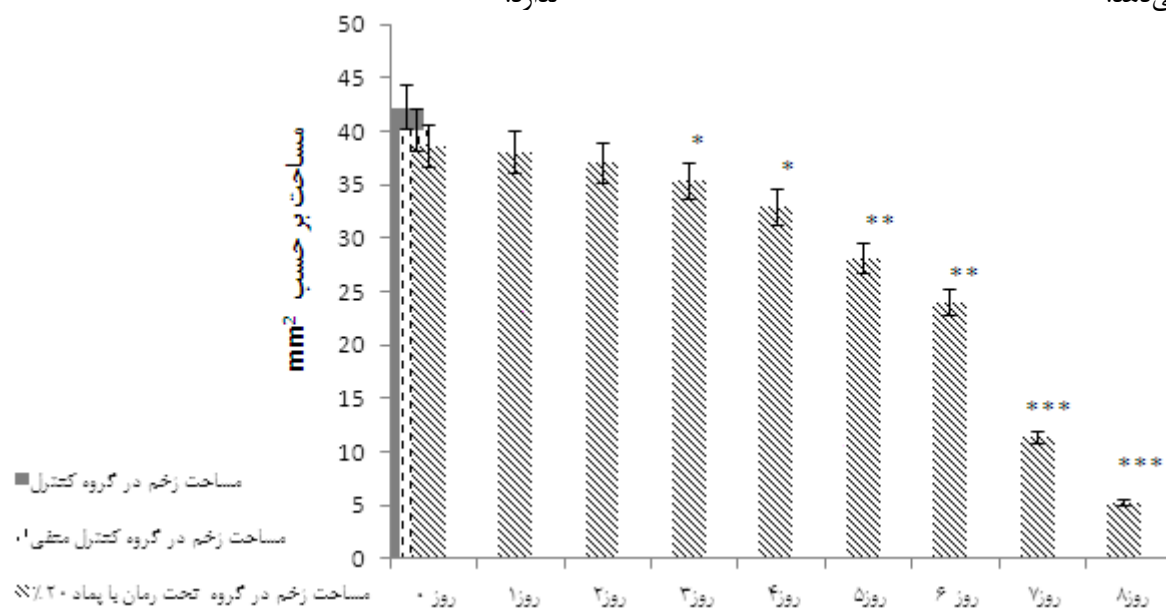
مقایسه درصد بهبودی زخم در گروه‌های مختلف مساحت زخم در گروه‌های تحت درمان با پماد ۲۰٪، ۴۰٪، ۶۰٪ و ۹۰٪ در روز ۴ و ۶ نسبت به گروه کنترل اختلاف معنی‌داری را نشان داد ($p < 0.01$) و در روز ۸ مساحت زخم در گروه‌های تحت درمان با پماد ۲۰٪ و ۶۰٪، نسبت به گروه کنترل اختلاف معنی‌داری مشاهده شد ($p < 0.01$).

در روز سوم و چهارم اختلاف معنی‌داری نسبت به گروه کنترل منفی مشاهده گردید ($p < 0.05$)*.

در روز پنجم و ششم اختلاف معنی‌داری نسبت به گروه کنترل منفی مشاهده گردید ($p < 0.01$)**.

در روز هفتم و هشتم اختلاف معنی‌داری نسبت به گروه کنترل منفی مشاهده گردید ($p < 0.001$ ***).

بین گروه کنترل منفی و کنترل اختلاف معنی‌داری وجود ندارد.



نمودار ۱-۱: مقایسه مساحت زخم برشی در گروه تحت درمان با پماد ۲۰٪ ریشه بوزیدان نسبت به گروه کنترل منفی
ستون‌ها بیانگر Mean±SEM است (n=۶)

در روز سوم و چهارم اختلاف معنی‌داری نسبت به گروه کنترل منفی مشاهده گردید ($p < 0.05$)*.

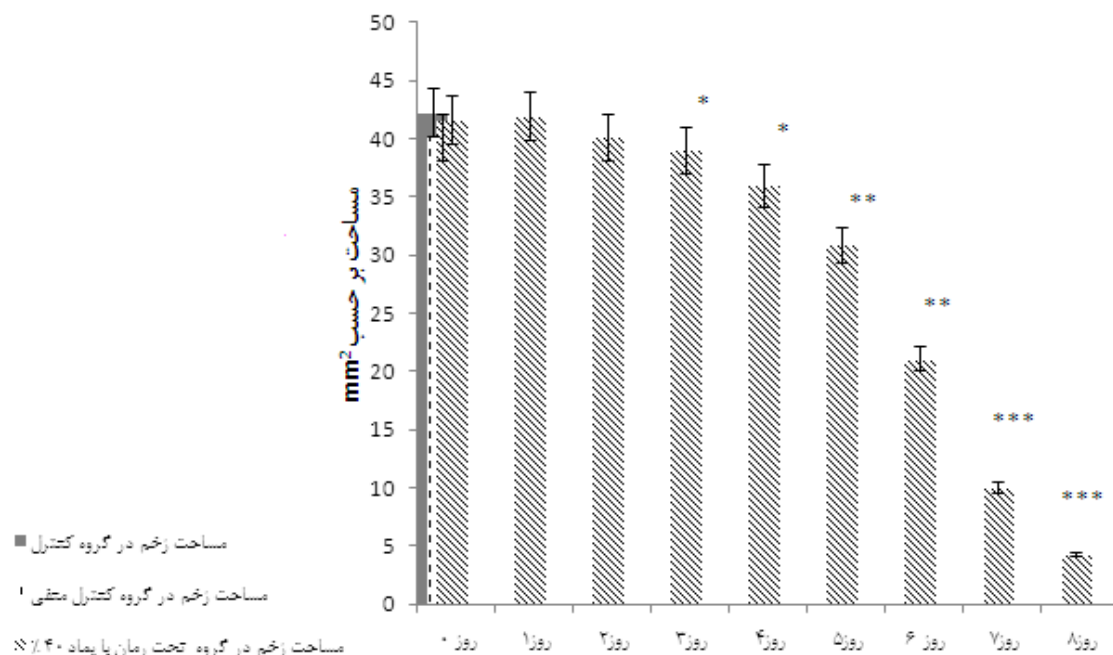
در روز پنجم و ششم اختلاف معنی‌داری نسبت به گروه کنترل منفی مشاهده گردید ($p < 0.01$)**.

در روز هفتم و هشتم اختلاف معنی‌داری نسبت به گروه کنترل منفی مشاهده گردید ($p < 0.001$ ***).

بین گروه کنترل منفی و کنترل اختلاف معنی‌داری وجود ندارد.

نمودار ۱-۱: بررسی مساحت زخم برشی در گروه تحت درمان با پماد ۲۰٪ ریشه بوزیدان نسبت به گروه کنترل منفی: تا روز سوم مساحت زخم برشی در گروه تحت درمان با پماد ۲۰٪ ریشه بوزیدان اختلاف معنی‌داری نسبت به گروه کنترل و کنترل منفی مشاهده نمی‌گردد. از روز سوم تا روز هشتم مساحت زخم برشی در گروه تحت درمان با پماد ۲۰٪ ریشه بوزیدان نسبت به گروه کنترل منفی کاهش معنی‌داری نشان می‌دهد.

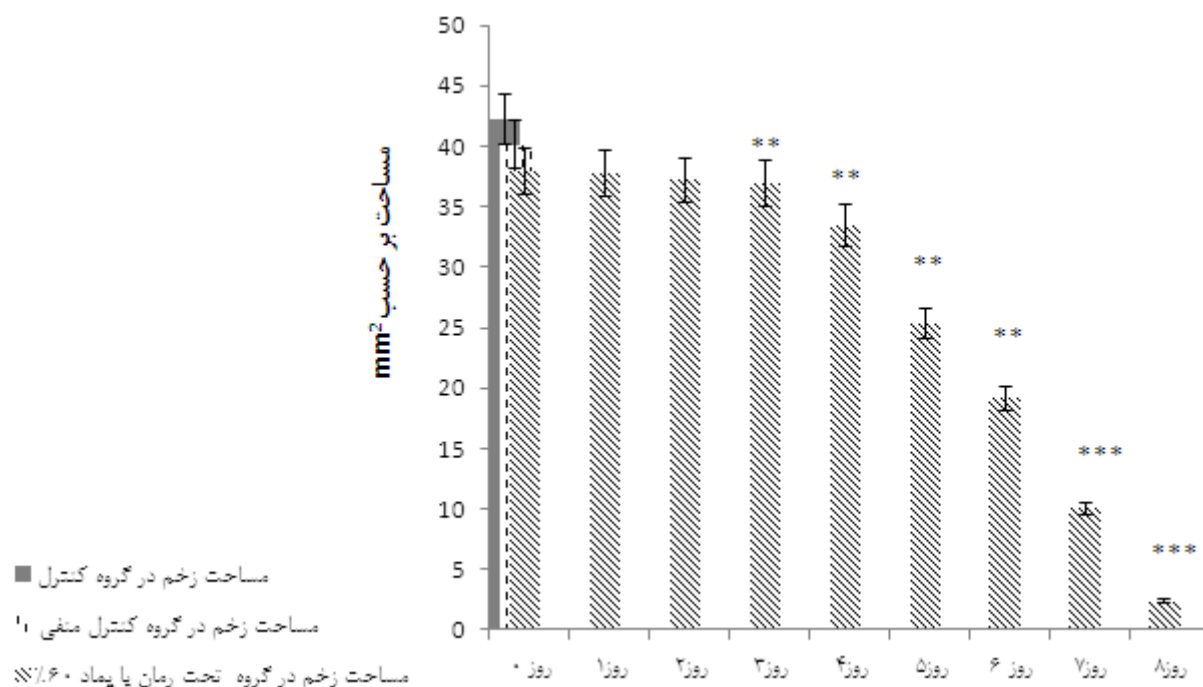
نمودار ۲-۱: بررسی مساحت زخم برشی در گروه تحت درمان با پماد ۴۰٪ ریشه بوزیدان نسبت به گروه کنترل منفی: تا روز سوم مساحت زخم برشی در گروه تحت درمان با پماد ۴۰٪ ریشه بوزیدان اختلاف معنی‌داری نسبت به گروه کنترل و کنترل منفی مشاهده نمی‌گردد. از روز سوم تا روز هشتم مساحت زخم برشی در گروه تحت درمان با پماد ۴۰٪ ریشه بوزیدان نسبت به گروه کنترل منفی کاهش معنی‌داری نشان می‌دهد.



نمودار ۱-۲: مقایسه مساحت زخم برشی در گروه تحت درمان با پماد ۴۰٪ ریشه بوزیدان نسبت به گروه کنترل منفی ستون‌ها بیانگر Mean±SEM است (n=۶)

در روز سوم و چهارم اختلاف معنی‌داری نسبت به گروه کنترل منفی مشاهده گردید ($p < 0.05$)*. در روز پنجم و ششم اختلاف معنی‌داری نسبت به گروه کنترل منفی مشاهده گردید ($p < 0.01$)**). در روز هفتم و هشتم اختلاف معنی‌داری نسبت به گروه کنترل منفی مشاهده گردید ($p < 0.001$ ***). بین گروه کنترل منفی و کنترل اختلاف معنی‌داری وجود ندارد.

نمودار ۱-۳: بررسی مساحت زخم برشی در گروه تحت درمان با پماد ۶۰٪ ریشه بوزیدان نسبت به گروه کنترل منفی: تا روز سوم مساحت زخم برشی در گروه تحت درمان با پماد ۶۰٪ ریشه بوزیدان اختلاف معنی‌داری نسبت به گروه کنترل و کنترل منفی مشاهده نمی‌گردد. از روز سوم تا روز هشتم مساحت زخم برشی در گروه تحت درمان با پماد ۶۰٪ ریشه بوزیدان نسبت به گروه کنترل منفی کاهش معنی‌داری نشان می‌دهد.



نمودار ۱-۳: مقایسه مساحت زخم برشی در گروه تحت درمان با پماد ۶۰٪ ریشه بوزیدان نسبت به گروه کنترل منفی ستون‌ها بیانگر Mean±SEM است (n=۶)

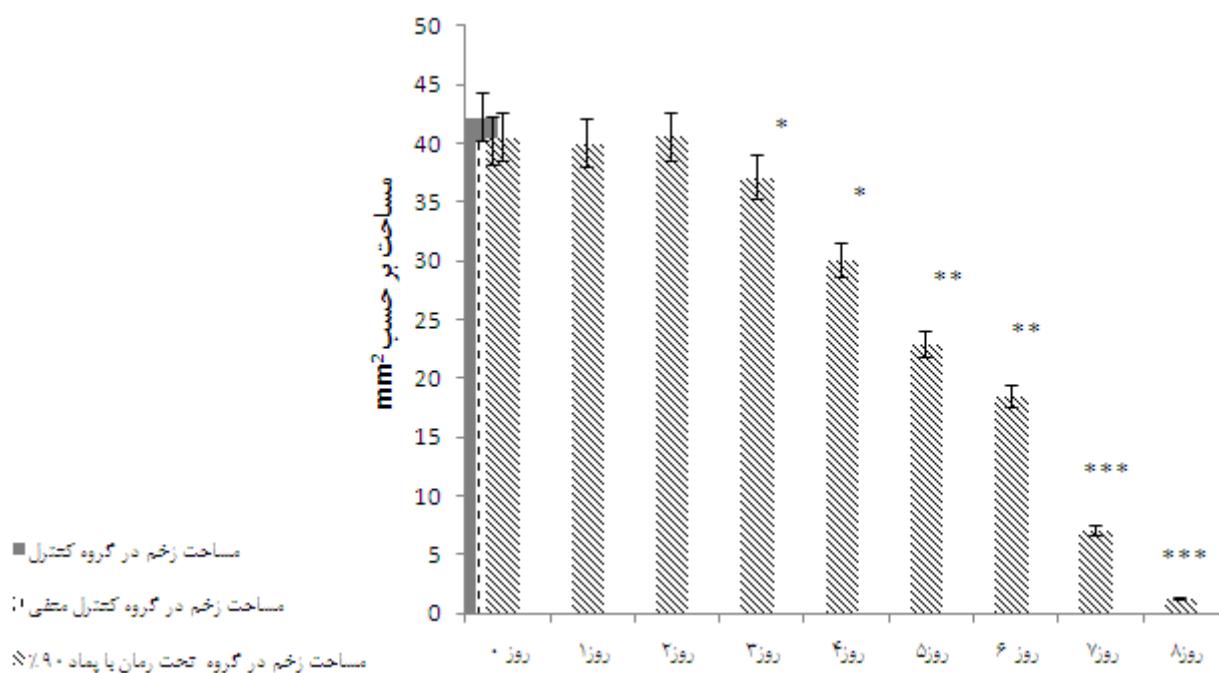
در روز سوم و چهارم اختلاف معنی‌داری نسبت به گروه کنترل منفی مشاهده گردید ($p < 0.05$).

در روز پنجم و ششم اختلاف معنی‌داری نسبت به گروه کنترل منفی مشاهده گردید ($p < 0.01$).

در روز هفتم و هشتم اختلاف معنی‌داری نسبت به گروه کنترل منفی مشاهده گردید ($p < 0.001$).

بین گروه کنترل منفی و کنترل اختلاف معنی‌داری وجود ندارد.

نمودار ۱-۴: بررسی مساحت زخم برشی در گروه تحت درمان با پماد ۹۰٪ ریشه بوزیدان نسبت به گروه کنترل منفی: تا روز سوم مساحت زخم برشی در گروه تحت درمان با پماد ۹۰٪ ریشه بوزیدان اختلاف معنی‌داری نسبت به گروه کنترل و کنترل منفی مشاهده نمی‌گردد. از روز سوم تا روز هشتم مساحت زخم برشی در گروه تحت درمان با پماد ۹۰٪ ریشه بوزیدان نسبت به گروه کنترل منفی کاهش معنی‌داری نشان می‌دهد.



نمودار ۱-۴: مقایسه مساحت زخم برشی در گروه تحت درمان با پماد ۹۰٪ ریشه بوزیدان نسبت به گروه کنترل منفی ستون‌ها بیانگر Mean±SEM است (n=۶)

بحث

همکاران در سال ۲۰۰۹ طی مطالعات خود اظهار داشتند که فلاونوئیدهای بارهنگ به دلیل خاصیت ضدالتهابی و ضدقارچی نقش مهمی در التیام زخم ایفا می‌کنند (۱۶). فلاونوئیدها به دنبال مهار آنزیم‌های سیکلواکسیژناز و لپوکسیژناز کمترین تداخل را در عملکرد داروهای ضدالتهاب غیراستروئیدی به همراه داشته باشند، چرا که حتی با مهار سیکلواکسیژناز می‌توانند در دستة داروهای ضدالتهاب جای گیرند. علاوه بر این فلاونوئیدها سنتز لکوترین‌ها و آزاد شدن هیستامین را مهار می‌کنند و بسیاری از آنها آزاد شدن اکسیدانت‌ها به وسیله نوتروفیل‌ها و فعال شدن ماست سل‌ها را سرکوب می‌کنند و از این طریق موجب بهبودی زخم می‌شوند (۱۷). با توجه به وجود این ترکیبات در گیاه مورد مطالعه، احتمالاً این گیاه هم در بهبود زخم نقش دارد.

از ترکیبات دیگر موجود در ریشه گیاه بوزیدان، آلکالوئیدها می‌باشد (۷). از نظر دانشمندان پزشکی آلکالوئیدها ترکیبات هتروسیکلیک نیتروژن دار با ساختاری بازی و با منشا گیاهی که اغلب دارا ساختار پیچیده، جرم مولکولی زیاد و با فعالیت

بر اساس مطالعات Caili و همکاران در سال ۲۰۰۷ ترکیبات فنولی در عصاره دانه کدوخلوایی، باعث مهار پراکسیداسیون لیپیدها می‌شوند. این ترکیبات، رادیکال‌های آزاد را نیز مهار می‌کنند (۱۳). در سال ۲۰۰۴، Bayer و همکاران نشان دادند که پلی‌فنول‌ها مانع ترشح اینترفرون گاما شده و اثرات ضدالتهابی، ضدپیری و التیام زخم دارند (۱۴). علاوه بر این در سال ۲۰۱۳، Avula و همکاران بیان کردند که فلاونوئیدها و ترکیبات فنلی گیاهان دارویی بر ترمیم زخم موثرند و خاصیت ضدالتهابی دارند (۱۵).

بر طبق مطالعات Rasool و همکاران در سال ۲۰۰۷ ریشه گیاه بوزیدان به دلیل دارا بودن خاصیت ضدالتهابی به علت وجود ترکیباتی مانند فلاونوئیدها و ویتامین C که ناشی از مهار لکوسیت‌ها و کاهش ترشحات زخم و همین‌طور مهار آنزیم‌های پیش التهابی و میانجی‌هایی مثل (ADA: Adenosine-Deaminase, IL-1Binterleukin-1 beta) و MPO (MyeloPerOxidase) می‌باشد با تعدیل در التهاب، تسریع در التیام زخم را موجب شده است (۱۰). Nayak و

لیزین، فیبریل‌های کلاژن اتصالات عرضی پیدا نمی‌کنند. در اسکوروی شدید نه تنها زخم‌های جدید التیام نمی‌یابند، بلکه اسکارهای ترمیم شده قدیمی هم پیوستگی خود را از دست داده و باز می‌شوند. زیرا میزان تجزیه کلاژن از میزان ساخت مجدد آن پیشی می‌گیرد (۲۲).

Jagetia و همکاران در سال ۲۰۰۴، تأخیر در بهبودی زخم ناشی از تشعشعات اشعه گاما را به کاهش اسید آسکوربیک نسبت داده است و معتقد است ویتامین C، محتوی کلاژن و تراکم عروقی را در این نوع زخم افزایش می‌دهد و این افزایش کلاژن در فاز remodeling برای آسیب‌های بافتی و زخم مهم است (۲۳). همچنین ویتامین C برای تشکیل مویرگ‌ها، مهاجرت ماکروفاژها و عملکرد صحیح نوتروفیل‌ها نیاز است (۲۴). احتمالاً ویتامین C موجود در عصاره مورد مطالعه نیز از طریق افزایش فیبروبلاست و به دنبال آن سبب ترمیم زخم پوستی در رت‌ها شده است.

استفاده از آنتی‌اکسیدان‌ها ترمیم زخم را تسریع می‌کند و عفونت و التهاب، مواد اکسیدان یا رادیکال‌های آزاد زخم‌های پوستی را وخیم‌تر می‌کنند. Ipek و همکاران در طی مطالعات خود در سال ۲۰۱۲ اظهار داشتند، آنتی‌اکسیدان‌ها مانع تشکیل رادیکال‌های آزاد شده و مسئول اثرات ضدالتهابی عسل می‌باشد و یک محیط ترمیم زخم مرطوب و بدون خطر، رشد باکتری را فراهم کرده و خواص ضدالتهابی آن ادم، آگزوداء و بوی بد زخم را کاهش می‌دهد (۲۵). همچنین بر اساس نتایج تحقیقات Dinani و همکاران در سال ۲۰۱۰، تعدیل التهاب و استفاده از آنتی‌اکسیدان‌ها ترمیم زخم را تسریع می‌کند (۲۶). بنابراین، می‌توان استنباط کرد که عصاره هیدروالکلی ریشه بوزیدان نیز احتمالاً از طریق کاهش التهاب، جمع کردن رادیکال‌های آزاد و مواد اکسیدان روند ترمیم زخم را بهبود بخشیده است.

طی مطالعه‌ای که در سال ۲۰۱۲ توسط Hajhashemi و همکاران صورت گرفت، موسیلاژ آلوه‌ورا واجد سیستم‌های آزیمی آنتی‌اکسیدانی بوده که از طریق خنثی‌سازی تأثیر رادیکال‌های آزاد تولید شده در محل زخم و با خاصیت ضدالتهابی خود موجب تسریع در روند زخم می‌گردند (۲۷).

فیزیولوژیک مشخص روی انسان هستند (۱۸). در این خصوص Sachin و همکاران تأثیر عصاره ریشه *Ageratum gonyzoides* را بر روند التیام زخم بررسی کردند و علت التیام بخشی عصاره ریشه گیاه مذکور را وجود آکالوئیدها دانستند که به علت فعالیت‌های آنتی‌اکسیدانی خود باعث پیشرفت مراحل التیام زخم می‌شوند (۱۹).

از ترکیبات دیگر موجود در عصاره مورد مطالعه بتا آمیلوئید می‌باشد. متابولیسم غیر طبیعی پروتئین پیش‌ساز بتا آمیلوئید و تولید غیرطبیعی پپتید بتا آمیلوئید، تجمع و رسوب آن باعث مرگ سلول‌های عصبی در مغز این بیماران می‌شود (۷). مطالعات نشان داده است که اضافه کردن پپتید بتا آمیلوئید تجمع یافته به کشت سلول‌های عصبی باعث مرگ آنها می‌شود. مکانیسم‌های آسیب عصبی القا شده به وسیله پپتید بتا آمیلوئید شامل تولید گونه‌های فعال اکسیژن و ایجاد استرس اکسایشی، افزایش کلسیم داخل سلولی، آسیب میتوکندری و تخلیه انرژی سلول، تغییرات اسکلت سلولی از طریق هیپرفسفریله شدن پروتئین تاو و القای پاسخ‌های التهابی می‌باشند. این مکانیسم‌ها منجر به تخریب سیناپس و در نهایت باعث از بین رفتن نورون‌ها از طریق فعال شدن مسیرهای مرگ سلولی آپتوتیک یا نکروتیک می‌شوند (۲۰). طبق گزارش‌های موجود، بتا آمیلوئید تولید رادیکال آزاد و اکسیداسیون لیپیدها را در سلول‌های عصبی pc12 افزایش داده، به مرگ سلولی منجر می‌شود و درمان با عصاره بوزیدان مانع ایجاد واکنش‌های اکسیداسیون ناشی از بتا آمیلوئید می‌شود (۲۱).

ویتامین C از ترکیبات دیگر موجود در عصاره می‌باشد (۱۰). بررسی نقش ویتامین‌ها بر فرآیند التیام زخم و ارتباط محتویات ریشه بوزیدان با آنها می‌تواند دلایل بروز تغییرات را روشن نماید. کمبود ویتامین C باعث اسکوروی می‌شود. در بیماران مبتلا، ترمیم زخم در مرحله فیبروپلازی متوقف می‌شود. در این حالت، هر چند تعداد فیبروبلاست‌ها طبیعی است، ولی آنها کلاژن کافی تولید نمی‌کنند. ویتامین C برای پیوند OH با اسیدآمین‌های پرولین و لیزین و هیدروکسیله شدن آنها در درون سلول فیبروبلاست مورد نیاز است. بدون هیدروکسی

عصاره ریشه بوزیدان بر ترمیم زخم برشی موثر بوده و سرعت بهبود زخم را افزایش داده است. علیرغم این که داده‌های آماری به دست آمده نشان داده است که با گذشت زمان پماد با غلظت‌های کم اثرات معنی‌دار کمتری دارند و این مسئله حاکی از آن است که در این مطالعه عصاره با دوز پایین نسبت به دوزهای بالاتر دیرتر جواب داده است، اما باید این مطلب را در نظر گرفت که داده‌های پژوهش حاضر بر حسب میلی‌متر هستند و اختلاف میان داده‌های آن نمی‌تواند زیاد باشد. بر این اساس یافته‌های موجود نشان می‌دهد که، بر طبق نمودار ۱-۲ و ۱-۳ دوره درمان زخم‌ها در گروه‌های تحت درمان با عصاره ۶۰ و ۹۰ درصد بوزیدان نسبت به سایر گروه‌های تحت درمان در مدت زمان کمتری به طول انجامید و بر اساس نمودار ۱-۴ عصاره با دوز ۹۰ در بهبود زخم پوستی در رت‌ها موثرتر می‌باشد.

افزایش سرعت بهبود زخم در بیماران اثرات زیادی چه از نظر اقتصادی و چه از نظر بهداشتی دارد هر چه بتوان سرعت بهبود زخم در این افراد را افزایش داد درصد عفونت زخم کاهش می‌یابد و به این شیوه جریان بهبود زخم تسریع می‌شود. ریشه گیاه بوزیدان دارای فلاونوئید و اثرات آنتی‌اکسیدانی می‌باشد. بنابراین می‌توان چنین استنباط کرد که در این مطالعه نیز، پماد ریشه بوزیدان احتمالاً از طریق خنثی کردن رادیکال‌های آزاد و مواد اکسیدان روند ترمیم زخم را بهبود بخشیده است. نتایج این مطالعه نشان می‌دهد، مدت زمان ترمیم زخم در گروه‌های بدون درمان و دریافت‌کننده اسرین طولانی‌تر و در گروه‌های دریافت‌کننده عصاره ریشه بوزیدان ۲۰، ۴۰، ۶۰ و ۹۰ درصد از بقیه کوتاه‌تر بوده است. با توجه به نتایج موجود و وجود ترکیبات موثره موجود در گیاه و اثر مثبتی که این ترکیبات بر ترمیم زخم دارند، می‌توان به روشنی دریافت که

References:

- 1- Tanideh N, Rokhsari P, Mehrabani D, Samani SM, Sarvestani FS, Ashraf MJ, et al. *The healing effect of licorice on Pseudomonas aeruginosa infected burn wounds in experimental rat model*. World J Plast Surg 2014; 3(2): 99-106.
- 2- Hazrati M, Mehrabani D, Japoni A, Montasery H, Azarpira N, Hamidian-Shirazi AR, et al. *Effect of honey on healing of Pseudomonas aeruginosa infected burn wounds in rat*. J Appl Anim Res 2010; 37(2): 161-65.
- 3- Maxson S, Lopez EA, Yoo D, Danilkovitch-Miagkova A, Leroux MA. *Concise review: role of mesenchymal stem cells in wound repair*. Stem Cells Transl Med 2012; 1(2): 142-49.
- 4- Sharifi R, Pasalar P, Kamalinejad M, Dehpour AR, Tavangar SM. *The effect of silymarin (Silybum marianum) on human skin fibroblasts in an in vitro wound healing model*. Pharm Biol 2013; 51(3): 298-303.
- 5- Gupta SK, Dua A, Vohra BP. *Withania somnifera (Ashwagandha) attenuates antioxidant defense in aged spinal cord and inhibits copper induced lipid peroxidation and protein oxidative modifications*. Drug Metabol Drug Inter 2003; 19(3): 211-22.
- 6- Khalili Z. *Determining the nature of the basin forest allotments teapot fortress city Paveh using GIS*. MSc thesis Sari agricultural Sci Natur Res Uni Faculty Natural Res, 2009, 2(1), p.149.

- 7- Kiasalari Z, Khalili M, Aghaei M. *Effects of Withania somnifera on levels of sex hormones in the diabetic male rats*. Iranian J Reprod Med 2009; 7(4): 163–68.
- 8- Tahmasbi AM, Mirakzahi MT, Hosseini SJ, Agah MJ, Kazemi Fard M. *The effects of phytase and root hydroalcoholic extract of Withania somnifera on productive performance and bone mineralisation of laying hens in the late phase of production*. British Poultry Sci 2012; 53(2): 204-14.
- 9- Ahmad M, Saleem S, Ahmad AS, Ansari MA, Yousuf S, Hoda MN, et al. *Neuroprotective effects of Withania somnifera on 6-hydroxydopamine induced Parkinsonism in rats*. Human and Experiment Toxicology 2005; 24(3): 137-47.
- 10- Rasool M, Varalakshmi P. *Protective effect of Withania somnifera root powder in relation to lipid peroxidation, antioxidant status, glycoproteins and bone collagen on adjuvant- induced arthritis in rats*. Fundament & Clinic pharmacology 2007; 21(2): 157-64.
- 11- Hemmati AA, Mohammadian F. *An investigation on effects of mucilage of quince seeds on wound healing in rabbits*. J Herbs Spices Med Plants 2000; 7(4): 41-6.
- 12- Arzi A, Hemmati AA, Amin M. *Stimulation of wound healing by licorice in rabbits*. Saudi Pharmaceutical J 2003; 11(1/2): 57-60
- 13- Caili F, Haijun T, Tongyi C, Yi L, Quanhong L. *Some properties of an acidic protein-bound polysaccharide from the fruit of pumpkin*. FC 2007; 100(3): 944–47.
- 14- Bayer J, Gomer A, Demir Y, Amano H, Kish DD, Fairchild R, et al. *Effect of green tea polyphenols on murine transplant- reactive*. Clin Immunol 2004; 110(1): 100-08.
- 15- Muralidhar A, Babu KS, Sankar TR, Reddanna P, Latha, J. *Wound healing activity of flavonoid fraction isolated from the stem bark of Butea monosperma (Lam) in albino wistar rats*. Euro J Experiment Biol 2013; 3(6): 1-6
- 16- Nayak BS, Sandiford S, Maxwell A. *Evaluation of the wound-healing activity of ethanolic extract of Morinda citrifolia L. leaf*: Evid Based Complement Alt Med 2009; 6(3): 351–56.
- 17- Cook NC, Samman S. *Flavonoid chemistry, metabolism, cardioprotective effects and dietary sources*. Nutr Biochem 1996; 7(2): 66-76.
- 18- Ahmad I, Aqil F, Owais M. *Modern phytomedicine: Turning medicinal plants into drugs*. Wiley- VCH 2006; 329-30.
- 19- Sachin J, Neetesh J, Tiwari A, Balekar N, Jain DK. *Simple Evaluation of wound healing activity of polyherbal formulation of roots of ageratum conyzoides linn*. Asian J Res Chem 2009; 2(2): 135-38.
- 20- Hardy J, Dennis DJ. *The Amyloid Hypothesis of Alzheimer's Disease: Progress and Problems on the Road to Therapeutics*. Sci 2002; 297(5580): 353-56.

- 21- Bhattacharya SK, Muruganandam AV. *Adaptogenic activity of Withania somnifera: an experimental study using a rat model of chronic stress*. 2003; 75(3): 547-55.
- 22- Streit M, Braathen LR. *Apligraf—a living human skin equivalent for the treatment of chronic wounds*. Int J Artif Organs 2000; 23(12): 831–33.
- 23- Jagetia GC, Rajanikant GK, Baliga MS, Rao KVN, Kumar P. *Augmentation of wound healing by ascorbic acid treatment in mice exposed to gamma-radiation*. Int J Radiat Biol 2004; 80(5): 347-54.
- 24- Koopman CF. *Cutaneous wound healing: an overview*. Otolaryngol Clin N Am 1995; 28(5): 835-45.
- 25- Süntar I, Akkol EK, Nahar L, Sarker SD. *Wound healing and antioxidant properties: do they coexist in plants?* Free radic antioxidant 2012; 2(2):1–7.
- 26- Dinani NJ, Asgary A, Madani H, Naderi GH, Mahzoni P. *Hypocholesterolemic and antiatherosclerotic effect of artemisia aucheri in hypercholesterolemic rabbits*. Pak J Pharm Sci 2010; 23(3): 321-25
- 27- Hajhashemi V, Ghannadi A, Heidari AH. *Antiinflammatory and wound healing activities of Aloe littoralis in rats*. Pharmaceutical Sci 2012; 7(2): 73-8.

The Effect of Withania Somnifera Root Extract on Open Wound Healing in the Male Rats

Ajand N(MSc)¹, Roshanai K(PhD)*²

¹ *Physiology Department, Faculty of Science, Islamic Azad University, Qom, Iran*

² *Biology Department, Faculty of Science, Islamic Azad University, Qom, Iran*

Received: 11 Apr 2015

Accepted: 29 Oct 2015

Abstract

Introduction: Healing cutaneous wounds is regarded as one of the most important issues in the medicine. Different chemical agents have been used in regard with promoting wound healing, most of which unfortunately present some side effects and defects. Since natural combinations have proposed less disadvantages, this study aimed to investigate the effect of Withania Somnifera root extract on cutaneous wound healing in the male rats.

Methods: This study was performed on 36 rats weighing 180-220g that were divided into 6 groups (n=6). First, wounds (2x2) were made on the dorsal skin of the animals. The first group was left without treatment (control group), the second was treated with Eucerin(negative control), the third group received 1% of phenytoin cream and in the other groups, different concentrations of hydroalcoholic extract of Withania Somnifera (20%, 40%, 60% w/w) combined with Eucerin base were administrated once per day. The area of wounds was measured by Autocad software every day, from the 2nd day to 14th day. The study data were analyzed via SPSS software (ver.16) at the significant level of P<0.05.

Results: The reduction of incisional wound area in the all groups treated with root extract of Withania Somnifera ointment was significantly higher on the 8th day. Moreover, dose of 60% and 90% revealed better effects (p<0.001).

Conclusion: The findings of the present study demonstrated that Withania Somnifera root, due to its significant reduction in the healing time as well as wound area, can be used as an effective material in regard with the cutaneous wound healing.

Keywords: Cutaneous wound healing; Rat; Withania Somnifera extract cream

This paper should be cited as:

Roshanai K, Ajand N. *The effect of withania somnifera root extract on open wound healing in the male rats.* J Shahid Sadoughi Univ Med Sci 2015; 23(9): 900-11.

***Corresponding author: Tel: 09125517562, Email: kambizroshanaei@gmail.com**