Journal of Shahid Sadoughi University of Medical Sciences
Vol. 23, No.4, Jun-Jul 2015
Pages: 2136-2148

مجله علمی پژوهشی دانشگاه علوم پزشکی شهید صدوقی یزد
دوره ۲۳، شماره ۴، تیر ۱۳۹۴
صفحه: ۲۱۴۸-۲۱۳۶

بررسی مقایسه‌ای شیوع موکوزیت کف سینوس ماگزیلا در بیماران دارای انواع تحلیل استخوان در رادیوگرافی دیجیتال پانورامیک

صنم میربیگی[۱]، احمد حایریان[۲]، شیرین کلاهدوز*[۳]، مریم کوپایی[۴]

چکیده

مقدمه: پریودونتیت آپیکال، بیماری‌های پریودونتال، درمان‌های ایمپلنت و کشیدن دندان، خطر موکوزیت سینوس را افزایش می‌دهند. همچنین رادیوگرافی پانورامیک وضعیت کف سینوس‌های ماگزیلا را به خوبی تصویر می‌کند. مطالعه حاضر با هدف بررسی ارتباط بین شواهد تحلیل استخوان آلوئول و موکوزیت سینوس ماگزیلا در رادیوگرافی پانورامیک دیجیتال انجام شد.

روش بررسی: در این مطالعه توصیفی - مقطعی ۲۰۰ رادیوگرافی پانورامیک دیجیتال متعلق به بیماران دارای حداقل تحلیل استخوان ملایم مورد بررسی قرار گرفت. تصویر هر دو سینوس ماگزیلاری هر فرد بررسی شد و شدت و نوع تحلیل استخوان پریودونتال در دندان‌های خلفی، وجود و عدم وجود موکوزیت سینوس ماگزیلا برای هر بیمار مورد مطالعه قرار گرفت. داده‌ها با استفاده از نرم‌افزار SPSS نسخه ۱۷ و آزمون Chi-square تجزیه و تحلیل شد.

نتایج: شیوع موکوزیت سینوس با شدت تحلیل استخوان و نوع الگوی تحلیل استخوان از لحاظ آماری ارتباط معنی‌داری داشت(p=۰/۰۰۱). همچنین شیوع افزایش ضخامت مخاط سینوس در بیماران دارای تحلیل استخوان ملایم، ۱۲/۱۰٪ و در بیماران دارای تحلیل استخوان متوسط، ۲۷/۴۵٪ و در بیماران دارای تحلیل استخوان شدید، ۶۳/۱۵٪ بود. شیوع موکوزیت سینوس ماگزیلا با سن و جنس از لحاظ آماری نیز ارتباط معنی‌داری نداشتند(p=۰/۰۵).

نتیجه‌گیری: در بیماران دارای تحلیل استخوانی با افزایش شدت تحلیل، شیوع موکوزیت سینوس افزایش می‌یابد. شیوع موکوزیت سینوس ماگزیلا در تحلیل استخوان با الگوی عمودی بیشتر از تحلیل استخوان با الگوی افقی می‌باشد. همچنین بر اساس نتایج مطالعه حاضر خطر موکوزیت سینوس با بیماری پریودونتال افزایش می‌یابد.

واژه‌های کلیدی: سینوس ماگزیلا، موکوزیت سینوس، تحلیل استخوان پریودونتال.

۱- استادیار گروه رادیولوژی، دانشگاه علوم پزشکی و خدمات بهداشتی درمانی شهید صدوقی، یزد، ایران
۲- دانشیار بخش پریودونتولوژی، عضو مرکز تحقیقات عوامل اجتماعی مؤثر بر سلامت دهان و دندان، دانشگاه علوم پزشکی و خدمات بهداشتی درمانی شهید صدوقی، یزد، ایران
۳- دانشجوی دندانپزشکی، دانشگاه علوم پزشکی و خدمات بهداشتی درمانی شهید صدوقی، یزد، ایران
۴- استادیار بخش بیماری‌های دهان و فک و صورت، دانشگاه علوم پزشکی و خدمات بهداشتی درمانی البرز، کرج، ایران
* (نویسنده مسئول)؛ تلفن: ۰۹۱۰۳۰۱۵۶۷۷، پست الکترونیکی: shirinkolahdooz@yahoo.com
- این مقاله برگرفته از پایان نامه دانشجویی دانشگاه علوم پزشکی شهید صدوقی یزد می‌باشد.
تاریخ دریافت: ۱۳۹۳/۱۲/۱۴ تاریخ پذیرش: ۱۳۹۴/۲/۱۷

[Downloaded from jssu.ssu.ac.ir on 2026-01-30]

مقدمه

یکی از عوامل مهم ایجاد التهاب سینوس ماگزیلاری، عفونت‌هایی هستند که منشاء آنها باکتری، ویروس و یا قارچ می‌باشد. تقریباً ۱۰ تا ۱۲ درصد از التهاب‌های سینوس ماگزیلا در اثر عفونت‌های دندانی رخ می‌دهد که عمدتاً به دلیل نزدیکی ریشه‌های دندان‌های خلفی ماگزیلا به کف سینوس ماگزیلا ایجاد شده‌اند(۱). مطالعات انجام شده در این زمینه مبین آن است که میزان شیوع سینوزیت ماگزیلای مرتبط با دندان در حدود۱۰ تا ۸۶ درصد می‌باشد(۳-۱). این در حالی است که تحقیقات دیگری در این زمینه حاکی از آن است که ضایعات پری‌آپیکال و بیماری‌های پریودونتال دلیل ۵۸ تا ۷۸ درصد افزایش ضخامت سینوس ماگزیلا می‌باشد(۶-۴). در مطالعه‌ای که اخیراً توسط Maillet و همکاران انجام شده است، در ۹۸ مورد از ۱۳۵ مورد (۷۲/۶٪)، سینوزیت ماگزیلا مرتبط با دندان بود که با ایجاد تغییراتی در کف سینوس ماگزیلا نحوه این ارتباط مشاهده گردید(۷). پریودونتیت آپیکال، بیماری‌های پریودونتال، درمان ایمپلنت و کشیدن دندان از جمله عوامل خطر هستند که امکان ابتلا به سینوزیت ماگزیلا را افزایش می‌دهند(۱۱-۸). نقش پریودونتیت آپیکال در بروز سینوزیت ماگزیلا هنوز به‌صورت کامل به اثبات نرسیده است اما گزارش‌هایی مبنی بر بروز سینوزیت ماگزیلا به دلیل وجود پریودونتیت آپیکال وجود دارد(۱۲).

مجاورت آپکس دندان‌های فک بالا با سینوس‌های ماگزیلا سبب گسترش ضایعات دندانی به خصوص ضایعات پریودونتال به داخل سینوس ماگزیلا می‌شود. Vallo و همکاران افزایش ضخامت دیواره موکوزال سینوس را در ۱۲٪ از بیماران گزارش نمودند، اما این افزایش ضخامت موکوزال در بیشتر بیماران مبتلا به سینوزیت ماگزیلا، بیشتر از ۲ میلی‌متر بود(۱۵-۱۳). در مطالعات افزایش ضخامت دیواره موکوزال سینوس ماگزیلا شاخص مهمی در تعیین بروز سینوزیت ماگزیلا معرفی شده است(۱۶،۱۷). افزایش ضخامت دیواره موکوزال سینوس ماگزیلا در افرادی با عفونت پری‌آپیکال یا افرادی که تحلیل استخوانی با الگوی افقی در ناحیه دندان‌های مولر و پرمولر ماگزیلا دارند، نسبت به افرادی که هیچگونه عفونت پری‌آپیکال و پریودونتال ندارند خیلی شایع‌تر و معمول‌تر می‌باشد(۴،۱۸).

علاوه بر یافته‌های دندانی، میزان شیوع افزایش ضخامت ماگزیلا با سن، جنس و همچنین سابقه آلرژی فرد تغییر می‌نماید(۲۲-۱۹). در مقالات مختلف مصرف سیگار ارتباطی با افزایش ضخامت موکوزال سینوس ماگزیلا و کیست آنترال موکوزال ندارد و درباره ارتباط مصرف سیگار با بروز آسم و آلرژی تداخل نظر وجود دارد(۱۹،۲۳،۲۴). مشخصه بارز بیماری پریودونتیت مخرب از دست دادن ساپورت استخوانی اطراف دندان‌ها می‌باشد، به طور کلی تحلیل استخوانی با الگوی افقی از تحلیل استخوانی با الگوی عمودی ناشی از ضایعات عمودی متفاوت است. زمانی که سطح تحتانی ضایعه پایین‌تر از سطح کرست استخوانی قرار گیرد، اصطلاحاً ضایعات ناشی از تحلیل زیر استخوانی نامیده می‌شود(۲۵).

در مطالعات اپیدمیولوژیک مختلف، رادیوگرافی پانورامیک به عنوان یک روش تشخیصی مناسب پیشنهاد شده است(۲۶). رادیوگرافی پانورامیک علی‌رغم دقت پایین‌تر نسبت به CBCT و CT، برای مشاهده کف سینوس مناسب تشخیص داده شده است(۲۷). تکنیک انجام این روش رادیوگرافی باعث انتخاب آن به عنوان مناسب‌ترین و در دسترس‌ترین کلیشه برای بررسی دیواره‌های خلفی و کف سینوس‌ها شده است(۲۸). برخی محققان رادیوگرافی پانورامیک را به‌عنوان سریع‌ترین و مؤثرترین روش برای اندازه‌گیری میزان تحلیل استخوان آلوئول در اثر بیماری پریودونتال پیشنهاد کرده‌اند(۲۸،۲۹). رادیوگرافی پانورامیک یک نما از بعد فاسیال که شامل قوس‌های مندیبل، ماگزیلا و ساختارهای حمایت‌کننده آنها بوده و روشی مناسب با میزان دوز اشعه کم و صرفه جویی در وقت است، بنابراین می‌تواند به منظور بررسی وضعیت پریودونتال مورد استفاده قرار گیرد(۳۰). با توجه به گزارش‌های متفاوت مبنی بر

[Downloaded from jssu.ssu.ac.ir on 2026-01-30]

وجود(۱۶،۳۱،۳۲) و یا عدم وجود(۳۳) رابطه بین موکوزیت سینوس ماگزیلا در ارتباط با تحلیل استخوان با استفاده از روش‌های تشخیصی متفاوت، در مطالعه حاضر به بررسی ارتباط بین شواهد تحلیل استخوان آلوئول و موکوزیت سینوس ماگزیلا با استفاده از رادیوگرافی دیجیتال پانورامیک پرداخته شد.

روش بررسی

در این مطالعه توصیفی- مقطعی، ۲۰۰ تصویر پانورامیک متعلق به بیماران دارای حداقل تحلیل استخوانی نوع ملایم (Mild) موجود در آرشیو بخش رادیولوژی دانشکده دندانپزشکی یزد از سال ۱۳۹۱ تا ۱۳۹۳ مورد بررسی قرار گرفت. تصویر هر دو سینوس ماگزیلاری هر فرد بررسی شده و افرادی که دارای ایمپلنت در ماگزیلا بوده و یا علت مراجعه آنها تروماهای حاد بود، از مطالعه خارج شدند. در تمام تصاویر مورد بررسی حداقل یک دندان خلفی بالا در هر سمت وجود داشت. ابتدا دانشجو سال آخر دندانپزشکی تصاویر پانورامیک را تحت شرایط استاندارد در محیط آرام و نیمه تاریک بر روی مانیتور (LG-Seoul-South Korea) "flatron 17 با رزولوشن ۱۲۸۰×۱۰۲۴ پیکسل و gray scale [۸] ۲، مورد بررسی قرار داد و برای جلوگیری از خطا، تصاویر مجدداً توسط یک متخصص رادیولوژی فک و صورت در همان شرایط بررسی شد. تمام رادیوگرافی‌ها با دستگاه پانورامیک دیجیتال(Planmeca- Prolinex- Helsinki- Finland) که دارای شرایط حداکثر اکسپوژر ۶۸Kvp، ۱۰mA و زمان ۱۸ ثانیه بود، انجام شد. شرایط اکسپوژر با توجه به اندازه بیمار قابل تغییر بود. افزایش ضخامت مخاط سینوس‌ها در افراد دارای انواع تحلیل استخوان ماگزیلا برحسب سن و جنس بیماران ثبت شد. به منظور ارزیابی اثر سن روی شیوع و شدت افزایش ضخامت مخاط سینوس، سن بیماران ثبت و در ۴ گروه :۱)۳۰ تا ۳۹ سال، ۲)۴۰ تا۴۹ سال، ۳)۵۰ تا ۵۹ سال، ۴)۶۰ تا ۶۹ سال دسته‌بندی شدند. سپس ارزیابی تحلیل استخوان پریودونتال در تمامی بیماران انجام گرفت. میزان تحلیل استخوان از فاصله CEJ تا اپکس دندان‌های خلفی ماگزیلا مطابق مطالعه Engebretson و همکاران طبقه‌بندی شد(۳۴). تحلیل استخوانی شدید (Severe) زمانی در نظر گرفته شد که حداقل یک دندان در زیر سینوس تحلیل استخوان بیشتر از ۵۰٪ داشته باشد. تحلیل استخوان متوسط (Moderate) هنگامی در نظر گرفته شد که در غیاب تحلیل استخوانی Severe حداقل یک دندان در زیر سینوس تحلیل استخوانی ۲۵٪ تا ۵۰٪ داشته باشد. همچنین تحلیل استخوان (Mild) زمانی در نظر گرفته شد که در غیاب تحلیل‌های استخوانی Moderate و Severe حداقل یک دندان در زیر سینوس تحلیل استخوانی کمتر از ۲۵٪ داشته باشد.

همچنین تحلیل استخوان از نظر الگو مورد بررسی قرار گرفت (تصویر۱) و به دو نوع تحلیل با الگوی عمودی استخوان و تحلیل با الگوی افقی استخوان تقسیم‌بندی شد. در تحلیل استخوان با الگوی افقی از ارتفاع استخوان کاسته می‌شود ولی مارجین استخوان به صورت عمود بر سطح دندان باقی می‌ماند. سپتوم بین دندانی و صفحات فاسیال و لینگوال در این حالت درگیر هستند ولی میزان این درگیری‌ها در اطراف یک دندان لزوما برابر نمی‌باشد. تحلیل استخوان با الگوی عمودی در جهت مایل ایجاد شده و در استخوان اطراف دندان و در طول ریشه باعث ایجاد فضای خالی می‌شود که معمولا در سمت آپیکال استخوان دربرگیرنده قرار دارد(۳۵). علاوه بر این، وجود و یا عدم وجود موکوزیت سینوس ماگزیلا نیز مورد بررسی قرار گرفت. افزایش ضخامت مخاط کف سینوس ماگزیلا زمانی که بیشتر از ۱mm باشد، به عنوان موکوزیت سینوس در نظر گرفته شد. این افزایش ضخامت از کف سینوس تا بالاترین سطح از مخاط در نظر گرفته می‌شود. مخاط نرمال در رادیوگرافی قابل رویت نیست و این در حالی است که در صورتی که قابل رویت باشد، موکوزیت شناخته می‌شود(۳۴). داده‌های جمع‌آوری شده با استفاده از نرم‌افزار SPSS نسخه ۱۷ و آزمون Chi-square مورد تجزیه و تحلیل قرار گرفت و سطح معنی‌داری کمتر از ۰/۰۵ در نظر گرفته شد.

[Downloaded from jssu.ssu.ac.ir on 2026-01-30]

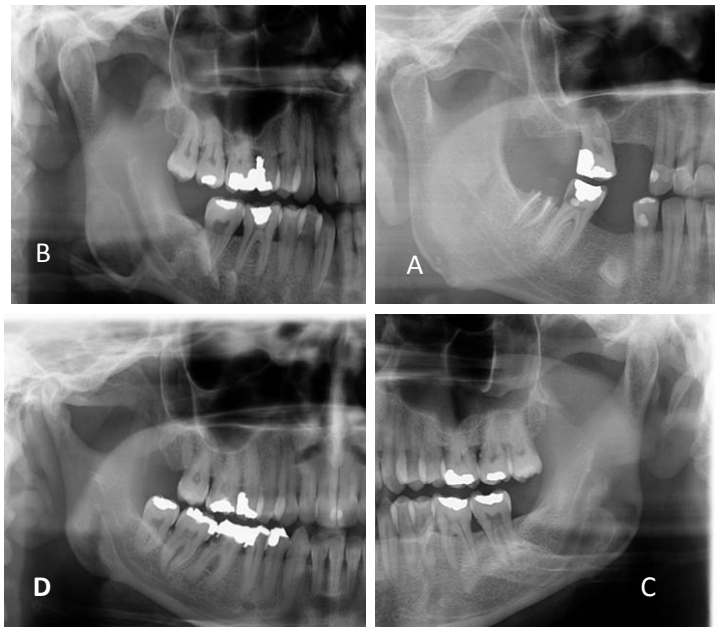

شکل ۱: A، تحلیل عمودی همراه با موکوزیت سینوس؛B، تحلیل عمودی استخوان بدون موکوزیت سینوس؛ C، تحلیل افقی استخوان با موکوزیت سینوس؛ D، تحلیل افقی استخوان بدون موکوزیت سینوس

نتایج

۲۰۰ تصویر پانورامیک دیجیتال از بیماران دارای تحلیل استخوانی شامل۲۰۰ زن و ۲۰۰ مرد با متوسط سنی ۴۲/۳ سال که دارای تصویر ۴۰۰ سینوس (سمت چپ و راست) واضح بودند، مورد ارزیابی قرار گرفت. افزایش ضخامت مخاط کف سینوس در ۱۰۱ تصویر (۲۵/۲۵ درصد کل تصاویر) مشاهده شد. شیوع افزایش ضخامت مخاط سینوس در بیماران دارای تحلیل استخوان Mild، ۱۲/۱۰٪ و در بیماران دارای تحلیل استخوان Moderate، ۲۷/۴۵٪ و در بیماران دارای تحلیل استخوان Severe، ۶۳/۱۵٪ بود. با توجه به آزمون Chi square رابطه معنی‌داری بین افزایش شدت تحلیل استخوان و موکوزیت سینوس ماگزیلا مشاهده شد به طوری که با افزایش شدت تحلیل استخوان، شیوع موکوزیت سینوس افزایش می‌یابد(p=۰/۰۰۰۱). (نمودار ۱).

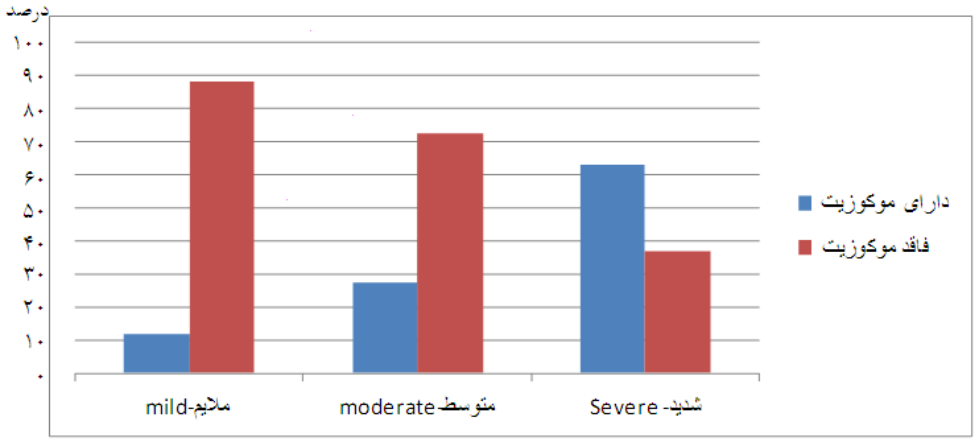

نمودار ۱: مقایسه میزان بروز موکوزیت سینوس ماگزیلا بر حسب شدت تحلیل استخوان

[Downloaded from jssu.ssu.ac.ir on 2026-01-30]

شیوع افزایش ضخامت مخاط در گروه سنی ۳۰ تا ۳۹ سال، ۱۸٪؛ گروه سنی۴۰ تا ۴۹ سال، ۳۱٪؛ گروه سنی ۵۰ تا ۵۹ سال، ۳۱٪ و در گروه سنی ۶۰ تا ۶۹ سال ۲۱٪ بود(نمودار ۲). رابطه افزایش سن با افزایش ضخامت مخاط سینوس معنی‌دار نبود (p=۰/۰۶۲). همچنین شیوع افزایش ضخامت مخاط سینوس در مردان ۲۵/۵٪ و در زنان ۲۵٪ بود که از لحاظ آماری معنی‌دار نبود(p=۰/۰۹) (نمودار ۳).

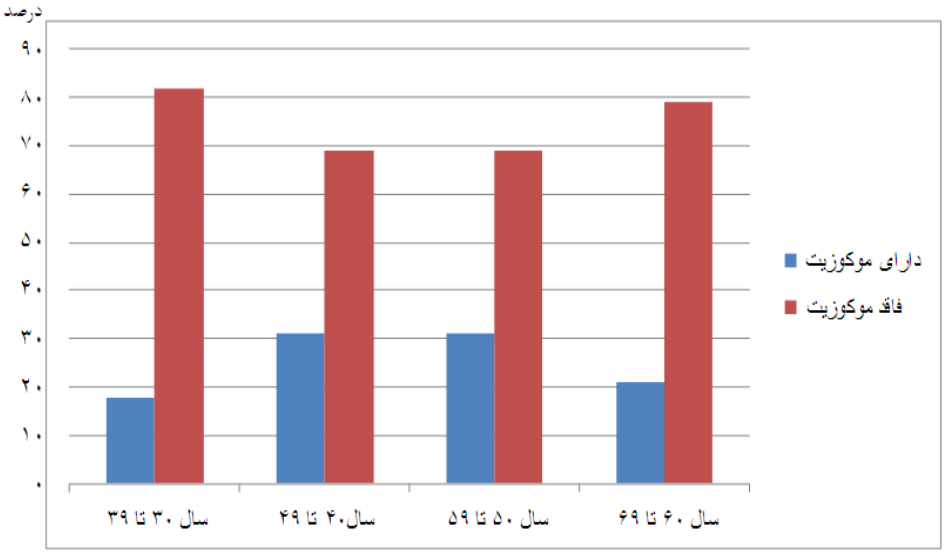

نمودار ۲: مقایسه میزان بروز موکوزیت سینوس ماگزیلا بر حسب سن

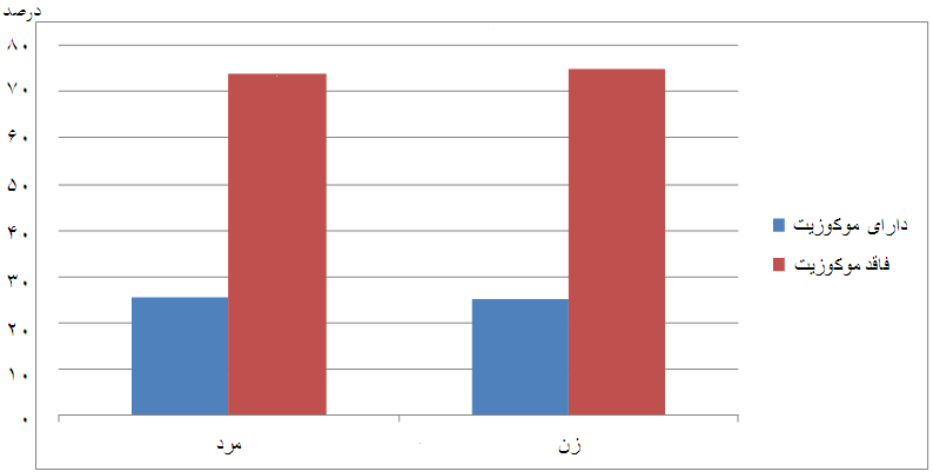

نمودار ۳: مقایسه میزان بروز موکوزیت سینوس ماگزیلا بر حسب جنسیت

از ۴۰۰ تصویر سینوس بررسی شده، ۶۹ مورد همراه با پری‌آپیکال با ضایعه بودند. از ۶۹ دندان دارای ضایعه پری‌آپیکال ۴۰ عدد(۵۷/۹۷٪) همراه با موکوزیت سینوس ماگزیلا بودند. پس بین موکوزیت سینوس ماگزیلا و ضایعه پری‌آپیکال دندان خلفی مجاور سینوس مربوطه رابطه معنی‌داری وجود دارد(p=۰/۰۰۰۱). همچنین از ۴۰۰ تصویر سینوس بررسی شده، ۲۳۱ مورد پری‌آپیکال فاقد ضایعه بودند. نتایج کامل‌تر در نمودار ۴ نشان داده شده است.

[Downloaded from jssu.ssu.ac.ir on 2026-01-30]

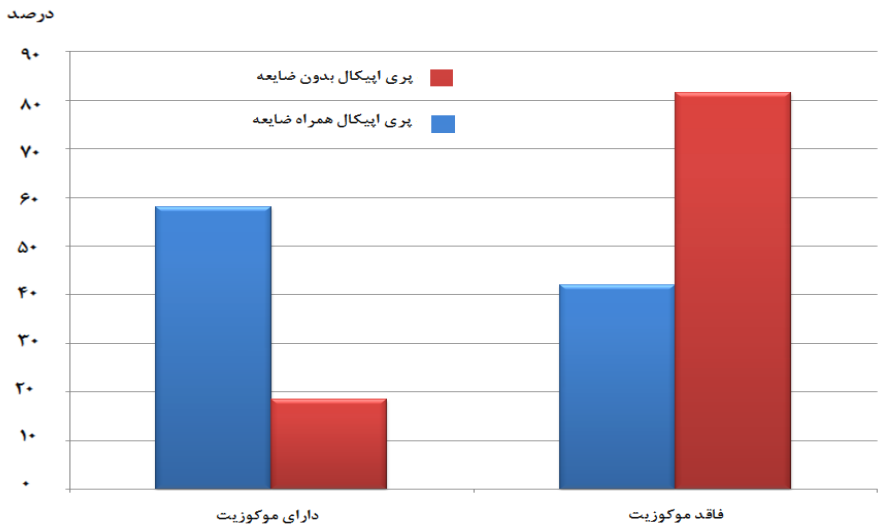

نمودار ۴: مقایسه میزان بروز موکوزیت سینوس ماگزیلا بر حسب بروز پری‌آپیکال

از تعداد ۴۰۰ نیم‌فک ماگزیلای مورد بررسی شده، ۳۶۶ مورد دارای تحلیل استخوان با الگوی افقی و ۳۴ مورد دارای تحلیل استخوان با الگوی عمودی بودند. از ۳۶۶ مورد دارای تحلیل استخوان با الگوی افقی، ۲۳/۲۲٪ دارای موکوزیت سینوس ماگزیلا و از ۳۴ مورد دارای تحلیل استخوان با الگوی عمودی، ۴۷/۰۵٪ دارای موکوزیت سینوس ماگزیلا بودند. آزمون آماری Chi-square، نشان داد که رابطه معنی‌داری بین نوع تحلیل استخوان ماگزیلا و موکوزیت سینوس ماگزیلا وجود دارد، به طوری که شیوع موکوزیت سینوس ماگزیلا در تحلیل استخوان با الگوی عمودی بیشتر از تحلیل استخوان با الگوی افقی می‌باشد(p=۰/۰۴) (نمودار ۵).

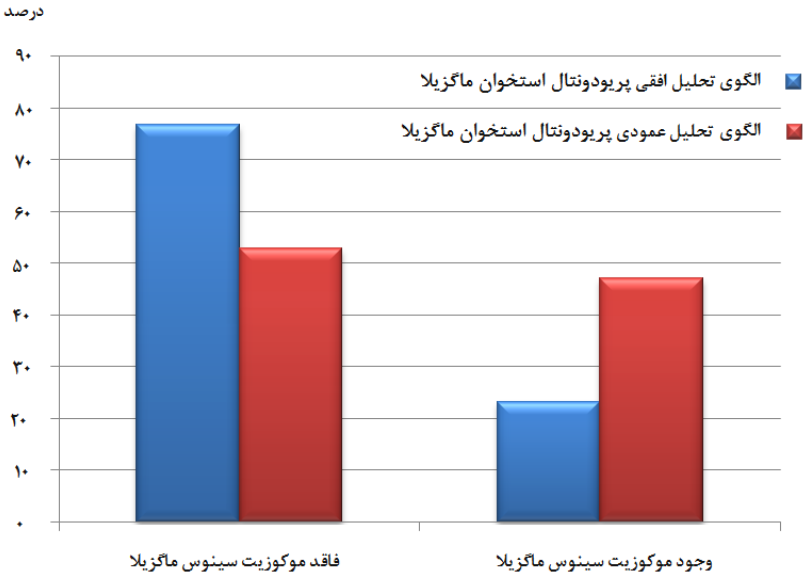

نمودار ۵: توزیع فراوانی وجود یا عدم وجود موکوزیت سینوس ماگزیلا در بیماران دارای تحلیل پریودونتال ماگزیلا

بحث و نتیجه‌گیری

در این مطالعه تصاویر پانورامیک دیجیتال مربوط به بیماران دارای انواع تحلیل استخوانی به منظور بررسی ارتباط تحلیل استخوان آلوئول و موکوزیت سینوس ماگزیلا در تصاویر

[Downloaded from jssu.ssu.ac.ir on 2026-01-30]

رادیوگرافی پانورامیک دیجیتال مورد بررسی قرار گرفت. شیوع موکوزیت سینوس در جامعه آماری مورد مطالعه ۲۵٪ محاسبه گردید. این درصد در مطالعات مختلف بسته به نوع و روش نمونه‌گیری از ۸ تا ۲۹ درصد گزارش شده است(۳۸-۱۴،۳۶). ضخامت نرمال مخاط کف سینوس ماگزیلا ۰/۸ تا ۱ میلی‌متر گزارش شده است(۳۹). Vallo و همکاران موکوزیت سینوس را زمانی‌که ضخامت ۳ تا ۶ میلی‌متر به‌صورت رادیواپک و بدون دیواره کورتیکال در طول حاشیه استخوانی دیواره سینوس ماگزیلا دیده شود، گزارش کردند(۱۴). Soikkonnen و همکاران موکوزیت سینوس را زمانی که یک رادیواپسیته منتشر در طول مارجین سینوس و بدون حاشیه واضح دیده شود، گزارش کردند(۳۶). این دو مطالعه بر روی رادیوگرافی‌های پانورامیک دیجیتال انجام شد(۱۴،۳۶). Janner و همکاران از CBCT برای بررسی موکوزیت سینوس ماگزیلا استفاده کردند و افزایش ضخامت بیش از ۲ میلی‌متر را به عنوان موکوزیت سینوس در نظر گرفتند(۳۳). در برخی مطالعات افزایش ضخامت مخاطی بیش از ۱میلی‌متر به عنوان موکوزیت در نظر گرفته شده است(۲۷) و همین معیار در مطالعه حاضر مورد استفاده قرار گرفته است.

در مطالعه حاضر، شیوع افزایش ضخامت مخاط سینوس ماگزیلاری در بیماران دارای تحلیل استخوان Mild (ملایم)، ۱۲/۱۰٪ و در بیماران دارای تحلیل استخوانی Moderate (متوسط)، ۲۷/۴۵٪ و در بیماران دارای تحلیل استخوان Severe (شدید)، ۶۳/۱۵٪ بود. بنابراین در بیماران دارای تحلیل استخوانی با افزایش شدت تحلیل، شیوع موکوزیت سینوس افزایش می‌یابد. Lu و همکاران نیز وجود رابطه مثبت بین شدت apical periodontitis و افزایش ضخامت مخاط بیماران را گزارش نمودند(۳۱).

Vallo و همکاران تحقیقات زیادی به منظور بررسی نماهای CBCT انجام دادند و ادعا نمودند که میان موکوزیت سینوس ماگزیلا و عوامل دندانی بیماران ارتباطی وجود دارد. آنها دریافتند که موکوزیت سینوس ماگزیلا با پاتولوژی‌های پریودونتال از قبیل تحلیل استخوان با الگوی افقی، پاکت‌های داخل استخوانی عمودی (که معمولاً تا دو سوم ریشه گسترش یافته‌اند) و ضایعات پریودنتال که فورکا را درگیر کرده است در ارتباط می‌باشد(۱۴). در مطالعه‌ای که Yoo و همکاران انجام دادند، خطر موکوزیت سینوس ماگزیلا در سمتی که یک دندان به دلیل بیماری پریودونتال کشیده شده است، بیشتر از سمتی است که دندان به دلیل شکست ریشه یا بیماری ریشه کشیده شده است(۳۲). همچنین Potikhan و همکاران ادعا نمودند موکوزیت سینوس ماگزیلا در ارتباط با تحلیل استخوان به خصوص تحلیل استخوان Severe می‌باشد(۱۶).

در بیماران مورد بررسی مطالعه حاضر، مشخص گردید بیماری پریودونتال افراد نقش مهمی در افزایش موکوزیت سینوس دارد. همچنین این نتایج با مطالعاتی که نشان می‌دهند افزایش ضخامت موکوزال کف سینوس بعد از درمان پریودونتال پرمولرها و مولرهای بالای دارای پریودونتیت شدید، نرمال می‌شود مطابقت دارد(۴۰). علاوه بر آن با افزایش شدت تحلیل استخوان، شیوع موکوزیت سینوس افزایش می‌یابد. در مقابل Janner و همکاران عدم رابطه ضایعات پریودونتال و ضایعات پری‌آپیکال با موکوزیت سینوس ماگزیلا را گزارش نمودند(۳۳). سطح باکتری‌های پاتوژنیک و محصولات حاصل از باکتری‌ها به اندازه سایتوکاین‌های التهابی در محل دارای تحلیل استخوانی Severe پریودونتیت بالا است(۴۱). این محصولات حاصل از باکتری‌ها ممکن است از طریق استخوان متخلخل ماگزیلا یا از طریق عروق خونی و لنفاوی به مخاط سینوس برسند و سبب موکوزیت سینوس شوند. بنابراین پریودونتیت یک عامل بالقوه افزایش ضخامت مخاطی سینوس است که در افراد فاقد علامت دیده می‌شود. شاید به همین علت خطر موکوزیت سینوس ماگزیلا با میزان تحلیل استخوان ماگزیلا در ارتباط می‌باشد.

Welander و همکارانش مواردی از موکوزیت سینوس ماگزیلاری موضعی در مجاورت دندان‌هایی با ضایعات پری‌آپیکال که با درمان ریشه موفق حذف شده را گزارش کردند(۶). Vallo و همکاران دریافتند که ضایعات پری‌آپیکالی اساساً با موکوزیت سینوس ماگزیلا در ارتباط هستند و شیوع

[Downloaded from jssu.ssu.ac.ir on 2026-01-30]

موکوزیت را افزایش می‌دهند. همچنین مشخص شد ۸۰٪ از ضایعات پری‌آپیکال همراه با افزایش ضخامت مخاط سینوس توأم بودند(۱۴). این مطالعات تأییدکننده اثر استخوان اطراف بر مخاط سینوس‌های ماگزیلا هستند. Janner و همکاران در آنالیز رگرسیون، ابنورمال‌های مخاطی از قبیل موکوزیت، کیست مخاطی وموکوسل را در یک گروه قرار دادند. در مطالعات آنها ارتباطی بین ضایعات پریودونتال و ضایعات پری‌آپیکال با موکوزیت سینوس ماگزیلا مشاهده نشد(۳۳).

علل دندانی ایاتروژنیک از جمله درمان ریشه می‌توانند آغازگر التهاب پری‌آپیکال در کف سینوس باشد. دستکاری اپکس دندان و یا خروج مواد استفاده شده در درمان ریشه و ورود آن به داخل سینوس می‌تواند باعث ورود باکتری‌ها به حفره سینوس شود(۴۲). اگر چه در مطالعات Phothikhun و همکاران و Vallo و همکاران درمان ریشه خطر افزایش ضخامت مخاط را افزایش نداد(۱۴،۱۵).

در مطالعه حاضر، رابطه معنی‌داری از لحاظ آماری بین شیوع موکوزیت سینوس و جنسیت مشاهده نشد که با نتایج مطالعات Shanbhag و همکاران مطابقت دارد(۴۳). این در حالی است که نتیجه پژوهش حاضر با دیگر مطالعات که بیان می‌دارند در مردها شیوع موکوزیت بیشتر است، مطابقت ندارد(۱۴،۱۵،۴۴،۴۵). یکی از دلیل توجیه‌کننده این تفاوت ممکن است اختلافات فرهنگی در جوامع مورد مطالعه باشد.

در پژوهش حاضر، موکوزیت در دوره سنی ۴۰ تا ۶۰ سال بیشترین شیوع را دارا می‌باشد و شیوع آن در دوره سنی ۶۰ تا ۷۰ سال کاهش می‌یابد. در برخی از مطالعات قبلی، شیوع موکوزیت با افزایش سن، افزایش می‌یابد(۱۵،۳۱).

شیوع موکوزیت سینوس در تحلیل استخوان با الگوی عمودی نسبت به تحلیل استخوان با الگوی افقی در جامعه آماری مورد مطالعه بیشتر بود. نتایج مطالعه Vallo و همکاران نیز نشان داد شیوع موکوزیت سینوس در تحلیل استخوان با الگوی عمودی (۸۲٪) بیشتر از تحلیل استخوان با الگوی افقی(۶۳٪) بود که با نتایج مطالعه حاضر مطابقت دارد(۱۴).

موکوزیت سینوس ماگزیلا ممکن است برای جراحی بازسازی (آگمنتاسیون) سینوس مشکل آفرین باشد. موکوزیت سینوس و کیست‌های مخاطی سینوس خطر انسداد استیوم و سینوزیت را در جراحی‌هایی که کف سینوس بالا برده می‌شود، افزایش می‌دهد. Carmeli و همکاران دریافتند که خطر انسداد استیوم همزمان با موکوزیت سینوس افزایش می‌یابد(۴۶). بنابراین طبق مطالعات انجام شده توسط Phothikhun و همکاران خطر انسداد سینوس با افزایش هر چه بیشتر ضخامت مخاط کف سینوس افزایش می‌یابد و توصیه می‌شود ابنورمالیتی‌های مخاط قبل از جراحی بازسازی سینوس حذف شوند(۱۶). با این حال مواردی گزارش شده که جراحی بازسازی سینوس می‌تواند در افرادی با موکوزیت سینوس ماگزیلا و کیست‌های مخاطی سینوس نه چندان پیچیده انجام شود(۴۹-۴۷).

از جمله محدودیت‌های مطالعه حاضر، عدم وجود تاریخچه‌ای مدون از علایم کلینیکی بیمار بود، اگرچه ارتباط مابین یافته‌های رادیوگرافیک و علایم کلینیکی سینوزیت به طور کامل مورد بررسی قرار گرفته است. رادیوگرافی پانورامیک به اندازه شیوه‌های سه بعدی رادیولوژی در تشخیص پاتولوژی‌های دندانی و بررسی سینوس ماگزیلا قابل اطمینان نمی‌باشد. ساختارهای آناتومیک سه بعدی در عکس‌های دوبعدی روی تغییرات پاتولوژیک تصویر شده و می‌تواند سبب محو آن در کلیشه گردد. عکس‌های CT و CBCT، گرافی‌های سه‌بعدی هستند که نسبت به کلیشه‌های داخل دهانی ۳۰ درصد بیشتر ضایعات پری‌آپیکال و ۴ برابر بیشتر موکوزیت سینوس را نشان می‌دهند.

سپاسگزاری

بدین وسیله از معاونت پژوهشی دانشکده دندانپزشکی یزد و سرکار خانم رقیه حکیمیان قدردانی می‌شود.

[Downloaded from jssu.ssu.ac.ir on 2026-01-30]

References:

1- Brock I. ***Sinusitis of odontogenic origin.*** Otolaryngol Head Neck Surg 2006; 135(3): 349-55.

2- Ritter L, Lutz J, Neugebauer J, Scheer M, Dreiseidler T, Zinser MY, et al. ***Prevalence of pathologic findings in the maxillary sinus in cone-beam computerized tomography.*** Oral Surg Oral Med Oral Pathol Oral Radiol Endod 2011; 111(5): 634-40.

3- Bomeli SR, Branstetter BF, Ferguson BJ. ***Frequency of a dental source for acute maxillary sinusitis.*** Laryngoscope 2009; 119(3): 580-84.

4- Ericson S, Welander U. ***Hyperplasia of the maxillary sinus in chronic marginal periodontal disease.*** Odontologist Tidskrift 1964; 72: 509-19.

5- Mattila K. ***Roentgenological investigations into the relation between periapical lesions and conditions of the mucous membrane of maxillary sinuses.***Acta Odont Scand 1965; 23 (Suppl 42): 1-91.

6- Nenzen B, Welander U. ***The effect of conservative root canal therapy on local mucosal hyperplasia in the maxillary sinus.***Odontol Revy 1967; 18(3): 295-302.

7- Maillet M, Bowles WR, Mc Clanahan SL, John MT, Ahmad M. ***Cone-beam computed tomography evaluation of maxillary sinusitis.*** J Endod 2011; 37(6): 753-57.

8- Melen I, Lindahl L, Andreasson L, Rundcrantz H. ***Chronic maxillary sinusitis. Definition, diagnosis and relation to dental infections and relation to dental infections and nasal polyposis.*** Acta Otolaryngol 1986; 101(3-4): 320-27.

9- Abrahams JJ, Glassberg RM. ***Dental disease: a frequently unrecognized cause of maxillary sinus abnormalities?*** AJR Am J Roentgenol 1996; 166(5): 1219-23.

10- DoudGalli SK, Lebowitz RA, Giacchi RJ, Glickman R, Jacobs JB. ***Chronic sinusitis complicating sinus lift surgery.*** Am J Rhinol 2001; 15(3): 181-86.

11- Kretzschmar DP, Kretzschmar JL. ***Rhinosinusitis: review from a dental perspective.*** Oral Surg Oral Med Oral Pathol Oral Radiol Endod 2003; 96(2): 128-35.

12- Nair UP, Nair MK. ***Maxillary sinusitis of odontogenic origin: cone-beam volumetric computerized tomography-aided diagnosis.*** Oral Surg Oral Med Oral Pathol Oral Radiol Endod 2010; 110(6): e53-57.

13- Savolainen S, Eskelin M, Jousimies-Somer H, Ylikoski J. ***Radiological findings in the maxillary sinuses of symptomless young men.*** Acta Otolaryngol Suppl 1997; 529: 153-57.

14- Vallo J, Suominen-Taipale L, Huumonen S, Soikkonen K, Norblad A. ***Prevalence of mucosal abnormalities of the maxillary sinus and their relationsip to dental disease in panoramic radiography: results from the health 2000 health examination survey.*** Oral Surg Oral Med Oral Pathol Oral Radiol Endod 2010; 109(3): e80-87.

15- Rak KM, Newell JD 2nd, Yakes WF, Damiano MA, Luethke JM. ***Paranasal sinuses on MR images of the brain: significances of mucosal thickening.*** AJR Am Roentgenol 1991; 156(2): 381-84.

[Downloaded from jssu.ssu.ac.ir on 2026-01-30]

16- Phothikun S, Suphanantackat S, Chuenchompoonut V, Nisapakultorn K. ***Cone be am cempluted tomographic evidence of the asocial between periodontal bone loss and mucosal ltickeng of the maxillary sinus.*** J Periodontal 2012; 83(5): 557-64.

17- Brook I. ***Sinusitis.*** Periodontology 2000. 2009; 49(1): 126-39.

18- Björn H, Holmberg K, Nylander G. ***Maxillary sinus in periodontal disease.*** Odontologisk Revy 1967; 18: 83-114.

19- Halstedt CL. ***Mucosal cysts of the maxillary sinus: report of 75 cases.*** J Am Dent Assoc 1973; 87(7): 1435-41.

20- Allard RH, van der Kvast WA, van der Waal I. ***Mucosal antral cysts: review of the literature and report of a radiographic survey.*** Oral Surg Oral Med Oral Pathol 1981; 51(1): 2-9.

21- Myall RWT, Eastep PB, Silver JG. ***Mucous retention cysts of the maxillary antrum.*** J Am Dent Assoc 1974; 89(6): 1338-42.

22- MacDonald-Jankowski DS. ***Mucosal antral cysts of Chinese population.*** Dentomaxillofac Radiol 1993; 22(4): 208-10.

23- Carter LC, Calamel A, Haller A, Aguirre A. ***Seasonal variation in maxillary antralpseudocysts in a general clinic population.*** Dentomaxillofac Radiol 1998; 27(1): 22-24.

24- Gothberg KA, Little JW, King DR, Bean LR. ***A clinical study of cysts arising from mucosa of the maxillary sinus.*** Oral Surg 1976; 41(1): 52-58.

25- Weinberg MA, Eskow RN. ***Osseous defects: proper terminology revisited.*** J Periodontol 2000; 71(12): 1928.

26- Ahlqwist M, Halling A, Hollende L. ***Rotational panoramic radiography in epidemiological studies of dental health. Comparison between panoramic radiographs and intraoral full mouth surveys.*** Swed J Dent 1986; 10(1-2): 73-84.

27- White Se, Pharoah MJ. ***Oral radiologyprinciples and interpretation.*** 6 th ed. Louis: Mosby, 2009.

28- Westerholm N. ***The determination by orthopantomographic measurement of bone resorption in the bone of the jaws.*** Odontol. Tidskr 1966; 74(1): 52-60.

29- Ainamo J, Tammisalo EH. ***The orthopantomogram in quantitative assessment of marginal bone loss, suom.*** Hammaslaak Toim 1967; 63(3): 132-38.

30- Molander B, Ahlqwist M, Grondahl HG. ***Agreement between panoramic and intraoral radiography in comprehensive oral radiographic diagnosis.*** Eru J Oral Sci 1995; 103(4): 191-98.

31- Lu Y, Liu Z, Zhang L, Zhou X, Zheng Q, Duan X, et al. ***Association between maxillary sinus mucosal thickening and apical periodontitis using cone-beam computed tomography scaninga retrospective study.*** J Endod 2012; 38(8): 1069-67.

[Downloaded from jssu.ssu.ac.ir on 2026-01-30]

32- Yoo JY, Pi SH, Kim YS, Jeong SN, You HK. ***Healing pattern of the mucos membrane after tooth entraction in the mamllay sinus.*** J Periodontic Implant Sci 2011; 41(1): 23-29.

33- Janner SF, Caversaccio MD, Dubach P, Sendi P, Buser D, Bornstein MM. ***Characteristics and dimensions of theSchneiderian membrane: a radiographic analysis using cone beam computed tomography in patients referred for dental implant surgery in the posterior maxilla [published online ahead of print March 23, 2011].*** Clin Oral Implants Res 2011; 22(12): 1446-53.

34- Engebretson SP, Lamster IB, Elkind MS, Rundek T, Serman NJ, Demmer RT, et al. ***Radio-graphic measures of chronic periodontitis and carotidartery plaque.*** Stroke 2005; 36(3): 561-66.

35- Carranza FA, Camargo PM, Takei HH. ***Bone loss and patterns of bone destructions.*** In: Newman MG , Takei HH, Carranza FA, Klokkevold PR. Carranza's clinical periodontology. 11 the ed. St. Louis: Elsevier; Saunders; 2012.p.148.

36- Soikkonen K, Ainamo A. ***Radiographic maxillary sinus findings in the elderly.*** Oral Surg Oral Med Oral Pathol Oral Radiol Endod 1995; 80(4): 487-91.

37- Havas TE, Motbey JA, Gullane PJ. ***Prevalence of incidental abnormalities on computed tomographic scans of the paranasal sinuses.*** Arch Otolaryngol Head Neck Surg 1988; 114(8): 856-59.

38- Iwabuchi Y, Hanamure Y, Ueno K, Fukuda K, Furuta S. ***Clinical significance of asymptomatic sinus abnormalities on magnetic resonance imaging.*** Arch Otolaryngol Head Neck Surg 1997; 123(6): 602-4.

39- Misch CE, Resnik RR, Misch-Dietsh F. ***Maxillary sinus anatomy, pathology, and graft surgery.*** In: Misch CE, editor. St. Louis: Mosby; 2008.p. 912-22.

40- Rhodus NL. ***The prevalence and clinical significance of maxillary sinus mucous retention cyst in a general clinic population.*** Ear Nose Throat J 1990; 69(2): 82-90

41- Feng Z, Weinberg A. ***Role of bacteria in health and disease of periodontal tissues.*** Periodontol 2000 2006; 40: 50-76.

42- Watzek G, Bernhart T, Ulm C. ***complications of sinus perforations and their management in endodontics.*** Dent Clin North Am 1997; 41(3): 563-83.

43- Shanbhag S, Karnik P, Shirke P, Shanbhag V. ***Association between periapical lesions and maxillary sinus mucosal thickening: a retrospective cone-beam computed tomographic study.*** J Endod 2013; 39(7): 853-57.

44- Inaracarneiro costa rege, ifiagooliveirasousa, ***clandio Rodrigues letes occurrence of maxillary sinus abnormalities detected by CBCT in asymptomatic patients.*** BMC Oral Health 2012; 12: 30.

45- Sheikhi M, Pozve NJ, Khorrami L. ***Using cone beam computed tomography to detect the relationship between the periodontal bone loss and mucosal thickening of the maxillary sinus.*** Dent Res J (Isfahan) 2014; 11(4): 495-501.

[Downloaded from jssu.ssu.ac.ir on 2026-01-30]

46- Carmeli G, Artzi Z, Kozlovsky A, Segev Y, Landsberg R. ***Antral computerized tomography pre-operative evaluation: Relationship between mucosal thickening maxillary sinus function.*** Clin Oral Implants Res 2011; 22(1): 78-82.

47- Mardinger O, Manor I, Mijiritsky E, Hirshberg A. ***Maxillary sinus augmentation in the presence of antralpseudocyst: a clinical approach.*** Oral Surg Oral Med Oral Pathol Oral Radiol Endod 2007; 103(2): 180-84.

48- To¨zu¨m TF, Dursun E, Tulunoglu I. ***Sinus floor elevation from a maxillary molar tooth extraction socket in a patient with chronic inflammation.*** J Periodontol 2009; 80(3): 521-26.

49- Kara IM, Ku¨cxu¨k D, Polat S. ***Experience of maxillary sinus floor augmentation in the presence of antralpseudocysts.*** J Oral Maxillofac Surg 2010; 68(7): 1646-50.

[Downloaded from jssu.ssu.ac.ir on 2026-01-30]

Comparative Evaluation of the Prevalence of Maxillary Sinus Mucosal Thickening in the Patients with Periodontal Bone Loss: A Digital Panoramic Study

Mirbeigi S(DDS,MS)[1], Haerian A(DDS,MS)[2], Kolahdooz SH(DDS)[*3], Koopaie M(DDS,MS)[4]

[1]*Department of Oral and Maxillofacial Radiology, Shahid Sadoughi University of Medical Sciences, Yazd, Iran*
[2]*Department of Periodontics, Shahid Sadoughi University of Medical Sciences, Yazd, Iran*
[3]*School of Dentistry, Shahid Sadoughi University of Medical Sciences, Yazd, Iran*

Received: 7 Mar 2015 ***Accepted:*** 5 May 2015

Abstract

Introduction: Dental abscesses and periodontal disease can be regarded as the common causes of odontogenic sinusitis. Apical periodontitis, periodontal disease, implant treatment and teeth extraction lead to the increase risk of maxillary sinus mucositis. The maxillary sinuses are usually well visualized on panoramic images. Therefore, this study aimed to explore the association between mucosal thickening of the sinuses and periodontal bone loss(PBL) on the digital panoramic images.

Methods: In this cross-sectional descriptive study, a total of 200 digital panoramic images related to patients at least suffering from mild periodontal bone loss were reviewed. Type and severity of PBL of posterior teeth were assessed, and the presence of mucosal thickening was recorded. The study data were analyzed via SPSS software (version17) applying Chi-square test. Moreover, significant level of P –value of less than. 005 was determined .

Results: Mucosal thickening was significantly correlated with the bone loss and pattern type of the bone loss. Moreover, the prevalence of sinus mucosal thickening was 12.10% in patients with mild bone loss, 27.45% in patients with moderate bone loss, 63.15% in patients with severe bone loss. No statistically significant relationship was detected between Maxillary sinus mucositis with patients' age and sex (p =0.05).

Conclusion: In patients suffering from the bone loss, increased severity of the bone loss can lead to an increase in the prevalence of sinus mucosal thickening. The maxillary sinus mucositis was reported to be more prevalent in the bone loss with a vertical pattern rather than the bone loss with a horizontal pattern. Moreover, based on the results of the present study, the periodontal disease may increase the risk of sinus mucosal thickening.

Keywords: Maxillary sinus; Mucosal thickening; Periodontal bone loss

This paper should be cited as:
Mirbeigi S, Haerian A, Kolahdooz SH, Koopaie M. ***Comparative evaluation of the prevalence of maxillary sinus mucosal thickening in the patients with periodontal bone loss: a digital panoramic study***. J Shahid Sadoughi Univ Med Sci 2015; 23(4): 2136-48.

****Corresponding author: Tel: +98 09103015677, Email: shirinkolahdooz@yahoo.com***

[Downloaded from jssu.ssu.ac.ir on 2026-01-30]