



تعیین دقت رادیوگرافی پانورامیک در تعیین زوایای مزودیستال دندانها

مهسا مولایی^۱، حوریه باشی زاده فخار^۲، حسام میکائیلی خیایوی^۳، الهام رموزی^{۴*}

چکیده

مقدمه: امروزه استفاده از رادیوگرافی پانورامیک برای بررسی مستقیم و موازی بودن ریشه‌ها بعد از بستن فضاها و قبل از برداشتن اپلاینس‌های ثابت اکثراً مورد قبول بوده و استفاده از این رادیوگرافی برای ارزیابی نتایج در پایان درمان ارتودنسی مطرح می‌شود. البته مشخص نیست که آیا رادیوگرافی پانورامیک واقعاً نمایانگر دقیق موقعیت مزودیستال ریشه دندان‌های ماگزینا و مندیبل می‌باشد یا خیر. هدف از این مطالعه، تعیین دقت رادیوگرافی پانورامیک در تعیین زوایای مزودیستال دندانها بود.

روش بررسی: از ۱۰ نفر با روابط مولری کلاس I، قالب آلژینات از دو فک تهیه و با گچ مولدانو ریخته شد. برای مشخص نمودن محور طولی دندانها، از سیم‌های ارتودنسی ۰/۷ در جهت محور طولی دندانها (بر روی کست‌های تشخیصی) استفاده گردید. برای تهیه رادیوگرافی پانورامیک از کست‌ها، از دستگاه تصویربرداری پانورامیک Planmeca ۲۰۰۲ CC در شدت جریان ۴ mA و ولتاژ ۶۰ kVp استفاده گردید. هم از کست‌ها و هم از تصاویر پانورامیک مربوط به هر کست، فتوگرافی تهیه شد و سپس زوایای بین سیم‌های اپک و خط رفرنس، توسط برنامه اتوکد ۲۰۰۵، اندازه‌گیری و مقادیر مربوط به کست‌ها و رادیوگرافی‌های پانورامیک، با هم مقایسه گردید.

نتایج: درصد قابل توجهی از زوایای به دست آمده از تصاویر پانورامیک (۷۱/۲٪) از لحاظ آماری، در محدوده قابل قبول (±۲ درجه) قرار نداشتند. به طور کلی کمترین میزان دقت رادیوگرافی پانورامیک در تعیین زاویه مزودیستال دندانها در ناحیه دندان لترال پایین با مقدار ICC = -۰/۲۳۷ می‌باشد. همچنین تفاوت‌های موجود بین زوایای رادیوگرافی پانورامیک و زوایای واقعی در مورد قوس فک بالا، به طور قابل ملاحظه‌ای کمتر از قوس فک پایین می‌باشد.

نتیجه‌گیری: دندانپزشکان بایستی در اتخاذ تصمیمات کلینیکی در مورد نیاز دندانها به اجاستمنت‌های زاویه‌ای، براساس یافته‌های رادیوگرافی پانورامیک، با علم به دیستورشن‌های همیشگی تصویر پانورامیک، عمل نمایند.

واژه‌های کلیدی: پانورامیک، زوایای مزودیستال دندانها، رادیوگرافی

۱- دستیار تخصصی گروه دندانپزشکی، دانشگاه علوم پزشکی قزوین، قزوین، ایران

۲- استادیار گروه دندانپزشکی، دانشگاه علوم پزشکی تهران، تهران، ایران

۳- استادیار گروه دندانپزشکی، دانشگاه علوم پزشکی اردبیل، اردبیل، ایران

۴- استادیار گروه دندانپزشکی، دانشگاه علوم پزشکی و خدمات بهداشتی درمانی شهید صدوقی یزد، یزد، ایران

* (نویسنده مسئول): تلفن: +۹۸۹۱۲۴۲۲۷۴۶۱، پست الکترونیکی: elham.romoozi@gmail.com

تاریخ پذیرش: ۱۳۹۴/۲/۱۷

تاریخ دریافت: ۱۳۹۳/۱۱/۱۷

مقدمه

درمان‌های ارتودنسی ناهنجاری‌های دندانی فکی، با توجه به دخالت عوامل ژنتیکی، عوامل محیطی و فاکتورهای مربوط به رشد، اعم از زمان، مقدار، مدت و پیش آگهی آنها تمهیداتی را ایجاد می‌نماید. به همین منظور، قبل از شروع درمان‌های ارتودنسی می‌بایست طرح درمان هر بیمار، به دقت ارزیابی و طرح‌ریزی شود (۱). برای ارائه طرح درمان ارتودنسی، نیاز به یکسری مدارک، از جمله ایزرواسیون (Observation) عمومی، معاینات کلینیکی، قالب‌های مطالعه و رادیوگرافی‌های مربوطه است (۱،۲).

از رادیوگرافی‌های موردنیاز و متداول، رادیوگرافی‌های نیم‌رخ (Lateral Cephalometry) و پانورامیک (Panoramic) می‌باشد. البته در موارد خاص، رادیوگرافی‌های اکلوزال (Occlusal)، پی‌ای (Posterior-Anterior) و پری‌اپیکال (Periapical) نیز تهیه می‌گردد (۳-۶).

توجه به این نکته مهم است که در علم ارتودنسی، قرارگیری صحیح دندان‌ها در فضای سه بعدی، برای دستیابی به روابط اکلوزالی صحیح و یک نتیجه پایدار لازم است (۷).

زوایای محوری مناسب دندان‌ها، برای پخش نیروهای اکلوزالی در طول تماس‌های اینترپروگزیمالی لازم است و یک فاکتور مهم در حفظ نتایج درمان پایدار می‌باشد و در صورت موازی نبودن ریشه دندان‌های مجاور، فضاهای خالی بسته شده به روش ارتودنسی، بیشتر در معرض باز شدن خواهند بود. همچنین، اگر ریشه‌ها به طور صحیحی قرار گرفته باشند، استخوان کافی نیز در بین دندان‌های مجاور، وجود خواهند داشت. همچنین باید احتمال ایجاد آسیب‌های پریودنتال را در نمونه‌هایی که توازی صحیحی در ریشه‌ها در انتهای درمان به دست نیامده را در نظر داشت (۸-۱۴).

Dental Panoramic Tomography برای پزشک، یک نمای جامع از هر دو قوس دندانی در یک فیلم منفرد است که به طور قابل ملاحظه‌ای، اکسپوزر اشعه به بیمار را در مقایسه با رادیوگرافی داخل دهانی کاهش می‌دهد (۱۵).

فیلم‌های پانورامیک، برای ارزیابی پاتولوژی اسکلتال و دنتال

و نیز برای ارزیابی‌های ابعادی و اندازه‌گیری‌های زوایای نسبی دندان‌ها در ارتباط با دیگر ساختارها مفید هستند (۱۶).

مطالعات قبلی، انحراف قابل توجهی را هنگام مقایسه زاویه واقعی و رادیوگرافیک ریشه در رادیوگرافی پانورامیک نشان داده‌اند. هرچند هنوز هم بعضی از مطالعات، استفاده از رادیوگرافی پانورامیک را برای بررسی توازی ریشه‌ها پیشنهاد می‌کنند. البته به شرطی که دندانپزشک، از دیستورشن‌های احتمالی آگاه بوده و بیمار هم به طور صحیح در دستگاه پانورامیک قرار گیرد (۱۶، ۲۰).

در سال ۲۰۰۸، Owens و همکاران، مطالعه‌ای به منظور بررسی کارایی رادیوگرافی پانورامیک در بررسی زاویه مزودیستال ریشه انجام دادند. نتیجه این مطالعه نشان داد که تنوع تکنیکی قابل‌ملاحظه‌ای بین زوایای ریشه واقعی و رادیوگرافیک وجود دارد و باید هنگام کاربرد رادیوگرافی پانورامیک برای تعیین زاویه مزودیستال ریشه احتیاط کرد (۶).

در سال ۲۰۰۸، James L. Peck و همکاران، مطالعه‌ای به منظور بررسی این که آیا رادیوگرافی پانورامیک می‌تواند زاویه مزودیستال ریشه‌ها را به دقت اندازه‌گیری کند یا خیر، انجام دادند و دریافتند که CBCT Scan اندازه‌گیری‌های بسیار دقیقی از زوایای ریشه‌ها ارائه می‌دهد و در مقایسه با CBCT، تصاویر پانورامیک، اطلاعات دقیق و قابل اعتمادی از زوایای ریشه‌ها فراهم نمی‌کند (۲).

در سال ۲۰۱۰، Van Elslande D و همکاران، مطالعه‌ای به منظور بررسی دقت Panoramic-Like CBCT در نمایش زوایای مزودیستال دندان انجام دادند. در مقایسه با مطالعات قبلی، در مورد دقت رادیوگرافی‌های پانورامیک معمول، نمایش زاویه مزودیستال نمایش داده شده دندان‌ها بر روی Panoramic Like CBCT به زوایای مزودیستال واقعی نزدیک‌تر بود (۱۶).

با توجه به نتایج مطالعات انجام شده، هدف از این مطالعه بررسی دقت اندازه‌گیری زوایای مزودیستال دندان‌ها، به وسیله رادیوگرافی پانورامیک قرار داده شد و بدون شک، نتایج حاصل

کولیماتور اولیه و ثانویه دستگاه قرار داده شد تا مناسب‌ترین ضخامت ورقه آلومینیومی برای به دست آوردن تصویری با دانسیته مناسب مشخص شود.

به منظور تسهیل قرارگیری کست‌ها بر روی جایگاه موردنظر در دستگاه پانورامیک، پایه‌ای از جنس یک ورق موم صورتی رنگ به ابعاد 10×20 سانتی‌متر در راستای کف هر کست، به جایگاه موردنظر ثابت شد.

هر جفت کست با توجه به خطوط رسم شده بر روی آنها تنظیم گردید. به طوری که خط راهنمای رسم شده روی پایه کست به صورت موازی با شاخص نوری افقی دستگاه میدلاین هر جفت کست منطبق بر شاخص نوری عمودی دستگاه و خط فوکال ترف در ناحیه میانی کانین فک بالا تنظیم شد.

تمام تصاویر با فیلم کوداک T-mat و صفحات تقویت‌کننده یکسان گرفته شدند. لازم به ذکر است که شماره هر کست بر روی فیلم مربوط به آن کست علامت‌گذاری گردید.

تمامی فیلم‌ها توسط روش ظهور و ثبوت اتوماتیک با دستگاه پروتک، ساخت آلمان با دمای 32 درجه سانتی‌گراد به مدت $2/5$ دقیقه آماده شدند.

جهت مقایسه زاویه مزودیستال سیستم‌های اپک در رادیوگرافی با زاویه مزودیستال حقیقی دندان‌ها بر روی کست‌های تشخیصی، هم از کست‌های گچی و هم از رادیوگرافی‌های پانورامیک مربوط به کست‌ها و فتوگرافی دیجیتال در شرایط استاندارد شده توسط دوربین سونی سایبرشات

DSC-P100 تهیه گردید. مشخصات تصاویر گرفته شده 2592×1944 پیکسل و رزولوشن 72 dpi بود.

برای تهیه فتوگرافی از کست‌های تشخیصی، هر جفت کست بر روی یک پایه ثابت در حالت بسته بودن دندان‌ها در رابطه مولری کلاس I قرار گرفت. همچنین دوربین بر روی پایه ثابت در فاصله 50 سانتی‌متری از کست‌ها ثابت شد، به طوری که کست‌ها در مرکز تصویر قرار گیرند.

از هر جفت کست، 5 فتوگرافی در 5 بخش، تهیه گردید که عبارتند از:

می‌تواند راهکارهای کلینیکی درمورد اینکه تا چه حد می‌توان به رادیوگرافی پانورامیک در این مورد تکیه نمود را به پزشک ارائه دهد.

روش بررسی

این مطالعه از نوع بررسی تست‌ها بود که در سال 1389 در بخش رادیولوژی دهان، فک و صورت دانشکده دندانپزشکی دانشگاه علوم پزشکی تهران، انجام شد.

در این مطالعه، تصویربرداری پانورامیک از نظر دقت در تعیین زاویه مزودیستال دندان‌ها، مورد مطالعه قرار گرفت.

در این تحقیق، ابتدا از 10 فرد با روابط مولری کلاس I و بدون هرگونه ناهنجاری دندانی قالب آلژینات از 2 فک، تهیه و با گچ مولدانو ریخته شد. کست‌های تشخیصی، ترمیم شده جهت مطالعه آماده شدند. برای مشخص نمودن محور طولی دندان‌ها، از سیم‌های ارتودنسی $0/7$ که به وسیله چسب مایع در جهت محور طولی دندان‌ها بر روی کست‌های تشخیصی چسبانده شدند، استفاده گردید.

همچنین بر روی پایه هر یک از کست‌ها، خطی اپیکالی تراز CEJ دندان‌ها، از آخرین دندان مولر یک سمت تا آخرین مولر سمت دیگر، به منظور تراز کردن کست‌ها در دستگاه پانورامیک و تسهیل در تنظیم خطوط راهنمای نوری ترسیم شد. طریقه رسم این خط، به این شکل بود که مداد به یک پایه ثابت گردید و کست مربوطه از سطح اکلوزال روی سطح صاف قرار گرفته و در مقابل و در تماس با مداد، مورد چرخش قرار گرفت. بدین ترتیب، خط موردنظر بر روی پایه هر کست ترسیم شد.

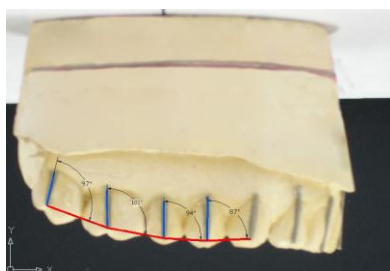
سپس از هر جفت کست متعلق به یک فرد، توسط موم صورتی رنگ، یک نیش ساختمانی تهیه گردید، به صورتی که در این نیش ساختمانی دندان‌ها در حالت لبه به لبه و با فاصله اینتراکلوزال کافی جهت قرارگیری نیش دستگاه پانورامیک، هنگام تهیه رادیوگرافی قرار گرفتند.

برای تهیه تصاویر پانورامیک از کست‌ها، از دستگاه تصویربرداری پانورامیک پلانمکا 2002 CC با شدت جریان 4 میلی‌آمپر و ولتاژ 60 kVp استفاده گردید.

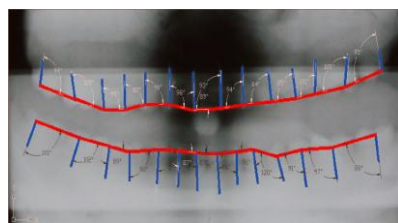
در رادیوگرافی‌های متعدد، تعدادی ورقه آلومینیومی بر روی

نظر گرفته شود.

برای رسم این خط رفرنس توسط نرم‌افزار فتوشاپ ۷، هم در فتوگرافی کست‌ها و هم در فتوگرافی رادیوگرافی‌های پانورامیک، نوک سیم اپک مربوط به هر دندان به نوک سیم اپک مربوط به دندان مجاور وصل گردید. زوایای ایجاد شده بین سیم‌های اپک و خط مربوطه توسط برنامه اتوکد ۲۰۰۵ اندازه‌گیری و مقادیر مربوط به کست‌ها و رادیوگرافی‌های پانورامیک با هم مقایسه گردید (شکل ۳ و ۴).



شکل ۳: رسم خط رفرنس جهت اندازه‌گیری زاویه مزودیستال توسط نرم‌افزار در فتوگرافی کست



شکل ۴: رسم خط رفرنس جهت اندازه‌گیری زاویه مزودیستال توسط نرم‌افزار در فتوگرافی رادیوگرافی پانورامیک

نتایج

بعد از ارزیابی زوایای مزودیستال دندان‌ها در رادیوگرافی‌های پانورامیک و مقایسه آنها با زوایای مزودیستال دندان‌ها در فتوگرافی‌ها، مقادیر میانگین و نیز مقادیر انحراف از معیار زوایای مزودیستال تصاویر پانورامیک برای تمام دندان‌ها طبق جدول شماره ۱ به دست آمد.

۱) Section دندان‌های انسیزور

۲) Section دندان‌های کانین سمت راست


۳) Section دندان‌های پرمولر و مولر سمت راست

۴) Section دندان‌های کانین سمت چپ

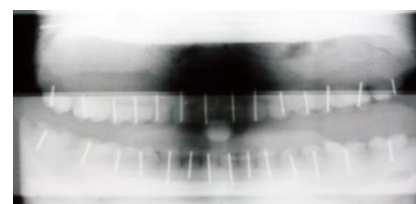
۵) Section دندان‌های پرمولر و مولر سمت چپ

علت تهیه ۵ فتوگرافی از هر جفت کست این بود که برای محاسبه زاویه مزودیستال واقعی هر دندان، لازم است که از آن دندان، از جهتی موازی با سطح باکال آن دندان فتوگرافی تهیه شود و به دلیل موقعیت خاص دندان‌های کانین در قوس فکی، این دندان‌ها به یک فتوگرافی جدا نیاز دارند.

همچنین تمام تصاویر پانورامیک توسط دوربین و در فاصله ۳۰ سانتی متری از نگاتوسکوپ دیجیتال شدند (شکل ۱ و ۲).



شکل ۱: تصویر فتوگرافی از کست در فاصله ۳۰ سانتی متر توسط دوربین دیجیتال



شکل ۲: تصویر فتوگرافی از رادیوگرافی پانورامیک در فاصله ۳۰ سانتی متر توسط دوربین دیجیتال

سپس تصاویر کست‌ها و نیز رادیوگرافی‌های پانورامیک در کامپیوتر ذخیره شدند. جهت اندازه‌گیری زاویه مزودیستال دندان‌ها، نیاز به یک خط رفرنس وجود داشت تا زاویه سیم‌های اپک، نسبت به آن خط، به عنوان زاویه مزودیستال دندان‌ها در

جدول ۱: مقادیر میانگین و انحراف از معیار زوایای مزودیستال تصاویر پانورامیک برای تمام دندانها

دندان	فک	حداقل	حداکثر	متوسط	انحراف از معیار
۱	بالا	-۱۶/۰۰	۹/۰۰	-۱/۶۰	۶/۹۹
	پایین	-۹/۰۰	۱۳/۰۰	۱/۰۳	۶/۸۱
۲	بالا	-۱۳/۰۰	۷/۰۰	-۴/۰۸	۶/۹۶
	پایین	-۱۲/۰۰	۳۳/۰۰	۰/۱۶	۱۲/۳۳
۳	بالا	-۵/۰۰	۸/۰۰	۲/۳۳	۳/۶۷
	پایین	-۶/۰۰	۶/۰۰	-۱/۲۵	۳/۷۶
۴	بالا	-۲/۰۰	۱۷/۰۰	۵/۵۸	۵/۸۸
	پایین	-۶/۰۰	۱۱/۰۰	۴/۲۵	۴/۱۸
۵	بالا	-۴/۰۰	۱۱/۰۰	۴/۰۸	۴/۵۰
	پایین	-۷/۰۰	۱۰/۰۰	-۰/۱۶	۵/۶۷
۶	بالا	-۴/۰۰	۸/۰۰	۲/۱۶	۳/۴۵
	پایین	-۷/۰۰	۱۱/۰۰	۲/۰۰	۶/۱۶
۷	بالا	-۱۵/۰۰	-۱/۰۰	-۵/۲۵	۴/۳۳
	پایین	-۱۴/۰۰	۳/۰۰	-۳/۵۰	۵/۹۰

قابل قبول دارند و نیز مقدار ضریب همبستگی (intra class correlation: ICC) برای تمام انواع دندانهای ماگزیلا و مندیبل نشان داده شده است.

درصد قابل توجهی از زوایای به دست آمده از تصاویر پانورامیک (۷۱/۲ درصد) از لحاظ آماری، در محدوده قابل قبول (± 2 درجه) قرار نداشتند.

همچنین در جدول شماره ۲، درصد نمونه‌هایی که در خطا

جدول ۲: درصد نمونه‌هایی که خطا مورد قبول دارند و مقادیر ضریب همبستگی برای تمام دندانها ماگزیلا و مندیبل

دندان	فک	درصد نمونه‌های که در خطای قابل قبول هستند	ضریب همبستگی
۱	بالا	٪۲۵	۰/۵۷
	پایین	٪۳۳/۳	۰/۶۴
۲	بالا	٪۱۶/۷	۰/۸۱
	پایین	٪۰/۰۰	-۰/۲۳
۳	بالا	٪۵۸/۳	۰/۹۱
	پایین	٪۳۳/۳	۰/۸۸
۴	بالا	٪۳۳/۳	۰/۷۱
	پایین	٪۱۶/۷	۰/۹۳
۵	بالا	٪۲۵	۰/۹۱
	پایین	٪۱۶/۷	۰/۷۷
۶	بالا	٪۵۰	۰/۸۹
	پایین	٪۳۳/۳	۰/۷۷
۷	بالا	٪۱۲/۵	۰/۹۲
	پایین	٪۴۱/۷	۰/۷۸

پانورامیک، تنها در حد خطای زاویه‌ای پانورامیک قابل قبول است (حدود ۵ درجه در فک پایین و حدود ۶ درجه در فک بالا) (۱۳).

در این مطالعه، استفاده از کست‌هایی که از افرادی با روابط مولری کلاس I تهیه شده بود، برای فراهم‌سازی یک نمایش دقیق از وضعیت کلینیکی بسیار مفید بود. درحالی که برخی از مطالعات قبلی، بیشتر از دستگاه‌های غیرآناتومیکیال مثل بلاک‌های پلکسی کلاس و شبکه‌های سیمی استیل برای نمایش فرم و ابعاد قوس دندانی استفاده کرده بودند (۷، ۱۷، ۱۸). در نتیجه این موضوع باعث ایجاد اشکال در تعمیم یافته‌های آنها به شرایط کلینیکی می‌گردد.

در مطالعه حاضر از سیم‌های ارتودنسی بر روی سطوح فاسیال دندان‌ها، جهت ایجاد یک نمایش واقعی از محور طولی دندان‌ها استفاده شد. بنابراین بر اشتباهات بالقوه مرتبط با استفاده از مارکرهای فلزی اپیکال، غلبه گردید (۳).

همچنین، استفاده از برنامه اتوکد ۲۰۰۵، اجازه یک اندازه‌گیری بسیار دقیق از هر دو زاویه واقعی و رادیوگرافیک دندان‌ها را فراهم کرد.

هدف این مطالعه، پاسخ به این سوال بود که آیا رادیوگرافی پانورامیک می‌تواند به طور صحیح زوایای تمایل مزبودیستال ریشه را در بیماران تعیین نماید یا خیر. جهت برآوردن هدف این مطالعه، تعیین زوایای واقعی مزبودیستال ریشه و مقایسه آنها با اندازه‌گیری‌های پانورامیک لازم بود.

نتایج این مطالعه نشان داد که هماهنگی ضعیفی بین اندازه‌گیری‌های زاویه ریشه‌ای واقعی و رادیوگرافیک پانورامیک وجود دارد که این موضوع با یافته‌های Owens و همکاران سازگار بود که بیان کرد اندازه‌گیری‌ها بر روی تصاویر پانورامیک در بعد افقی قابل اعتماد نمی‌باشد (۶).

در فک بالا بیشترین میزان خطا در ناحیه دندان انسیزور سنترال اتفاق افتاد که بیشتر به صورت تقارب ریشه‌ها دیده می‌شود. درحالی که ریشه‌ها در این ناحیه موازی یا متباعد می‌باشند. این یافته با یافته‌های Philipp, Mckee و Hurst و Samawi و Owens که همگی بیشترین دیستورشن زاویه‌ای را

باتوجه به جدول ۱، در ماگزایلا، زاویه رادیوگرافیک درمورد انسیزورهای لترال و سنترال و نیز دومین مولر، تخمین پایین و درمورد پرمولرها و اولین مولروکانین، تخمین بالا می‌باشد. البته از آنجا که مقادیر انحراف از معیار در فک بالا زیاد است، نمی‌توان با یقین در مورد تخمین بالا یا تخمین پایین بودن زوایای رادیوگرافیک اظهارنظر نمود. همچنین در فک بالا، کمترین میزان دقت رادیوگرافی پانورامیک در تعیین زاویه مزبودیستال دندان‌ها، در ناحیه دندان ۱ با مقدار $ICC=0/579$ می‌باشد. این امر باعث می‌شود که تقارب ریشه در این ناحیه، بیش از آنچه که واقعاً هست به نظر برسد. در فک بالا بیشترین میزان دقت، در ناحیه دندان ۷ با مقدار $ICC=0/928$ می‌باشد. از طرفی دیگر، در فک پایین زاویه رادیوگرافیک در مورد دندان‌های انسیزور سنترال، لترال، پرمولر اول و مولر اول تخمین بالا و در مورد بقیه دندان‌ها تخمین پایین می‌باشد. همان طور که در مورد فک بالا ذکر شد، در فک پایین نیز مقادیر انحراف از معیار زیاد است و نمی‌توان با یقین در مورد تخمین بالا یا تخمین پایین زوایای رادیوگرافیک اظهارنظر نمود.

در فک پایین کمترین میزان دقت رادیوگرافی پانورامیک در تعیین زاویه مزبودیستال دندان‌ها در ناحیه دندان ۲ با مقدار $ICC=-0/237$ می‌باشد که این امر، باعث می‌شود تا تقارب ریشه در این ناحیه، کمتر از آنچه که واقعاً هست، به نظر برسد. بیشترین میزان دقت نیز در فک پایین در ناحیه دندان ۴ با مقدار $ICC=0/936$ می‌باشد.

همچنین تفاوت‌های موجود بین زوایای رادیوگرافی پانورامیک و زوایای واقعی، درمورد قوس فک بالا به طور قابل ملاحظه‌ای کمتر از قوس فک پایین است.

بحث

به طور کلی یافته‌های مطالعه حاضر نشان می‌دهد که رادیوگرافی پانورامیک وسیله تصویربرداری قابل اعتمادی جهت ارزیابی زوایای مزبودیستال ریشه‌ها نمی‌باشد (به خصوص در ناحیه دندان لترال مندیبولار) و اتخاذ تصمیمات کلینیکی در مورد زوایای ریشه‌ای دندان‌ها از روی یافته‌های رادیوگرافی

در ناحیه کانین-پرمولر ماگزیلاری گزارش کرده بودند، سازگار نبود (۳,۶,۱۷,۱۸).

از جمله دلایل این عدم سازگاری می‌توان به تفاوت در روش اجرا اشاره کرد. به گونه‌ای که با توجه به مطالعات موجود، هیچ مطالعه‌ای از رادیوگرافی پانورامیک و تمایلات مزیدوستال محور طولی دندان‌ها در بیماران بررسی شده است و هنگام تهیه رادیوگرافی پانورامیک، تفاوت در قراردعی دنتیشن ماگزیلاری و مندیبل داخل فوکال ترف دستگاه موجب تنوع مشاهدات می‌شود. در تمام مطالعات ذکر شده در بالا، از یک تیپودانت با اکلوزن ایده‌آل، جهت بررسی تمایل مزیدوستال محور طولی دندان‌ها استفاده شده و تنوعی در قراردعی دنتیشن داخل فوکال ترف وجود نداشته است (۳,۶,۱۷,۱۸).

بزرگ‌ترین تفاوت زاویه‌ای که در مندیبل اتفاق افتاد، در ناحیه انسیزور لترال بود که این یافته با یافته‌های Mckee و همکاران، سازگار بود. (۳)

در مورد ناحیه انسیزور لترال، مطالعه نشان داد هنگامی که به صورت رادیوگرافیک مشاهده می‌شود، تقارب ریشه اغلب کمتر از آنچه که واقعاً وجود دارد، مشاهده می‌شود. بنابراین پایه‌ریزی یک تصمیم کلینیکی مخصوصاً در مورد این دندان‌ها، تنها براساس رادیوگرافی پانورامیک ممکن است منجر به ایجاد اثرات مضر و ناخواسته گردد.

از علل تنوع مشاهده شده در رادیوگرافی پانورامیک (درمورد زاویه محور طولی دندان‌های فک بالا و پایین) می‌توان به تفاوت‌ها در قراردعی دنتیشن ماگزیلاری و مندیبولار در داخل فوکال ترف دستگاه رادیوگرافی پانورامیک اشاره کرد.

تفاوت‌ها در سایز و شکل فک‌ها و نیز تمایلات مزیدوستال و باکولینگوال دندان‌ها در افراد، بر روی ژئومتری رادیوگرافیک سیستم اثر گذاشته و در نتیجه، تصاویر نیز دچار تنوع خواهند شد. البته تعمیم دادن دقیق اثرات اشکال متنوع فک‌ها که از این مطالعه بر می‌آید به جمعیت کل ممکن نیست ولی این مورد می‌تواند موضوعی برای مطالعات آتی باشد.

همچنین اختلافات گزارش شده در زوایا (بین زوایای واقعی و رادیوگرافیک) ممکن است به علت قرارگیری ناصحیح کست (و

یا اسکال) در داخل دستگاه رادیوگرافیک باشد. در استانداردهای و قراردعی کست‌ها در مطالعه حاضر توجه بسیاری شده است و نیز تکرار قراردعی کست‌ها به کاهش خطا تا حد امکان کمک کرد. همچنین ممکن است که کست‌ها و نیز دنتیشن آن‌ها، نمایانگری از جمعیت کل نباشد.

گرچه Scarfe و همکاران، زوایای بهینه پرتوئابی ۴ دستگاه پانورامیک را مقایسه کرده و به این نتیجه رسیدند که دستگاه پلانمکا 2002 CC (که در این مطالعه نیز استفاده شده است) حداقل تفاوت را با زاویه بهینه دارد (۱۹). البته این محققان، تنها تعداد کمی از دستگاه‌های پانورامیک را مورد مقایسه قرار داده‌اند. بنابراین می‌توان انتظار داشت که یافته‌های مطالعه حاضر ممکن است در دستگاه‌های پانورامیک دیگر مقادیر متفاوتی داشته باشد.

محققان قبلی، پلن‌های رفرنس متفاوت از مطالعه حاضر (جهت بررسی زاویه مزیدوستال دندان‌ها) در نظر گرفته‌اند، مانند: لبه‌های فوقانی و تحتانی فیلم، پلن پالاتال، پلن اکلوزال، پلن مندیبولار، پلن Inferior Orbital و Articular Eminence (۴,۱۴,۱۷,۱۸).

این موضوع نیز می‌تواند از دلایل اختلاف در نتایج مطالعه حاضر با مطالعات ذکر شده باشد.

همچنین پلن رفرنسی که در مطالعه حاضر، جهت بررسی تمایل محور طولی دندان‌ها در نظر گرفته شده است، مجاورت نزدیکی با محور طولی دندان‌ها و پلن مرکزی فوکال ترف دارد. این موضوع باعث به دست آمدن تصاویری با دیستورشن کمتری خواهد شد (نسبت به پلن رفرنسی که از ناحیه اندازه‌گیری دور می‌باشد مانند پلن پالاتال و مندیبولار و...).

در این مطالعه برای رسم این پلن رفرنس، توسط نرم‌افزار فتوشاپ ۷، هم در فتوگرافی کست‌ها و هم در فتوگرافی تصاویر پانورامیک، نوک سیم اپک مربوط به هر دندان، به نوک سیم اپک مربوط به دندان مجاور وصل گردید و زوایای ایجاد شده بین سیم‌های اپک و خط مربوطه، توسط برنامه اتوکد ۲۰۰۵، اندازه‌گیری و مقادیر مربوط به کست‌ها و رادیوگرافی‌های پانورامیک، با هم مقایسه گردید.

تخمین بالا یا تخمین پایین بودن زوایای رادیوگرافیک اظهارنظر نمود.

در نهایت پزشک حداقل باید یک فهم واضح و روشن را از محدودیت‌های دستگاه رادیوگرافی پانورامیک در تصویربرداری از نواحی مختلف (بخصوص ناحیه دندان لترال مندیبولار) داشته باشد.

نتیجه‌گیری

رادیوگرافی پانورامیک، یک دستگاه غربالگری خوب بوده ولی دقت آن در تعیین زوایای مزیدویستال دندان‌ها پایین است. بنابراین دندانپزشکان بایستی در اتخاذ تصمیمات کلینیکی در مورد نیاز دندان‌ها به اجاستمنت‌های زاویه‌ای براساس یافته‌های رادیوگرافیک پانورامیک، با احتیاط بسیار و با علم به دیستورشن‌های همیشگی تصویر پانورامیک عمل نمایند.

تفاوت بین زوایای رادیوگرافیک پانورامیک در قوس پایین، در مقایسه با قوس بالا، از لحاظ آماری قابل ملاحظه است که این یافته با یافته‌های Owens سازگار است (۶). بنابراین احتیاط بیشتری می‌بایست هنگام تفسیر زاویه ریشه از روی تصویر پانورامیک (بخصوص در فک پایین) بکار گرفته شود.

به طور کلی، بیشترین تفاوت زاویه‌ای در ناحیه دندان‌های انسیزور لترال مندیبولار اتفاق افتاد. بدین صورت که در این ناحیه توازی نسبی ریشه دندان‌ها، به صورت تباعد ریشه‌ها نمایش داده شد. این یافته با یافته‌های Phillip و Mc David و Hurst و Ian W. Mc kee سازگار نبود که علت این عدم سازگاری، تفاوت در روش اجراست (۳، ۱۸، ۲۰).

البته همان‌گونه که قبلاً ذکر شد، از آنجا که به طور کلی مقادیر انحراف از معیار زیاد است نمی‌توان با یقین در مورد

References:

- 1- Shirazi M, Mellat A. *Comparison of mandibular anatomic indicators in Cl I and CIII patients on panoramic images*. [DDs thesis], Dentistry school, Theran University of Medical Sciences; 1999. pp. 23-5.
- 2- Peck JL, Sameshima GT, Miller A, Worth P, Hatcher DC. *Mesiodistal root angulation using panoramic and cone beam CT*. The Angle Orthod 2008; 77(2): 206-13.
- 3- Mckee IW, Williamson PC, Lam EW, Heo G, Gloner KE, Major PW. *The accurary of 4 panoramic units in the projection of mesiodistal tooth angulations*. Am J Orthod Dentofacial Orthop 2002; 121(2): 166-75.
- 4- Lucchesi MV, Wood RE, Nortje CJ. *Suitability of the panoramic radiograph for mesiodistal angulation of teeth in the buccal segments of the mandible*. Am J Orthod Dentofacial Orthop 1988; 94(4): 303-10.
- 5- Ursi WJ, Almeida RR, Tavano O, Henriques JF. *Assessment of mesiodistal axial inclination through panoramic radiography*. J Clin Orthod 1990; 24(3): 166-73.
- 6- Owens AM, Johal A. *Near-end of treatment panoramic radiograph in the assessment of mesiodistal root angulation*. Angle Orthod 2008; 78(3): 475-81.
- 7- Andrews LF. *The diagnostic system: occlusion analysis*. Dent Clin N Am 1976; 20: 671-90.
- 8- Mayoral G. *Treatment results with light wires studied by panoramic radiography*. Am J Orthod 1982; 81(6): 489-97.
- 9- Graber TM. *Postmortems in posttreatment adjustments*. Am J Orthod 1966; 52(2): 331-52.
- 10- Hataska HH. *A radiographic study of roots in extraction sites*. Angle Orthod 1976; 46(1): 64-8.

- 11- Holdaway RA. *Bracket angulation as applied to the edgewise appliance*. Angle Orthod 1952; 22(4): 227-36.
- 12- Strang RHW. *Factors associated with successful orthodontic treatment*. Am J Orthod 1952; 38: 790-800.
- 13- Langland OE, Langlais RP, Preece JW. *Principles of dental imaging*. 2nd ed. Baltimore: Lippincott Williams & Wilkins; 2002. p. 201.
- 14- Xie Q, Soikkonen K, Wolf J, Mattila K, Gong M, Ainamo A. *Effect of head positioning in panoramic radiography on vertical measurements: an invitro study*. Dentomaxillofacial Radiol 1996; 25(2): 61-6.
- 15- Frykolm A, Malmgren O, Samfors KA, Welander U. *Angular measurements in orthopantomography*. Dentomaxillofacial Radiology 1997; 6(2): 77-81.
- 16- Van Elstande D, Heo G, Flores-Mir C, Carey J, Major PW. *Accuracy of mesiodistal root angulation projected by cone-beam computed tomographic panoramic-like images*. Am J Orthod Dentofacial Orthop 2010; 137(4): 94-9.
- 17- Langland OE, Langlais RP, Mc David WD, DelBalso AM. *Panoramic radiology*, 2nd ed Philadelphia: Lea and Febiger; 1989. p. 38.
- 18- Samawi SS, Burke PH. *Angular distortion in orthopantomogram*. Br J Orthod 1984; 11(2): 100-7.
- 19- Philipp RG, Hurst RV. *The cant of the occlusal plane and distortion in the panoramic radiograph*. Angle Orthod 1978; 48(4): 317-23.
- 20- Scarfe WC, Nummikoski P, McDavid WD, Welander U, Tronje G. *Radiographic interproximal angulations: implications for rotational panoramic radiography*. Oral Surg Oral Med Oral Pathol 1993; 76(5): 664-72.
- 21- McDavid W, Tronje G, Welander U, Morris CR, Nummikoski P. *Imaging characteristics of seven panoramic x-ray units*. Dentomaxillofac Radiol 1985; 8: 1-68.

The Accuracy of Panoramic Radiography in Assessing the Mesiodistal Angulations of Teeth

*Molayi M(DDS, MS)¹, Bashizadeh Fakhar H(DDS, MS)²
Mikaili Khiavi H(DDS, MS)³, Romoozi E(DDS, MS)⁴*

¹ Department of Dentistry, Qazvin University of Medical Sciences, Qazvin, Iran.

² Department of Dentistry, Tehran University of Medical Sciences, Ardabil, Iran.

³ Department of Dentistry, Ardabil University of Medical Sciences, Ardabil, Iran.

⁴ Department of Dentistry, Shahid Sadoughy University of Medical Sciences, Yazd, Iran.

Received: 6 Feb 2015

Accepted: 7 May 2015

Abstract

Introduction: Nowadays, the use of panoramic radiographs for evaluation of uprighting and root parallelism, after the closure of spaces and before the debanding of fixed appliances, often been accepted, and the use of radiography to evaluate the results at the end of orthodontic treatment is discussed. It is not clear whether panoramic radiography reflects the exact mesiodistal position of the maxilla and mandible tooth roots.

Findings: This study aimed to determine the accuracy of panoramic radiography in the assessment of mesiodistal angulations of the teeth.

Methods: We had 10 patients with class I molar relationships, and took an alginate impression from both jaws then poured that with moldano plaster. To determine the long axis of the teeth, orthodontic wires (0.7) Parallel to the long axis of the teeth, (on diagnostic casts) was used. To take a panoramic radiography from casts, Panoramic imaging device "Planmeca 2002 CC" with 4mA and 60kvp was used. Photo was taken from Casts and Panoramic radiographs, then the angles between the wires and the reference line, were measured by the Autocad 2005 software, and the values related to casts and panoramic radiographs, were compared.

Results: Significant percentage of achieved angles of the panoramic images (71.2%), statistically, were not in the acceptable range (± 2 degree). Generally, the lowest accuracy of panoramic radiography in assessment of mesiodistal angulation of the teeth was in the lower lateral incisor region. (ICC=-0.237). Also, the differences between the actual angles and radiographic angles in maxilla, was considerably less than in mandible.

Conclusion: Dentists should act cautiously in making clinical decisions for requirements of angle adjustments, according to panoramic radiograph findings, with the knowledge of permanent distortion panaromic image.

Keywords: Panoramic; Mesiodistal angulations of teeth; Radiography

This paper should be cited as:

Molayi M, Bashizadeh Fakhar H, Mikaili xiavi H, Romoozi E. *The accuracy of panoramic radiography in assessing the mesiodistal angulations of teeth.* J Shahid Sadoughi Univ Med Sci 2015; 23(6): 548-57.

***Corresponding author: Tel: +989124227461, Email: elham.romoozi@gmail.com**