



اثر ضد رگ‌زایی اوژنول در پرده کوریوآلانتوئیک جنین جوجه

کیان‌دخت کوهستانیان^۱، جواد بهار آرا^{۲*}، طیبه رضانی^۳، مرضیه موسوی^۴

چکیده

مقدمه: اوژنول ماده مؤثره گیاه میخک است که ویژگی‌های درمانی دارد. از آنجایی که کاربرد مواد طبیعی امروزه در درمان‌های ضد رگ‌زایی مورد توجه می‌باشند، در مطالعه حاضر اثر ضد رگ‌زایی اوژنول در پرده کوریوآلانتوئیک جنین جوجه بررسی شد. روش بررسی: در این پژوهش تجربی - آزمایشگاهی تعداد ۷۰ عدد تخم مرغ نطفه‌دار Ross به طور تصادفی به گروه‌های شاهد، شاهد آزمایشگاهی و پنج گروه تجربی تقسیم گردیدند در روز هشتم انکوباسیون، گروه‌های تجربی با غلظت‌های ۰/۵ تا ۵ میلی‌مولار اوژنول تیمار شدند. در روز دوازدهم از تمام نمونه‌ها عکسبرداری و تعداد و طول انشعابات عروقی در اطراف اسفنج به کمک نرم‌افزار Image J اندازه‌گیری شد، محتوی هموگلوبین نیز با استفاده از تست درابکین اندازه‌گیری گردید. همچنین وزن جنین نیز ثبت شد. داده‌ها با استفاده از نرم‌افزار SPSS و آزمون آماری ANOVA تجزیه و تحلیل شدند. نتایج: میانگین تعداد و طول انشعابات عروقی در گروه شاهد و شاهد آزمایشگاهی اختلاف معنی‌دار نشان نداد. میانگین تعداد و طول انشعابات عروقی در نمونه‌های تیمار شده با اوژنول در گروه‌های تجربی ۳، ۴ و ۵ نسبت به شاهد کاهش معنی‌داری نشان داد ($p < 0/001$). محتوای هموگلوبین نیز در گروه‌های تجربی ۲، ۳، ۴ و ۵ تیمار با اوژنول کاهش معنی‌داری نشان داد ($p < 0/05$). همچنین وزن جنین‌ها در گروه‌های تجربی ۳، ۴ و ۵ در مقایسه با شاهد کاهش معنی‌داری یافته بود ($p < 0/001$). نتیجه‌گیری: اوژنول اثر مهار روی رگ‌زایی در مدل پرده کوریوآلانتوئیک جنین جوجه دارد، لذا کاندید مناسبی جهت مطالعات درمان سرطان و حالات پاتولوژیک وابسته به رگ‌زایی می‌باشد.

واژه‌های کلیدی: رگ‌زایی، اوژنول، پرده کوریو آلانتوئیک

- ۱- کارشناسی ارشد زیست شناسی سلولی تکوینی جانوری، دانشگاه آزاد اسلامی، واحد مشهد، مشهد، ایران
 - ۲- استاد گروه تکوین جانوری، دانشگاه آزاد اسلامی واحد مشهد، دانشکده علوم پایه، مشهد، ایران
 - ۳- دانشجوی دکترای تخصصی زیست شناسی تکوین جانوری، دانشگاه خوارزمی، تهران، ایران
 - ۴- کارشناس ارشد زیست شناسی سلولی تکوینی جانوری، دانشگاه آزاد اسلامی، واحد مشهد، مشهد، ایران
- * (نویسنده مسئول): تلفن: ۰۵۱۱-۸۴۳۷۰۹۲، پست الکترونیکی: baharara@yahoo.com
- تاریخ دریافت: ۱۳۹۳/۸/۳۰ تاریخ پذیرش: ۱۳۹۳/۱۲/۱۴

مقدمه

اولین رگ‌های خونی در اثر پدیده واسکولوژنز از سلول‌های پیش‌ساز آندوتلیال با آرایش خاص به وجود می‌آیند و به تدریج شروع به انتشار، توسعه و تشکیل شاخه‌های جدید می‌کنند که به آن آنژیوژنز می‌گویند (۱). آنژیوژنز یا رگ‌زایی فرآیند تکثیر فعال سلول‌های اندوتلیال است و تشکیل رگ‌های فعال مستلزم برهم‌کنش‌های هماهنگ بین سلول‌های اندوتلیال، ماتریکس خارج سلولی و سلول‌های احاطه‌کننده آنها می‌باشد (۲). در واقع این سلول‌ها در بلوغ خاموش هستند ولی توانایی فعال شدن در پاسخ به عوامل مناسب را دارند، به عبارت دیگر می‌توان رگ‌زایی را یک فرآیند ضروری در فیزیولوژی بدن دانست که با واسطه تعادل بین فاکتورهای القاکننده و مهارکننده رگ‌زایی تنظیم می‌گردد و در صورتی که این تعادل از بین برود، زمینه برای بروز برخی بیماری‌ها از جمله رشد و متاستاز تومور فراهم می‌شود (۳). در بسیاری از بیماری‌های پاتولوژیک نظیر (تومورهای پیشرفته، متاستاز، ورم مفاصل، تصلب شرایین) و بسیاری از بیماری‌های دیگر آنژیوژنز به طور چشمگیری افزایش می‌یابد. متاستاز نقش ویژه در گسترش سرطان‌هایی دارد که منجر به مرگ می‌گردند، در طی روند متاستاز سلول‌های سرطانی از طریق عروق خونی مهاجرت نموده و به سایر بافت‌ها وارد می‌شوند و در نهایت باعث درگیر شدن بافت‌های سالم بدن می‌گردند (۴) از این‌رو مهار رگ‌زایی و متعاقب آن مهار متاستاز سلول‌ها روش مناسب و کارآمدی برای مقابله با سرطان است و شناخت عوامل درگیر در رگ‌زایی نرمال و یا غیرنرمال بسیار مهم و حیاتی به نظر می‌رسد (۵،۶،۷). با توجه به مصرف منابع گیاهی به طور گسترده در میان ملل مختلف، نقش درمانی آنها در بیماری‌ها اهمیت بسیار پیدا کرده است (۷). همچنین به دلیل عوارض جانبی کمتر گیاهان، انجام مطالعات با هدف شناسایی ترکیبات ضدتوموری و ضد رگ‌زایی با منشاء گیاهی اهمیت شایانی پیدا کرده است (۸). ترکیبات فنلی خواص آنتی‌اکسیدانی قوی دارند و غالباً در میوه‌ها و سبزیجات یافت می‌شوند (۹). تاکنون اثرات ضد رگ‌زایی ترکیبات متعدد با منشاء گیاهی از جمله: عصاره پیازچه موسیر، زعفران، هندوانه ابوجهل و کورکومین مورد بررسی قرار گرفته

است (۱). از جمله گیاه فنلی که در طب سنتی کاربرد دارد، می‌توان به گیاه میخک اشاره نمود که از خانواده میرتاسه بوده و یکی از قدیمی‌ترین و باارزش‌ترین ادویه‌های مورد استفاده در مشرق زمین است، اوژنول ماده اصلی تشکیل دهنده عصاره گیاه میخک است که به صورت مایع شفاف و تقریباً بی‌رنگ و یا زرد رنگ می‌باشد که از دسته داروهای فنلی است و دارای خواص آنتی‌اکسیدانی قوی می‌باشد (۱۰). اثر ضدسرطانی اوژنول و مشتقات آن در مدل‌های سلولی، بر روی طیف وسیعی از تومورها از جمله لوکمی، سرطان پستان، تخمدان، کولون بررسی شده است (۱۱). اما اثرات ضد رگ‌زایی آن در مدل درون تنی پرده کوریوآلانتوئیک جنین جوجه تا کنون بررسی نشده است. در این پژوهش به بررسی اثر اوژنول بر آنژیوژنز با استفاده از مدل پرده کوریوآلانتوئیک پرداخته شده است.

روش بررسی

این پژوهش تجربی آزمایشگاهی در سال ۱۳۹۳ در مرکز تحقیقات بیولوژی کاربردی تکوین جانوری دانشگاه آزاد اسلامی مشهد انجام شد. برای انجام آزمایشات از تخم مرغ‌های نطفه‌دار نژاد Ross به عنوان مدل آزمایشگاهی استفاده شد. نمونه‌های مورد مطالعه از شرکت مرغداران طوس مشهد تهیه گردید. ماده موثره گیاه میخک (اوژنول) از شرکت سیگما انگلیس تهیه شد. برای انجام مطالعات تعداد ۷۰ عدد تخم مرغ نطفه دار به گروه شاهد بدون تیمار، شاهد آزمایشگاهی تیمار با حلال اوژنول (محیط کشت + DMSO) و ۵ گروه آزمون به صورت تصادفی و مساوی توزیع شدند، این گروه‌ها شامل: گروه تجربی ۱ (تیمار با ۰/۵ میلی‌مولار)، گروه تجربی ۲ (تیمار با ۱ میلی‌مولار)، گروه تجربی ۳ (تیمار با ۱/۵ میلی‌مولار)، گروه تجربی ۴ (تیمار با ۲ میلی‌مولار) و گروه تجربی ۵ (تیمار با ۵ میلی‌مولار) از ماده اوژنول بود.

در این مطالعه نمونه‌های تخم‌مرغ گروه‌های تجربی در دستگاه جوجه‌کشی در دمای ۳۸ درجه سانتی‌گراد و رطوبت نسبی ۷۰-۶۵ درصد (شرکت دام دشت، ایران) قرار گرفتند. در روز دوم انکوباسیون، در شرایط استریل ایجاد شده توسط

میلی‌لیتر از محلول درابکین اضافه گردید و ۱۵ دقیقه زمان داده شد. در مرحله نهایی مخلوط در دوره ۵۰۰۰ RPM به مدت ۵ دقیقه سانتریفیوژ گردید و جذب محلول رویی در طول موج ۵۴۶ نانومتر قرائت گردید (۱۲). در پژوهش حاضر اصول کار با جنین جوجه رعایت گردیده است همچنین تمام مراحل پژوهش در شرایط استریل انجام شد تا تعداد جنین‌های مورد مطالعه کاهش نیابد.

داده‌های جمع‌آوری شده با استفاده از نرم‌افزار SPSS و آزمون آماری ANOVA و تست تعقیبی Tukey تجزیه و تحلیل شدند. سطح معنی‌داری کمتر از ۰/۰۵ در نظر گرفته شد.

نتایج

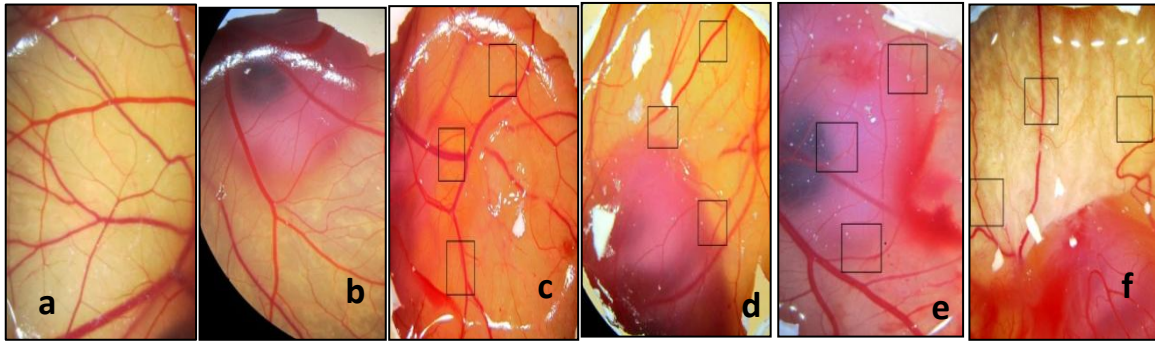
در تمام یافته‌ها نمونه‌های شاهد و شاهد آزمایشگاهی تغییرات معنی‌داری نسبت به یکدیگر نداشتند، بنابراین در مرحله بعدی نمونه‌های شاهد با نمونه‌های تجربی مقایسه شدند.

در این مطالعه تعداد عروق و طول انشعابات آن در نمونه‌های آزمون و شاهد مورد بررسی قرار گرفت. مقایسه میانگین تعداد عروقی در نمونه شاهد با تعداد (۲۶/۵۰±۰/۵۷) و طول (۲۰/۱۳±۰/۹۹ میلی‌متر) انشعابات عروقی در نمونه شاهد با تعداد (۲۴/۶۶±۰/۵۲) و طول (۱۹/۴۶±۰/۵۷ میلی‌متر) در نمونه تجربی ۱ اختلاف معنی‌دار نشان داد (p>۰/۰۵). تعداد (۲۲/۳۳±۰/۱۵) و طول انشعابات عروقی (۱۸/۵۹±۰/۵۴ میلی‌متر) در نمونه تجربی ۲ در مقایسه با نمونه شاهد دارای کاهش معنی‌داری بودند (p<۰/۰۵). مقایسه میانگین تعداد (۲۰/۶۶±۰/۵۷) و طول انشعابات (۱۵/۲۶±۰/۰۲۱ میلی‌متر) در نمونه تجربی ۳ و تعداد (۱۹/۳۳±۰/۵۷) و طول (۱۴/۹۸±۰/۰۱۷ میلی‌متر) در گروه تجربی ۴ و تعداد (۱۳±۱) و طول انشعابات (۱۲/۱۶±۰/۰۶۲ میلی‌متر) در گروه تجربی ۵ کاهش معنی‌داری نسبت به شاهد نشان داد (p<۰/۰۰۱).

بنابراین در مورد تعداد و طول عروق گروه‌های تجربی ۳، ۴ و ۵ در مقایسه با گروه شاهد معنی‌دار بودند (p<۰/۰۰۱) (نمودارهای ۱ و ۲) و (شکل ۱).

هودلامینار (Telstar AV-100- Spain) بخشی از پوسته تخم‌مرغ‌ها برداشته شده و پنجره‌ای روی یک طرف تخم‌مرغ‌ها ایجاد گردید، این پنجره توسط لامل و پارافین استریل (پارافین پاتولوژیکی فارا- ایران) پوشانده شد، سپس تخم‌مرغ‌ها به انکوباتور برگردانده شدند. از آنجا که تشکیل پرده کوریوآلانتوئیک از روز پنجم انکوباسیون آغاز می‌شود، در روز هشتم بیش از نیمی از وسعت درون تخم‌مرغ‌ها را اشغال می‌کند، لذا تیمار شبکه عروقی در روز هشتم انجام شد. در روز هشتم انکوباسیون پنجره‌ها برداشته شد و روی پرده کوریوآلانتوئیک جوجه‌ها اسفنج ژلاتینی (مربک از آلبومین سفیده تخم مرغ و محلول آگار در نرمال سالین به نسبت مساوی که به صورت تازه در شرایط استریل تهیه می‌شد) به ابعاد ۴×۴×۱ میلی‌متر قرار داده شد. نمونه‌های گروه شاهد (شرایط طبیعی، فاقد هر گونه تیمار) و شاهد آزمایشگاهی (DMSO+ محیط کشت) و در نمونه‌های تیمار با اوژنول نیز به هر اسفنج مقدار ۱۰ میکرولیتر اوژنول با دوزهای مختلف اضافه گردید. پس از تیمار محل پنجره مجدداً پوشانده شد و تخم‌مرغ‌ها به انکوباتور برگردانده شدند. در روز دوازدهم انکوباسیون در تمام نمونه از محدوده محل قرارگیری اسفنج ژلاتینی به کمک فوتواسترنومیکروسکوپ تحقیقاتی (Ziess- Germany)، تصاویری با بزرگ‌نمایی ۴×۱۰×۰/۶۵ تهیه شد. سپس از متغیرها شامل تعداد و طول رگ‌های خونی در اطراف اسفنج ژلاتینی برای همه نمونه‌ها اندازه‌گیری به عمل آمد. با توجه به این که پرده کوریوآلانتوئیک یک ساختار آناتومیکی قرص‌مانند و پهن با ضخامت ۴۰۰ میکرومتر است، تمام عروق موجود در مربع‌های اطراف اسفنج ژلاتینی قابل شمارش و اندازه‌گیری با کمک نرم‌افزار z Imag می‌باشد (۵). همچنین جنین‌های حاصله از نظر ناهنجاری‌های تکوینی اندام‌ها بررسی شدند، وزن جنین‌ها نیز در گروه‌های مختلف اندازه‌گیری شد.

برای سنجش غلظت هموگلوبین از روش استاندارد درابکین استفاده گردید، بدین منظور در ابتدا پرده کوریوآلانتوئیک جوجه به همراه رگ‌های خونی با دقت جدا شد، سپس کیسه زرده و پرده کوریوآلانتوئیک کاملاً هموژنایز شدند، به محلول حاصل، ۱



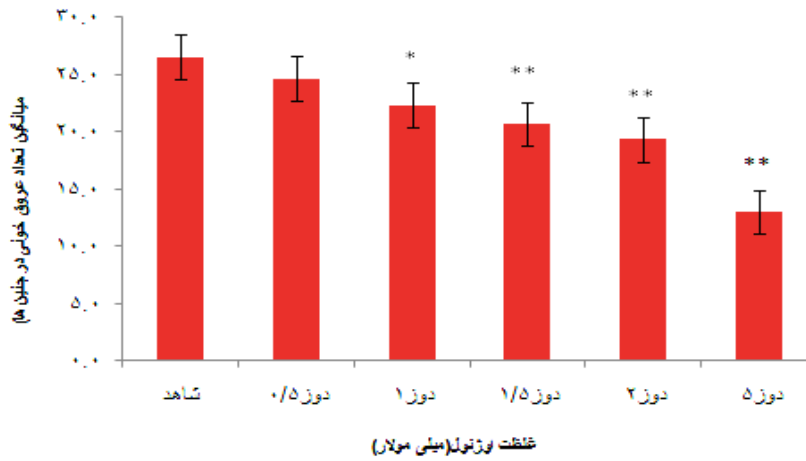
شکل ۱: تصویر فتواسترئوسکوپ از پرده کوریوآلانتوتیک جنین جوجه در نمونه‌های تحت تیمار با اوژنول

a: نمونه شاهد (شرایط طبیعی، فاقد هر گونه تیمار)، افزایش تعداد رگ‌های خونی تازه تشکیل شده در اطراف اسفنج ژلاتینی مشاهده می‌شود.

b: تیمار با اوژنول با غلظت ۰/۵ میلی‌مولار که قادر به کاهش آنژیوژنز نبوده است.

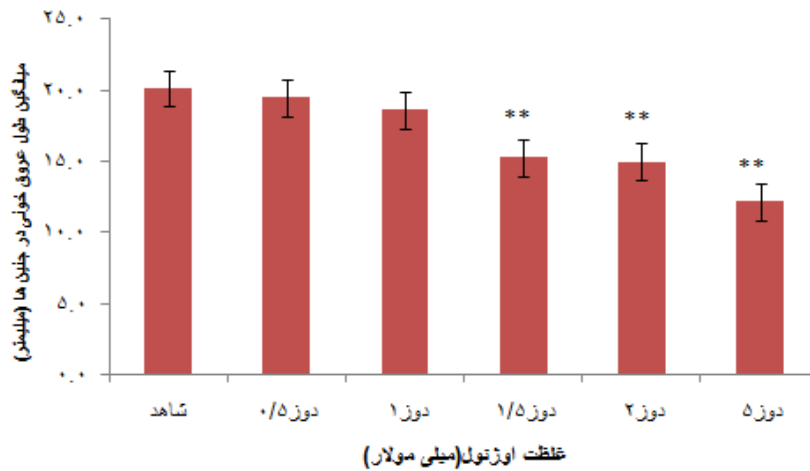
c: تیمار با اوژنول با غلظت ۱ میلی‌مولار.

d, e, f: تیمار با اوژنول با غلظت‌های ۱/۵، ۲ و ۵ میلی‌مولار که در همه آن‌ها کاهش آنژیوژنز مشاهده شد.



نمودار ۱: میانگین تعداد انشعابات عروق خونی در نمونه‌های تحت تیمار با اوژنول با غلظت‌های ۰/۵، ۱، ۱/۵، ۲ و ۵ میلی‌مولار در مقایسه با نمونه شاهد

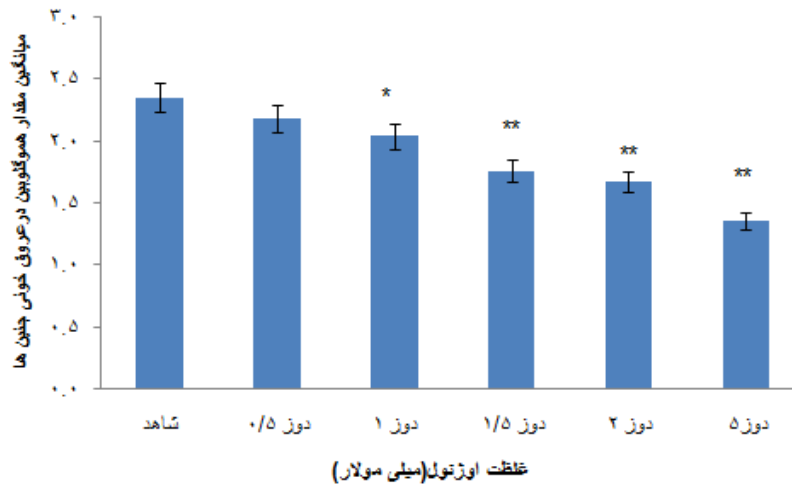
(**p<۰/۰۰۱, *p<۰/۰۵)



نمودار ۲: میانگین طول انشعابات عروق خونی در نمونه‌های تحت تیمار با اوژنول با غلظت‌های ۰/۵، ۱، ۱/۵، ۲ و ۵ میلی‌مولار در مقایسه با نمونه شاهد.

(**p<۰/۰۰۱, *p<۰/۰۵)

یافته است. مقایسه میانگین حاصل از محتوی هموگلوبین در گروه شاهد با مقدار $2/35 \pm 0/07$ در مقایسه با گروه تجربی ۱ با میانگین محتوی هموگلوبین $2/18 \pm 0/11$ اختلاف معنی‌داری نشان نداد ($p > 0/05$). ولی در مورد گروه تجربی ۲ با میانگین هموگلوبین $2/04 \pm 0/065$ اختلاف معنی‌داری مشاهده شد ($p < 0/001$). همچنین در گروه‌های تجربی ۳، ۴ و ۵ نیز اختلاف معنی‌داری در سطح مشاهده گردید ($p < 0/001$). به طوری که میانگین محتوی هموگلوبین در این گروه‌ها به ترتیب $1/76 \pm 0/096$ ، $1/67 \pm 0/037$ و $1/35 \pm 0/02$ بود (نمودار ۳).



نمودار ۳: حاصل از سنجش مقدار هموگلوبین در عروق خونی پرده کوریوآلاتنوتیک با استفاده از تست درابکین

($p < 0/05$ *, $p < 0/001$ **)

بحث

امروزه افزایش مقاومت سرطان‌ها نسبت به درمان‌های رایج مسئله‌ساز شده است (۱۶-۱۳). بنابراین با توجه به اهمیت رگ‌زایی در ایجاد و پیشرفت انواع تومورها، تحقیقات در راستای شناسایی عوامل آنژیوژنیک و عوامل مهار کننده رگ‌زایی برای مهار سرطان‌ها افزایش یافته است که از مزایای این نوع درمان می‌توان به دسترسی آسان به داخل عروق و عدم وجود مشکل مقاومت دارویی نام برد (۱۷). گیاه میخک عضوی از رده‌ی Caryophyllales است و به علت مقدار بالای اوژنول دارای اثرات ضد میکروبی و آنتی‌اکسیدانی فراوانی است (۱۸). لیکن اثر

مقایسه میانگین وزن جنین‌های جوجه در روز ۱۲ در گروه شاهد با میانگین وزنی ($1 \pm 0/1$ / ۳ گرم) گروه تجربی ۱ با میانگین وزنی ($11 \pm 0/98$ / ۲ گرم) و گروه تجربی ۲ با میانگین وزن ($25 \pm 0/24$ / ۲ گرم)، اختلاف معنی‌داری نشان نداد ($p > 0/05$). لیکن در گروه‌های ۳، ۴ و ۵ اختلاف معنی‌داری بود ($p < 0/001$) به طوری که میانگین وزن جنین در این گروه‌ها به ترتیب شامل $1/93 \pm 0/05$ گرم، $1/54 \pm 0/11$ گرم، $1/36 \pm 0/04$ گرم ثبت گردید.

نتایج حاصل از آزمون درابکین نشان داد که سنجش محتوی هموگلوبین در نمونه‌های تجربی نسبت به شاهد کاهش

در این مطالعه اثر اوژنول بر روند تکوین و اندام‌زایی در جنین‌های جوجه بررسی و مشاهده شد که جنین‌های گروه‌های تجربی تحت تیمار با اوژنول در تمامی مراحل تکوینی مشابه جنین‌هایی شاهد بودند و جنین‌ها در تمام گروه‌های تیمار شده دارای مورفولوژی طبیعی و فاقد هرگونه ناهنجاری بودند، عدم مشاهده ناهنجاری در تکوین اندام‌ها به این علت است که تیمار جنین‌ها پس از مرحله بحرانی اندام‌زایی انجام شده بود در حالی که پیش‌تر ذکر گردید، وزن جنین‌ها در گروه تیمار کاهش یافته بود که می‌تواند به علت عدم رشد مناسب عروق خونی تغذیه کننده باشد.

تیمار می‌گردد. به علاوه Otrock و همکاران بیان کردند که اوژنول باعث غیرفعال شدن کالمودولین در سلول‌ها می‌شود و اتصال کلسیم کالمودولین باعث فعال شدن (Hypoxia-inducible factor 1 (HIF-1 می‌شود که نتیجه آن القای بیان عوامل پیش آنژیوژنزی مثل VEGF است (۲۲). از این جهت غیرفعال کردن کالمودولین می‌تواند باعث مهار آنژیوژنز شود و اوژنول این عمل را با مهار جریان کلسیم به داخل سلول انجام می‌دهد (۲۳). نتایج حاصل از سنجش میزان هموگلوبین در مطالعه حاضر کاهش مقدار این پروتئین را در گروه‌های تیمار ۲، ۳، ۴ و ۵ نسبت به گروه شاهد نشان می‌دهد. از آنجا که مقدار هموگلوبین می‌تواند شاخصی از تعداد و تراکم عروق خونی باشد لذا کاهش مقدار هموگلوبین در این مطالعه بیانگر کاهش تعداد و تراکم عروق خونی می‌باشد (۲۰) که نتایج این سنجش نیز تأییدی دیگر در اثبات پتانسیل ضد رگ‌زایی اوژنول است.

نتیجه‌گیری

یافته‌ها حاکی از آن است که استفاده از ماده موثره میخک (اوژنول) موجب مهار آنژیوژنز در پرده کوریوآلانتوتیک جنین جوجه از طریق کاهش تعداد و طول عروق می‌شود. لذا این ماده گیاهی (اوژنول) می‌تواند به عنوان کاندید مناسب در مطالعات سرطان شناسی و سایر بیماری‌های وابسته به آنژیوژنز در نظر گرفته شود، بدیهی مطالعات تجربی و کلینیکی بیشتر در این زمینه کاملاً ضروری است.

سپاسگزاری

از همکاران محترم مرکز تحقیقات بیولوژی کاربردی تکوین جانوری دانشگاه آزاد اسلامی مشهد که در اجرای این طرح همکاری داشته‌اند، سپاسگزاری می‌شود.

اوژنول بر آنژیوژنز و عوامل دخیل در آن مورد مطالعات زیادی قرار نگرفته است، بنابراین در پژوهش حاضر اثرات این پلی‌فنل بر آنژیوژنز در مدل پرده کوریوآلانتوتیک جنین جوجه بررسی شد و نتایج حاصل از آن نشان داد که اوژنول، یک ترکیب مؤثر بر آنژیوژنز می‌باشد و در غلظت‌های ۱/۵، ۲ و ۵ میلی‌مولار با مهار رگ‌زایی در مدل پرده کوریوآلانتوتیک جنین جوجه موجب کاهش معنی‌دار در تعداد و طول عروق در نمونه‌های تیمار شده نسبت به نمونه شاهد شد. Nangia-Makker و همکاران اثرات ضد آنژیوژنزی گیاه میخک را بر روند رشد تومور بررسی و گزارش کرد که عصاره این گیاه واجد بیش از ۷۰ درصد اوژنول می‌باشد، همچنین نتایج مطالعه وی نشان داد، عصاره این گیاه مانع رشد تومورهای زونوگراف می‌شود و نیز جوانه زنی رگی را در تومورهای زونوگراف کاهش می‌دهد (۱۹). این نتایج با یافته‌های حاصل از پژوهش حاضر همسو می‌باشد. Manikandan و همکاران نیز اثرات ضد آنژیوژنزی و ضد متاستازی اوژنول را در موش‌های صحرایی دارای سرطان القای گاستریک بررسی نمودند، این محققین گزارش کردند که استفاده از اوژنول موجب القای آپوپتوزیس در بافت توموری از طریق مسیر وابسته به میتوکندری می‌شود، همچنین اوژنول بیان ژن‌های مرتبط با آنژیوژنز و متاستاز (MMP-2، VEGFR1، VEGF، TIMP-2) را در بافت‌های توموری مذکور کاهش می‌دهد (۲۰) همچنین نتایج مطالعات دیگر نیز نشان می‌دهد که اوژنول توانایی مهار بیان MMP-9 را در سلول‌های فیبروسارکوما دارد و این ژن وابسته به آنژیوژنز و متاستاز است (۲۱). بنابراین می‌توان این گونه پیشنهاد نمود که اوژنول از طریق مهار تکثیر سلول‌های اندوتلیال و مهار ژن‌های مرتبط در پیشرفت آنژیوژنز منجر به کاهش رگ‌زایی در نمونه‌های

References:

- 1- Ramezani T, Baharara J. *A review on Angiogenesis in tumor*. J Cell Tissue 2014; 5(1): 89-100. [Persian]
- 2- Odorisio T, Cianfarani F, Failla CM, Zambruno G. *The placenta growth factor in skin angiogenesis*. J Dermatol Sci 2006; 41(3): 11-19.

- 3- Bahararab J, Zafar-Balannezhad S, ShahrokhAbadi K, Hesami Z. *Synergic effects of Atorvastatin and low frequency electromagnetic field on chorioallantoic membrane angiogenesis of chick embryo*. J Birjand Univ Med Sci 2012; 19(2): 148-56. [Persian]
- 4- Quesada AR, Munoz-Chapuli R, Medina MA. *Antiangiogenic drugs: from bench to clinical trials*. Med Res Rev 2006; 26(4): 483-530.
- 5- Zafar Balanejad S, Parivar K, Baharara J, Koochesfahani H. *The effect of rapamycin on angiogenesis in chick chorioalantoic membrane*. J Arak Univ Med Sci 2009; 12(1): 73-80. [Persian]
- 6- Boeing H, Bechthold A, Bub A, Ellinger S, Haller D, Kroke A, et al. *Critical review: vegetables and fruit in the prevention of chronic diseases*. Eur J Nutr 2012; 51(6): 637-63.
- 7- Mojzis J, Varinska L, Mojzisova G, Kostova I, Mirossay L. *Antiangiogenic effects of flavonoids and chalcones*. Pharmacol Res 2008; 57(4): 259-65.
- 8- Mortazaei S, Rafeian M, Ansary Samani R, Shahinfard N. *Comparison of phenolic compounds concentrations and antioxidant activity of eight medicinal plants*. J Rafsanjan Univ Med Sci 2013; 12(7): 519-30. [Persian]
- 9- Farhangfar A, Tajik H, Razavi Rohani SM, Moradi M, Aliakbarlu J. *Combined influence of the clove essential oil and grape seed extract on the spoilage related bacteria of buffalo patties during the storage at 8°C*. J Food Sci Res 2011; 21(1): 106-16. [Persian]
- 10- Ribatti D. *The chick embryo chorioallantoic membrane as an in vivo assay to study antiangiogenesis*. Pharmaceuticals 2010; 3(3): 482-513.
- 11- Pisano M, Pagnan G, Loi M, Mura ME, Tilocca MG, Palmieri G. *Antiproliferative and pro-apoptotic activity of eugenol-related biphenyls on malignant melanoma cells*. Mol Cancer 2007; 6: 8-20.
- 12- Balasubramaniam P, Malathi A. *Comparative study of hemoglobin estimated by Drabkin's and Sahli's methods*. J Postgrad Med 1992; 38(1): 8-9.
- 13- Guo J, Higashi K, Ueda Y, Oguchi M, Takegami T, Toga H, et al. *Microvessel density: correlation with 18F-FDG uptake and prognostic impact in lung adenocarcinomas*. J Nucl Med 2006; 47 (3): 419-25.
- 14- Sadeghian MH, Sharifi N, Shakeri MT. *Microvessel density in ductal carcinoma of breast and comparison with normal breast tissue*. Iran J Med Sci 2006; 8(4): 246-51. [Persian]
- 15- Javadi P, Haeri H. *Tumor angiogenesis in colorectal cancer, correlation with tumor extension and invasion*. Tehran Univ Med J 2001; 59(4): 50-56. [Persian]
- 16- Tavangar SM, Hojjati SR, Larijani B. *The study of angiogenesis in malignant thyroid neoplasms with immunohistochemistry method*. Iran J Endocrinol Metabol 2005; 7(3): 213-16. [Persian]
- 17- JaganathanSK, Supriyanto E. *Antiproliferative and Molecular Mechanism of eugenol-induced apoptosis in cancer cells*. Molecules 2012; 17(6): 6290-304.

- 18- Park CK, Kim K, Jung SJ, Kim MJ, Ahn DK, Hong SD, et al. *Molecular mechanism for local anesthetic action of eugenol in the rat trigeminal system*. Pain 2009; 144(1-2): 84-94.
- 19- Nangia-Makker P, Tait L, Shekhar MP, Palomino E, Hogan V, Piechocki MP. *Inhibition of breast tumor growth and angiogenesis by a medicinal herb: Ocimum gratissimum Pratima*. Int J Cancer 2007; 121(4): 884-94.
- 20- Manikandan P, Murugan RS, Priyadarsivi RV, Vinothini G, Nagini S. *Eugenol induces apoptosis and inhibits invasion and angiogenesis in a rat model of gastric carcinogenesis induced by MNNG*. Life Sci 2010; 86(25-26): 936-41.
- 21- Nam H, Kim MM. *Eugenol with antioxidant activity inhibits MMP-9 related to metastasis in human fibrosarcoma cells*. Food Chem Toxicol 2013; 55:106-12.
- 22- Otrrock Z, Hatoum H, Awada A, Ishak RS, Shamseddine AI. *Hypoxia-inducible factor in cancer angiogenesis: Structure, regulation and clinical perspectives*. Crit Rev Oncol Hematol 2009; 70(2): 93-102.
- 23- Zarifkar A, Skandaryan H, Mokhtary M, Ay I. *An evaluation on antioceptive effects of eugenol by formalin test in rats*. Journal Dent 2003; 16(1): 61-67. [Persian]

Antiangiogenic Effects of Eugenol in Chorioallantoic Membrane of Chick Embryo

*Kouhestanian K(MSc)¹, Baharara J(PhD)^{*2}, Ramezani T(PhD Student)³, Mousavi M(MSc)⁴*

^{1,4}Department of Biology, Islamic Azad University, Mashhad Branch, Mashhad, Iran

²Department of Biology, Islamic Azad University Mashhad Branch, Mashhad, Iran

³Department of Animal Developmental Biology, Kharazmi University, Tehran, Iran

Received: 15 Nov 2014

Accepted: 5 Mar 2015

Abstract

Introduction: Eugenol is a substance obtained from clove that has some therapeutic properties. Angiogenesis involves the formation of new blood vessels from the primary vessels. Since today natural products are taken into consideration in regard with anti-angiogenic therapies, this study intended to investigate anti-angiogenic effects of eugenol on chorioallantoic membrane (CAM) of chick embryo.

Methods: In this experimental study, 70 Ross fertilized eggs were randomly divided into: control, sham and five experimental groups. On the 8th day of incubation, experimental groups were treated with 0.5 -5 mM of eugenol. On the 12th day, all cases were photographed and the numbers and lengths of vessels around the sponges were measured via applying image J software. Furthermore, the hemoglobin content was measured using Drabkin test, and then the embryo weight was recorded. The study data were analyzed statistically via SPSS software utilizing ANOVA test at significance level of $p < 0.05$.

Results: No significant difference was observed in regard with average number and length of vessels in sham and control groups. It is worth mentioning that the average number and length of vessels in experimental groups of 3, 4 and 5 revealed a significant decrease compared to the control group ($p < 0/001$). The hemoglobin content of experimental groups of 2, 3, 4 and 5 demonstrated a significant decrease ($p < 0/001$). Moreover, the weight of the embryos in 3, 4 and 5 experimental groups showed a significant decrease compared to the controls ($p < 0.001$).

Conclusion: As the study findings revealed, Eugenol was reported to have inhibitory effect on angiogenesis in the chick embryo, therefore, it may be regarded as a good candidate for studies concerned with cancer treatment and pathological conditions associated with angiogenesis.

Keywords: Angiogenesis; Chorioallantoic membrane; Eugenol

This paper should be cited as:

Kouhestanian K, Baharara J, Ramezani T, Mousavi M. *Antiangiogenic effects of eugenol in chorioallantoic membrane of chick embryo*. J Shahid Sadoughi Univ Med Sci 2015; 23(4): 2109-17.

***Corresponding author: Tel: +98 511 8437092, Email: baharara@yahoo.com**