

بررسی اثر موضعی عصاره گل گاوزبان (Borago) بر ترمیم زخم برشی پوست در موش سوری

حسین کابلی^۱، سمیه حقیقت بروجنی^{۲*}

چکیده

مقدمه: گیاه گل گاوزبان دارای اثرات گسترده‌ای بر آرتريت روماتوئید، اختلالات قلبی عروقی، اختلالات گوارشی، ناراحتی‌های ریوی و حساسیت‌های پوستی است. به دلیل ترکیبات خاص موجود در این گیاه، می‌تواند در روند التیام زخم نیز مفید واقع شود. هدف از این مطالعه بررسی مقایسه‌ای اثر گل گاوزبان با بتادین و فنی توئین بر روند التیام زخم است.

روش بررسی: مطالعه موجود یک مطالعه آزمایشگاهی است که بر روی ۲۰ موش سوری بالغ، تحت چهار گروه درمانی با گل گاوزبان، بتادین، فنی توئین و گروه کنترل، انجام شد. زخم‌های برشی ایجاد شده در ناحیه پشتی نمونه‌ها در روزهای ۳، ۷، ۱۰ و ۱۴ از نظر میزان بهبودی و هیستوپاتولوژی مورد ارزیابی قرار گرفتند. داده‌ها با استفاده از آزمون‌های ANOVA و TUKEY مورد تجزیه و تحلیل قرار گرفت.

نتایج: یافته‌های مربوط به میانگین مساحت و افزایش میزان بهبودی زخم‌ها در استفاده از گل گاوزبان در مقایسه روزهای ۳، ۷، ۱۰ و ۱۴، حاکی از آن است که گل گاوزبان بر التیام زخم تأثیر مثبتی داشته است اما این تأثیر در مقایسه با گروه بتادین و بدون مداخله بیشتر و با فنی توئین کمتر است. از نظر هیستوپاتولوژی نیز زخم‌ها از نظر فاکتور التهاب در گروه گل گاوزبان با $P=0/007$ کاهش معنی‌داری داشتند. گروه فنی توئین از نظر بافت جوانه‌ای و بازسازی سطح پوششی از سطح بالاتری نسبت به بقیه گروه‌ها برخوردار بود. نتیجه‌گیری: نتایج حاصل از مطالعه نشان‌دهنده اثر مثبت عصاره گل گاوزبان بر التیام زخم است. در مقایسه، این اثر کمتر از داروی فنی توئین و بیشتر از بتادین است. مطالعات بیشتری در خصوص دوزهای متفاوت این گیاه و اثر مقایسه‌ای آن با سایر درمان‌های رایج در خصوص ترمیم زخم نیاز است.

واژه‌های کلیدی: گل گاوزبان، ترمیم زخم، موش سوری، فنی توئین، بتادین

۱-دکتری حرفه ای دامپزشکی، دانشگاه شهرکرد، شهرکرد

۲- کارشناس ارشد پرستاری مراقبت‌های ویژه، عضو هیات علمی گروه پرستاری مراقبت‌های ویژه، مرکز تحقیقات ترمیم زخم، دانشکده پرستاری و مامایی، دانشگاه علوم پزشکی اصفهان

* (نویسنده مسئول): تلفن: ۰۹۱۳۲۸۴۷۷۱۷، پست الکترونیکی: s_haghighat@nm.mui.ac.ir

تاریخ پذیرش: ۱۳۹۵/۵/۲

تاریخ دریافت: ۱۳۹۳/۱۰/۱۸

مقدمه

بر اساس برآوردی در سال ۲۰۱۳، سومین اختلال پرهزینه بعد از سرطان و بیماری‌های قلبی و عروقی، زخم‌ها هستند (۱). ترمیم زخم یک پاسخ طبیعی به آسیب است که منتج به بازسازی تمامیت پوستی می‌گردد (۲). التیام در حالت طبیعی به محض آسیب بافتی شروع می‌شود، پلاکت‌ها به تعداد زیاد در محل حاضر می‌شوند، سایتوکاین‌های زیادی از محل به خون آزاد می‌شوند، نوتروفیل‌ها به ناحیه جراحات دیده مهاجرت کرده و شروع به فاگوسیتوز می‌کنند، به عنوان قسمتی از فاز التهاب ماکروفاژها ظاهر می‌شوند و شروع به فاگوسیتوز و ترشح یک سری فاکتورهای تحریک کننده رشد می‌کنند، محل زخم تمیز می‌شود و فیبروبلاست‌ها شروع به مهاجرت به آن قسمت می‌کنند و ماتریکس خارج سلولی را ترشح کرده که شامل کلاژن است و شروع به ارگانیزه شدن در محل می‌کند (۳). هدف مراقبت از زخم ارتقای ترمیم زخم در زمانی کوتاه، با کمترین درد، ناراحتی و اسکار است و بایستی در یک شرایط فیزیولوژیک صورت پذیرد (۴). داروهای متعددی با منبع شیمیایی، نظیر فنی توئین، دسکپانتول، زینک اکساید یا منبع طبیعی، نظیر *Gingko biloba*، *quince seed mucilage*، *yarrow and licorice* برای تسهیل ترمیم زخم به کار گرفته می‌شوند (۲).

از جمله عوامل مورد استفاده جهت مراقبت از زخم محلول بتادین (Povidone iodine)، ماده ضدعفونی‌کننده متعلق به دسته یدوفورها است (۵) این ماده قادر است باکتری‌های گرم منفی و مثبت، ویروس، پروتوزوا، قارچ، مخمر را از بین ببرد (۶). مطالعات مختلفی اثر این محلول را بر التیام زخم بررسی نموده‌اند اما نتایج متناقضی در این رابطه وجود دارد. سلواگی طی مطالعه خود تأثیر بتادین و نرمال سالین در زخم‌های ضربه ای را یکسان گزارش نموده است (۷). دورانی و لیپر نیز در سال ۲۰۰۸ دریافتند که بتادین و نرمال سالین تأثیر یکسانی روی روند ترمیم زخم و جلوگیری از عفونت دارد (۶)؛ اما مطالعه‌ای دیگر نشان داد که بتادین حتی با یک بیستم غلظت معمول باعث مرگ فیبروبلاست‌ها، کراتینوسیت‌ها و مهار عمل

لنفوسیت‌ها می‌شود، از این رو بهبود زخم را به تأخیر می‌اندازد (۸). از عوامل دیگر مورد استفاده در ترمیم زخم داروی فنی توئین است. این دارو در کنترل تمام انواع صرع و به دلیل اثر هایپرلازی که دارد نوع موضعی آن برای تسریع در التیام زخم‌ها بکار می‌رود. شکل موضعی دارو به صورت کرم یک درصد است (۹). ریاحی و همکاران در سال ۸۴ دریافتند در استفاده از فنی توئین موضعی در بهبود زخم، ضمن کاهش التهاب، افزایش روند ترمیم زخم وجود دارد (۱۰). ریاحی و همکاران گزارش کردند اثر داروی موضعی فنی توئین بر سرعت ترمیم زخم نسبت به عسل و گروه کنترل ارجحیت دارد (۱۱).

صحتی شفافی و همکاران نیز در مطالعه خود به تأثیر مثبت پماد فنی توئین بر درمان برش اپی‌زیاتومی اذعان دارند (۱۲). با توجه به شیوع بالای انواع زخم‌ها و هزینه‌های فراوان داروهای شیمیایی، رسیدن به هدف مراقبت از زخم، بسیار هزینه‌بر است. از آن جایی که تروماها و زخم‌هایی مانند سوختگی در کشورهای در حال توسعه شیوع بالاتری دارد و از طرف دیگر ذخایر مالی مردم این کشورها محدود است (۱۳) تمایل به استفاده از داروهای گیاهی در این کشورها بیشتر است. طبق گزارش سازمان جهانی بهداشت در سال ۲۰۰۲ بیش از ۹۰ درصد جمعیت کشورهای در حال توسعه به استفاده از گیاهان دارویی برای برآوردن نیازهای اولیه مراقبت بهداشتی خود، اعتماد دارند (۱۴). نسل‌های گذشته از دیرباز، به نقش گیاهان دارویی متعددی در ترمیم زخم پی برده‌اند. با پیشرفت و توسعه روش‌های علمی، موفقیت‌های قابل‌ملاحظه‌ای در تأیید اثرات گیاهان دارویی در درمان، گزارش شده است (۱۵). از جمله این گیاهان، گل‌گاوزبان یا *Echium Amoenum* (Borage) از خانواده Boraginaceae است. این گیاه در شمال ایران، غالب نقاط اروپا و منطقه مدیترانه می‌روید. گل‌گاوزبانی (borage) که در ایران یافت می‌شود *Echium Amoenum* نام دارد که از گل‌گاوزبانی که در اروپا است متفاوت است (۴). گل‌های این گیاه در ماه‌های اردیبهشت تا تیرماه، به تعداد کم بر روی ساقه ظاهر می‌شود. *Echium* تنها چهار گونه در ایران دارد که تنها گونه

گروه تقسیم شدند. برای ایجاد زخم برشی، ابتدا موش‌ها با استفاده از تزریق ۴۰ mg/kg تیوپنتال سدیم، به روش داخل صفاقی بی‌هوش شدند (۲۱). پس از بیهوشی، موهای پشت حیوان تراشیده شد. سپس با آب مقطر و الکل ۷۰ درصد شستشو داده شد. در مرحله بعد برشی به قطر تقریبی ۱/۵ تا ۲ سانتی‌متر و با ضخامت کامل (۱۱) پس از قرار دادن فلزی با سایز ۲۰ در ۲۰ میلی‌متر بر روی پوست کشیده حیوان، با تیغ جراحی ایجاد گردید (۲،۴). روی زخم با گاز استریل تا قطع کامل خونریزی پوشانده شد. روز ایجاد زخم به عنوان روز صفر در نظر گرفته شد. سپس موش‌ها به چهار گروه تقسیم گردیدند و در قفس‌های مجزا نگهداری شدند. برای زخم گروه اول از ۱ گرم پماد فنی‌توئین ۱ درصد (شرکت دارو پخش ایران)، گروه دوم از محلول بتادین ۱۰٪ (شرکت بهسا، ایران) و گروه سوم از عصاره گل‌گاوزبان به شکل موضعی استفاده شد. گروه چهارم به عنوان گروه کنترل دارویی را برای ترمیم زخم دریافت نکردند. گل برگ‌های گیاه گل‌گاوزبان از کوه‌های منطقه بروجن استان چهارمحال و بختیاری جمع‌آوری شد و توسط واحد هرباریوم مرکز تحقیقات گیاهان دارویی دانشگاه شهرکرد شناسایی گردید. پس از خشک کردن آن، ضایعات جداسازی و پاک گردید و توسط آسیاب ضدعفونی شده به پودر نرمی تبدیل شد. سپس در اتانول ۷۰٪ نگهداری و پس از یک هفته، صاف شده و عصاره گیری انجام شد (۱۸،۲۱) قفس‌ها روزانه برای پیشگیری از عفونت زخم موش‌ها، تمیز می‌گردید. برای استعمال دارو از سواپ استریل دو بار در روز استفاده شد (۲). برای بررسی میزان بهبودی زخم در ۴ گروه، ابعاد زخم و مساحت آن در روزهای صفر (روز جراحی)، ۳ (فاز التهاب)، ۷ (فاز پرولیفراسیون)، ۱۰ و ۱۴ (فاز تجدید ساختار) به وسیله کاغذ شفاف اندازه‌گیری و با قلم باریک علامت زده شد. برای به حداقل رساندن خطا، در هر بار اندازه‌گیری، سه نوبت اندازه‌گیری انجام می‌شد و میانگین آن‌ها در نظر گرفته می‌شد (۲). سپس بر روی کاغذ مدرج منتقل گردید و با استفاده از شمارش مربع‌های کوچک مساحت هر زخم اندازه‌گیری شد. با استفاده از فرمول‌های زیر درصد بهبودی محاسبه گردید (۱۱،۲۱).

Echium Amoenum اثر درمانی دارد. این گیاه حاوی فلاونوئید آگلیکون (Aglycone)، انتوسیانیدین (Anthocianidine)، مقدار جزئی الکلوئیدها (Alkaloides)، روغن زرد کم‌رنگ و فرار حاوی گاما کادینن (Gama kadinen) به عنوان جزء اصلی آن است. این گیاه تأثیر ضد اضطراب و افزایش پاسخ ایمنی سلولی و تأثیر مهاری بر سنتز آنتی‌بادی‌ها (ایمنی همورال) دارد (۱۶). از گل و برگ‌های این گیاه به عنوان عامل ضد تب، ضد افسردگی، درمان استرس، بیماری‌های قلبی عروقی، تنفسی و ادم التهابی استفاده می‌شود. به اثر ادرارآوری، مسهل، نرم‌کنندگی و خاصیت ضد سرطانی آن نیز می‌توان اشاره نمود (۴). در مطالعات اثر این گیاه بر اختلالات مختلف نشان می‌دهد، مصرف دم‌کرده آن در بیماران با نارسایی مزمن کلیوی منجر به کاهش فشار و وزن می‌شود (۱۷). مصرف موضعی آن در درمان درماتیت آتوپیک با بهبودی بیشتر و عود کمتر نسبت به مصرف کورتون همراه بوده است (۱۸). مطالعه‌ای نیز در سال ۲۰۰۷، نشان داده است دلیل اثر ضد میکروبی و آنتی‌اکسیدانی گیاه گل‌گاوزبان به دلیل وجود ترکیبات غنی فعال زیستی آن است (۱۹). در دو مطالعه دیگر در بررسی اثر گل‌گاوزبان نسبت به پلاسبو بر ترمیم زخم، نتایج نشان‌دهنده اثر مثبت آن بر فرایند ترمیم زخم است (۱۵،۲۰). با توجه به توضیحات بالا و به دلیل تمایل بالای ایرانیان به مصرف داروهای گیاهی در درمان بیمارها و عدم انجام بررسی مقایسه‌ای، این مطالعه با هدف بررسی مقایسه‌ای اثر گیاه گل‌گاوزبان بر روند التیام زخم با بتادین و پماد فنی‌توئین که دو عامل پرمصرف در درمان زخم‌ها می‌باشند، انجام گرفته است.

روش بررسی

این تحقیق یک مطالعه پژوهشی مداخله‌ای در شرایط آزمایشگاهی است که از ۲۰ عدد موش سوری بالغ با وزن حدود ۱۲۰ تا ۱۳۰ گرم استفاده شد. حیوانات در شرایط استاندارد آزمایشگاهی (دمای محیط 22 ± 1 درجه سانتی‌گراد و ۱۲ ساعت نور/ تاریکی) در قفس‌های مخصوص نگهداری شده، غذا به صورت پلیت مخصوص و آب بدون محدودیت در اختیار آن‌ها قرار گرفت (۱۱،۲۰) موش‌ها به طور تصادفی به چهار

درصد بهبودی = مساحت زخم در روز X / مساحت زخم در روز اول
 X = روزی است که مساحت زخم اندازه‌گیری شده است.
 درصد بهبودی = ۱۰۰ - درصد زخم
 در روزهای ذکر شده، وضعیت زخم از نظر وجود التهاب، قرمزی و ترشح بررسی می‌گردید. برای بررسی فرایند بهبودی زخم از نظر هیستولوژیکی، همچنین از مراحل ترمیم زخم مقطع پاتولوژی تهیه و مورد بررسی میکروسکوپی قرار گرفت. برای نمونه برداری پوست، از ناحیه ۱/۳ میانی زخم نواری به طول ۲ تا ۳ سانتی‌متر و عرض ۱-۰/۵ سانتی‌متر و به صورت تمام ضخامت برداشته شد. به این ترتیب این نوار هم شامل بخش مرکزی و هم شامل بخش حاشیه‌ای زخم و هم نواحی سالم مجاور بستر زخم به صورت قرینه می‌شد. پس از تثبیت کردن نمونه‌ها در فرمالین ۱۰ درصد، مقاطع ۵ میکرونی تهیه و نمونه‌ها به روش هماتوکسیلین-ئوزین رنگ‌آمیزی گردیدند (۲). روند ترمیم زخم از نظر هیستوپاتولوژیک بر اساس وجود سلول‌های التهابی، میزان تشکیل بافت جوانه‌ای، میزان رسوب کلاژن، میزان بازسازی اپیتلیوم، میزان تشکیل عروق جدید و تعداد و میزان بلوغ فیبروبلاست‌ها مورد ارزیابی و امتیازدهی قرار گرفتند (۱۵). تمام مقادیر به شکل $mean \pm SEM$ آورده

شده‌اند. مساحت زخم‌ها با استفاده از آزمون ANOVA و مقایسه و اختلاف آماری بین گروه‌ها و در روزهای مختلف با استفاده از آزمون‌های TUKEY و Duncan multiple range در نرم‌افزار آماری SPSS 19 مورد تجزیه و تحلیل قرار گرفت. از نظر آماری، $P < 0/05$ معنی‌دار تلقی شد.

نتایج

میانگین مساحت زخم در گروه درمان شده با گیاه گل‌گاوزبان در روز دهم نسبت به‌روز ایجاد زخم با $101/99 \pm 3/5$ میلی‌متر مربع کاهش ($P = 0/02$) و میانگین مساحت زخم در روز چهاردهم از ایجاد زخم با $157 \pm 6/7$ میلی‌متر مربع کاهش مساحت ($P = 0/02$) در همان گروه، تفاوت معنی‌داری داشته است. در گروه درمان شده با پماد فنی توئین اختلاف مساحت زخم‌ها میان‌روز ایجاد زخم و روزهای دهم و چهاردهم به ترتیب $128/74 \pm 3$ و $157 \pm 6/6$ میلی‌متر مربع است که در مورد این کاهش مساحت زخم‌ها ارتباط آماری معنی‌دار (به ترتیب $P = 0/02$ و $P = 0/02$) وجود داشت (جدول ۱). در مورد میزان کاهش مساحت زخم‌ها در گروه‌های درمان شده با گل‌گاوزبان و فنی توئین میان روزهای ۳ و ۱۴ نمونه‌گیری ارتباط معنی‌دار مشاهده گردید ($P = 0/06$).

جدول ۱: میانگین مساحت زخم‌ها به میلی‌متر مربع در روزهای مختلف نمونه‌گیری

روز چهاردهم	روز دهم	روز هفتم	روز سوم	روز ایجاد زخم	گروه‌های مورد مطالعه
۰	$55/01 \pm 3/2$	$87/6 \pm 4/2$	$129/24 \pm 5/4$	$157 \pm 6/7$	گروه گل‌گاوزبان
$82/9 \pm 2/5$	$125/6 \pm 2/6$	$177/16 \pm 4/3$	$210/38 \pm 4/5$	$219/8 \pm 6/4$	گروه کنترل
$70/9 \pm 2/6$	$112 \pm 2/4$	$147/33 \pm 3/1$	$185/26 \pm 2/6$	$188/4 \pm 5/7$	گروه بتادین
۰	$28/26 \pm 3/6$	$84/78 \pm 4/2$	$126/16 \pm 6/3$	$157 \pm 6/6$	گروه فنی توئین

درمان شده با پماد فنی توئین، تفاوت میزان بهبودی میان روزهای سوم و هفتم با $P = 0/03$ و میزان بهبودی بین روزهای سوم با دهم و چهاردهم با $P = 0/00$ ، بین روزهای هفتم و دهم با $P = 0/00$ و در روزهای دهم و چهاردهم با $P = 0/03$ اختلاف آماری معنی‌دار مشاهده گردید (جدول ۲).

در گروه درمان شده با عصاره گل‌گاوزبان، تفاوت میزان بهبودی میان روزهای سوم و هفتم با $P = 0/04$ و میزان بهبودی بین روزهای سوم با دهم و چهاردهم با $P = 0/00$ ، بین روزهای هفتم و دهم با $P = 0/02$ و در روزهای دهم و چهاردهم با $P = 0/029$ اختلاف آماری معنی‌دار مشاهده گردید. در گروه

جدول ۲: میانگین میزان بهبودی زخم‌ها به میلی‌متر مربع در روزهای مختلف

روز چهاردهم	روز دهم	روز هفتم	روز سوم	گروه‌های مورد مطالعه
۱۵۷±۵/۶	۱۰۱/۹۹±۴/۳	۶۹/۴±۳/۴	۲۷/۷۶±۲/۵	گروه گل‌گاوزبان
۱۳۶/۹±۵/۷	۹۴/۲±۴/۵	۴۲/۶۴±۳/۵	۹/۴۲±۲/۲	گروه کنترل
۱۱۷/۵±۵/۴	۷۶/۴±۴/۶	۴۱/۰۷±۳/۵	۳/۱۴±۲/۶	گروه بتادین
۱۵۷±۵/۳	۱۲۸/۷۴±۴/۲	۷۲/۲۲±۳/۶	۳۰/۸۴±۲/۵	گروه فنی توئین

بالا بودند البته گروه بتادین از سایر گروه‌ها درجه کمتری داشت (نمودار ۳).

نمودار ۴، نشان‌دهنده میزان بازسازی بافت پوششی در زخم، در چهار گروه مداخله است که گروه فنی توئین و پس از آن گروه گل‌گاوزبان، از سطح بالاتری نسبت به بقیه گروه‌ها برخوردار بوده است.

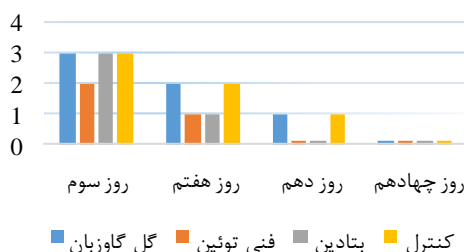
از نظر میزان فاکتور عروق‌زایی در گروه درمانی با عصاره گل‌گاوزبان بین روزهای سوم و هفتم با $P=0/04$ ، روز هفتم و دهم با $P=0/04$ و هفتم و چهاردهم با $P=0/007$ ارتباط معنی‌دار وجود داشت و بالاترین درجه عروق‌زایی در گروه عصاره گل‌گاوزبان روز هفتم بوده است (نمودار ۵).

از نظر انفیلتراسیون فاکتورهای التهابی در گروه درمان شده با گل‌گاوزبان بین روزهای سوم و دهم با $P=0/016$ و سوم و چهاردهم با $P=0/007$ و درجه التهاب در روزهای هفتم و چهاردهم با $P=0/04$ ارتباط معنی‌دار وجود داشت و عصاره گل‌گاوزبان موجب کاهش التهاب در فاصله زمانی چهارده روز گردیده است (نمودار ۱).

نمودار ۲، نشان‌دهنده میزان پیدایش بافت جوانه‌ای در زخم‌ها در چهار گروه مداخله را نشان می‌دهد. گروه درمانی با فنی توئین از نظر فاکتور بافت جوانه‌ای نسبت به سایر گروه‌ها از سطح بالاتری برخوردار بوده است.

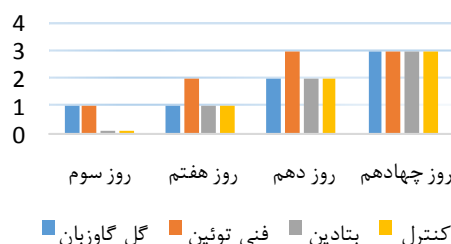
از نظر فاکتور بلوغ فیبروبلاستی، در روز چهاردهم همه گروه‌ها

التهاب



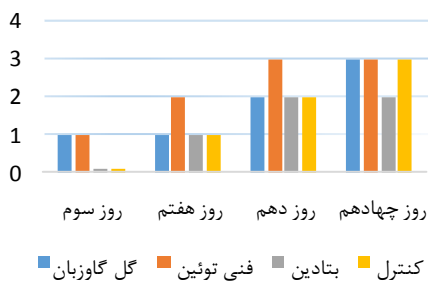
نمودار ۱: درجه‌بندی زخم‌ها بر اساس میزان التهاب هر زخم

بافت جوانه‌ای



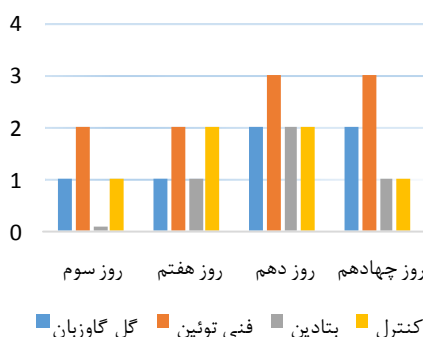
نمودار ۲: درجه‌بندی زخم‌ها بر اساس میزان بافت جوانه‌ای هر زخم

بلوغ فیبروبلاستی



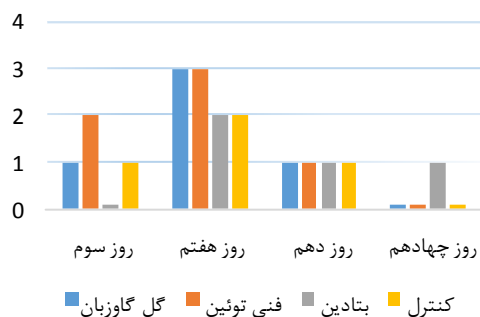
نمودار ۳: درجه بندی زخم‌ها بر اساس میزان بلوغ فیبروبلاستی هر زخم

بازسازی بافت پوششی

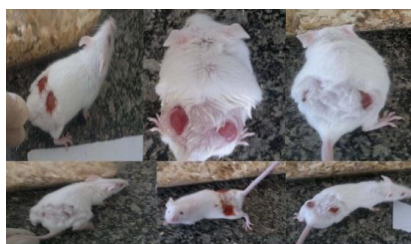

نمودار ۴: درجه بندی زخم‌ها بر اساس میزان بازسازی بافت پوششی هر زخم

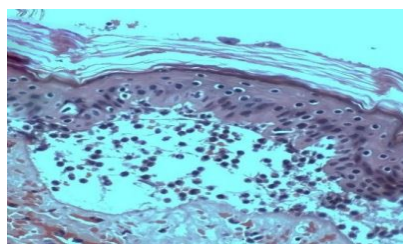
عروق زایی



نمودار ۵: درجه بندی زخم‌ها بر اساس میزان عروق زایی هر زخم



شکل ب



شکل الف

شکل الف، مربوط به نمای میکروسکوپی برش پوستی از ناحیه در حال ترمیم زخم موش متعلق به گروه تحت درمان با داروی گیاهی گل گاوزبان است. شکل ب، مربوط به زخم‌های برشی به طول ۲ سانتیمتر در ناحیه پشتی موش‌های مورد آزمایش است.

بحث

زخم و مراقبت از زخم از جمله موارد مورد بحث در مسائل بهداشتی درمانی است و بشر همیشه به دنبال بهترین راه درمان و مراقبت از زخم بوده تا عوارض ناشی از آن من جمله بروز عفونت و به جا ماندن جای زخم را کم کرده و درعین حال مقرون به صرفه باشد. ترمیم زخم فرایندی پیچیده است که دارای مراحل انعقاد، التهاب، تشکیل کلاژن، جمع شدن زخم و اپیتلیزاسیون می باشد (۴). در مطالعه حاضر اثر گیاه گل گاوزبان بر ترمیم زخم مورد بررسی قرار گرفت و این اثر با اثر ترمیم کنندگی پماد فنی توئین و محلول بتادین که از جمله موارد رایج در مراقبت از زخم هستند مقایسه گردید. نتایج حاصل از مطالعه و مقایسه مساحت زخم‌ها و میزان بهبودی در روزها و گروه‌های مختلف نشان دهنده کاهش مساحت زخم در گروه‌های مختلف به ترتیب گروه فنی توئین، گروه گل گاوزبان، بتادین و گروه کنترل بوده است. اندازه زخم‌ها در دو گروه درمانی با فنی توئین و گل گاوزبان به گونه‌ای بود که در بازه زمانی چهارده روزه، مساحت زخم‌های تحت درمان با فنی توئین کمتر از زخم‌های تحت درمان با گل گاوزبان بوده است. ولی در این بازه زمانی تفاوت مساحت زخم‌های درمان شده با گل گاوزبان بیشتر از دو گروه بتادین و کنترل که هیچ دارویی دریافت نکرده بودند می باشد. میزان بهبودی بین دو گروه درمانی گل گاوزبان و فنی توئین با افزایش معنی داری همراه بوده است. البته در گروه فنی توئین افزایش میزان بهبودی بیشتر از گروه گل گاوزبان بوده است. این در حالی است که افزایش این فاکتور در گروه گل گاوزبان بیشتر از دو گروه بتادین و کنترل بوده است. گیاه گل گاوزبان جزو گیاهانی است که به علت داشتن ترکیبات خاص و مؤثر در طب سنتی به شکل موضعی و خوراکی در درمان اختلالات مختلفی مورد استفاده قرار می گیرد. در ترکیبات این گیاه مقادیر فراوانی از اسیدهای چرب به‌ویژه لینولئیک اسید یافت می شود، بنابراین بیماران مبتلا به پرفشاری خون و کلسترول بالا جزو مصرف کنندگان مهم این گیاه می باشند. مطالعه محمدی و همکاران در سال ۲۰۰۹ نشان داده است این گیاه به دلیل داشتن اسید

روزمارینیک دارای اثر رطوبت زایی، آنتی اکسیدانی، ضدالتهابی، آنتی موثاژنی، ضد باکتری و ویروسی می باشد (۱۹). مطالعات دیگری نیز دلیل درمانی بودن گل گاوزبان را وجود اسیدهای چرب گاما ۳ و ۶ می دانند که منجر به مهاجرت و تولید عوامل و مدیاتورهای ضدالتهابی در محل می شوند (۲۴-۲۲). در بررسی میکروسکوپی زخم‌ها از نظر میزان التهاب در مطالعه حاضر، در روزهای نمونه برداری عصاره گل گاوزبان اثر کاهش دهنده‌گی التهاب نشان داد، ولی این اثر کمتر از بتادین و فنی توئین بوده است. یک مطالعه در سال ۲۰۰۵، در بررسی اثر شستشوی زخم با بتادین، به اثر ضدالتهابی و کاهش میزان عفونت آن نسبت به گروه کنترل اشاره می نماید (۲۵)؛ اما یغمائی و همکاران در سال ۱۳۸۴، تفاوت معنی داری بین استفاده از محلول‌های نرمال سالین و بتادین بر روند ترمیم زخم ناشی از جراحی دندان پیدا نکردند (۲۶). مطالعه زهرانی و همکاران در سال ۱۳۷۷ نیز به عدم تفاوت معنی دار اثر بتادین و آب بر روند التهاب و بهبود زخم اپی زیاتومی اشاره دارند (۲۷). بعضی معتقدند که هیچ تاخیری در روند بهبودی متعاقب استفاده از بتادین مشاهده نمی شود (۷)؛ اما اوانس ریچارد اثر بتادین بر اختلال روند بهبودی زخم را ناشی از اثر مهارتی آن بر عمل لنفوسیت‌ها که در بلوغ فیبروبلاست‌ها نقش دارند، می داند (۵). در مطالعه حاضر روند بهبودی زخم‌های درمان شده با بتادین در مقایسه با گروهی که هیچ دارویی دریافت نکردند تفاوت معنی داری نداشت و همچنین تاخیری در روند ترمیم زخم‌ها در این گروه نسبت به گروه کنترل دیده نشد.

در مراحل ترمیم زخم، فاز التهاب با مرحله کلاژن سازی دنبال می شود. برای تسریع و پیشبرد ساخت کلاژن بافتی، نیاز به فیبرونوبلاست می باشد (۲۸). در واقع تسریع ترمیم زخم به واسطه گیاهان دارویی ناشی از افزایش تعداد کلاژن بافتی و مهاجرت بیشتر فیبرونوبلاست‌ها و سلول‌های اپیتلیال به محل زخم می باشد (۲۹، ۲۴). گیاه گل گاوزبان نیز دارای چنین اثری است و نتایج مطالعه حاضر نشان دهنده تأثیر مثبت این گیاه بر روند التیام زخم می باشد. مطالعه هرسای و فرهادپور بر تأثیر

گیاه گل گاوزبان بر روند ترمیم زخم تمام ضخامت در شرایط آزمایشگاهی نیز به چنین اثری اشاره دارد و نتایج حاصل از آن نشان می‌دهد گیاه گل گاوزبان به ویژه در غلظت‌های بالا نسبت به گروه کنترل، افزایش قابل توجهی در اپیتلیزاسیون و تسریع ترمیم زخم دارد (۲۰). مطالعه‌ای دیگر نیز در سال ۲۰۱۲ بر تأثیر عصاره گل گاوزبان بر روند ترمیم زخم نشان داده است که این عصاره قادر به تسریع فعالیت بهبود زخم می‌شود (۱۵). در مطالعه حاضر در گروه تحت درمان با فنی توئین میزان بلوغ فیبروبلاستی روند افزایشی در مدت زمان دو هفته پس از ایجاد زخم داشته است و این افزایش نسبت به گروه درمانی با گل گاوزبان موضعی، بیشتر بوده است. پماد موضعی فنی توئین با تحریک تکثیر فیبروبلاستی و تسهیل در رسوب کلاژن می‌تواند در تسریع التیام زخم تاثیرگذار باشد (۳۰). مطالعه شمس‌الدینی و همکاران بر مقایسه اثر ترمیمی فنی توئین، استروژن و سیلور سولفادiazین موضعی در زخم‌های ایجاد شده در پوست رت نر، نیز نشان‌دهنده اثر مثبت فنی توئین بر روند بهبود زخم می‌باشد (۳۱). مطالعه‌ای دیگر نیز بر روی تأثیر داروی فنی توئین بر زخم‌های جلدی ماهی نیز به نتایج معنی‌داری رسیدند (۳۲). ریاحی و همکاران نیز در سال ۲۰۰۹، به تأثیر بیشتر پماد فنی توئین در کاهش اندازه زخم نسبت به

عسل اشاره دارند (۱۱). در خصوص میزان عروق‌زایی، بالاترین میزان عروق‌زایی در همه گروه‌های مورد بررسی، روز هفتم بوده که در این روز دو گروه فنی توئین و گل گاوزبان از بقیه درجه بالاتری داشته‌اند. مطالعه هرسای و فرهاد پور نیز افزایش قابل توجه تشکیل عروق جدید در حیوانات تحت درمان با عصاره گل گاوزبان را به ویژه در غلظت بالاتر نسبت به گروه کنترل، نشان داده است (۲۰). در یک مطالعه بالینی نیز، کاربرد گل گاوزبان موضعی نسبت به پماد کورتون در درمان درماتیت آتوپیک، حاکی از میزان بهبودی بیشتر و عود کمتر بیماری در گروه درمانی گل گاوزبان می‌باشد (۱۸).

نتیجه‌گیری

بر اساس نتایج حاصل از مطالعه حاضر استعمال موضعی عصاره گل گاوزبان تأثیر مثبت در روند ترمیم زخم داشته و بهبودی آن را تسریع می‌بخشد. تأثیر گل گاوزبان بر ترمیم زخم نسبت به محلول بتادین و گروه کنترل بیشتر می‌باشد؛ اما در مقایسه با پماد فنی توئین به ویژه در فاز کلاژن‌سازی و اپیتلیزاسیون، این اثر کمی ضعیف‌تر است. پیشنهاد می‌شود در مطالعات دیگر، این مقایسه با غلظت‌های مختلف عصاره این گیاه انجام شود تا بتوان به نتایج دقیق‌تری در خصوص مقایسه با سایر درمان‌های رایج رسید.

References:

- 1- Potter PA, Perry AG, Stockert P, Hall A. *Fundamentals of nursing*. Elsevier Health Sci; 2016.
- 2- Hemmati AA, Rashidi I, Jafari M. *promotion of wound healing by hypericum perforatum extract in rabbit*. JJNPP 2007; 2(2): 78-86
- 3- Harbige LS, Layward L, Morris-Downes MM. *The protective effects of omega-6 fatty acids in experimental autoimmune encephalomyelitis (EAE) in relation to transforming growth factor-beta 1 (TGF-β1) up-regulation and increased prostaglandin E2 (PG E2) production*. *Clinical. Experience*. Immunology 2000; 122: 445-452.
- 4- Edefia A, Tete-Benissan A, Awaga K and Akpagana K. *Review of twelve West Africa medical plant: Active phytochemical combinations in direct biochemically wound healing process*. J Medicinal Plants Res 2015; 9(34): 908-915.

- 5- Evans, Richard P. *Surgical site infection prevention and control: an emerging paradigm*. The J Bone & Joint Surgery 2009; 91: 2-9.
- 6- Durani P and Leaper. *Povidone-iodine: use in hand disinfection, skin preparation and antiseptic irrigation*. Int Wound J 2008; 5(3): 376-87.
- 7- Selvaggi G. *The role of iodine in antisepsis and wound management: a reappraisal*. Acta Chirurgica Belgica 2003; 3: 241-247.
- 8- Odimegwu DC, Ibezim EC, Esimone CO, Nworu CS, Okoye FB. *Wound healing and antibacterial activities of the extract of Dissotis theifolia (Melastomataceae) stem formulated in a simple ointment base*. J Med Plant Res 2008; 2(1): 11-16.
- 9- Darooyab web site, Phenytoin, Available at: <http://www.darooyab.ir/G-679/Phenytoin>. Accessed Feb 17 2012.
- 10- Riyahy S, Mofid M, Imani H and et al. *Histological study of the effect of topical sodium phenytoin 1% on skin ulcers in male rats*. Journal of Anatomy Sciences of Iran 2005; 4: 269-79.
- 11- Riyahy S, Imany H, Khoshbaten A. *Effect of topical application of phenytoin and honey in closure of open wounds in male rats*. JAUMS 2009; 7(2): 73-9.
- 12- Sehhati Shaffaie F, Rashidi Fakari F, Javadzadeh Y, Ghojazadeh M. *Effect of the Phenytoin Cream on Episiotomy Healing in Primipara Women*. Journal of Shahid Sadoughi University of Medical Sci 2012; 20(2): 152-58.
- 13- Gur CS, Erdogan DK, Onbasilar I, Atilla P, Cakar N, Gurhan ID. *In vitro and in vivo investigations of the wound healing effect of crude Spirulina extract and C-phycocyanin*. J Med Plant Res 2013; 7(8): 425-433.
- 14- World Health Organization (WHO). *Traditional medicine growing needs and potential*. WHO Policy Perspect Med 2002; 2:1-6.
- 15- Farhapour M R and Mavaddati A H. *Effects of borage extract in rat skin wound healing model, histopathological study*. J Med Plants Res 2012; 6(5): 651-656.
- 16- Abolhassani M. *Antibacterial effect of borage (Echium amoenum) on staphylococcus aureus*. Braz J Infectious Diseases 2004; 8(5): 382-5.
- 17- Rezaei K, Shahrokhi SS, davoodzade M, Tarrahi M J. *The effect of brew of Echium amoenum on urine and blood biochemistry of non-dialysis with chronic renal failure*. Quarterly of Lorestan Med Sci Uni 2004; 20: 11-15.
- 18- Rezaei K, Jebreili R, Delfan B, Meshkuh M H and Tarrahi MJ. *Comparison the effect of Echium amoenum and Steroid on healing and recurrence of Atopic Dermatitis*. Quarterly of Lorestan Med Sci Uni 2004; 21: 19-24.

- 19- Mhamdi B, Wannes WA, Bourgou S and Marzouk B. *Bochemical characterization of Borage (Borago Officinalis) seeds*. J Food Biochemistry 2009; 33: 331-41.
- 20- Heersaiy A, Farhadpour MR. *Borago Officinalis Hydroethanolic Extract improved full thickness wound healing process in experimental animals*. International J Biology, Pharmacy and Allied Sci 2015; 4(2): 573-82.
- 21- Hoseini-Tahmasbi M, Hoseini-Tahmasbi S, Karami-dehkordi A, Delaram M, MalekAnzabi J, Fatahi F. *Effect of Arnebia euchroma root extract on burn wound healing in Balb/c mice*. J Shahrekord Univ Med Sci 2013; 15(4): 54-61.
- 22- Albina J, Gladden P, Walsh W. *Detrimental effects of an omega-3 fatty acid-enriched diet on wound healing*. J. Parenter. Enteral. Nutr 1993 17(6):519-21.
- 23- Simopoulos AP. *Omega-3 fatty acids in health and disease and in growth and development*. Am. J. Clin. Nutr 1999; 54(3): 438-63.
- 24- Chung S, Kong S, Seong K, Cho Y. *Gamma-Linolenic acid in borage oil reverses epidermal hyper proliferation in guinea pigs*. J. Nutr 2002; 132: 3090-97.
- 25- Cheng MT, Chang MC, Wang ST, Yu WK, Liu CL, Chen TH. *Efficacy of dilute Betadine solution irrigation in the prevention of postoperative infection of spinal surgery*. Spine 2005; 30: 1689-93.
- 26- Iaghmai M, Heidari S, Shahvan H. *Comparison of betadin and normal salines effect in dental silent washing and its result in decrease post dental operation Complications*. Dentist college magazine of Shahid beheshti med uni 2005; 23(4). 683-8.
- 27- Zahrani Sh, Amir Ali Akbari S, Valaai N. *Comparison of betadine and waters effect in episiotomy healing process*. Feiz 2001; 20: 80-5.
- 28- Beldon P. *Basic Science of wound healing*. Surgery (Oxford) 2010; 28(9): 409-12.
- 29- Peraza-Snchez SR, Chai HB, Shin YG, Santisuk T, Reutrakul V, Farnsworth NR, Cordell GA, Pezzuto JM, Kinghorn AD. *Constituents of the leaves and twigs of Ficus hispida*. Planta Med 2002; 68(2): 186-188.
- 30- El-Nahas M, Gawish H, Tarshoby M, State. *The impact of topical phenytoin on recalcitrant neuropathic diabetic foot ulceration*. J wound care 2009; 18(1): 33-7.
- 31- Shams aldini S, Yavarzade M, Shams aldini A. *Comparison of healing effect of phenytoin, Estrogen and Topical Silver sulphadiazine in male rates cutaneous wounds*. Cutaneous diseases Quarterly 2005; 8(6): 482-8.
- 32- Shahsavani D, Farhodi M, Movassaghy A, Kiekha F. *clinical and pathological study of effects of phenytoin sodium in gill, liver and kidney of gold fish*. agirs 2007; 74: 150-5.

Evaluation of *Borrigo* topical effects on wound healing of cutting wounds in mice

Hossein Kaboli¹, Somayeh Haghghat^{*2}

¹ Phd in Veterinary, Shahrekord University, Shahrekord, Iran

² MSc.in Critical Care Nursing, Faculty Member of Nursing and Midwifery college, Ulcer Repair research center, Faculty of Nursing and Midwifery, Isfahan University of Medical Sciences, Isfahan, Iran

Received: 8 Jan 2015

Accepted: 23 Jul 2016

Abstract

Introduction: *Borrigo Officinalis* has wide effects on rheumatoid arthritis, cardiovascular disorder, gastrointestinal diseases, pulmonary disorders and skin allergies. This plant can be useful in wound healing process due to specific compounds. The aim of this study was comparative evaluation of the effects of *Borrigo Officinalis* with iodine and phenytoin on wound healing.

Methods: This is an experimental research study performed on 20 mature mice, in four therapeutic groups, including the *Borrigo Officinalis* extract, iodine, phenytoin and control groups. Cutting wounds in dorsal part of mice body were evaluated through healing rate and histopathology at days 3, 7, 10 and 14. Data were analyzed using SPSS software using ANOVA and TUKEY tests.

Results: The findings about the mean area and the increase in the rate of wound healing in the use of *Borrigo Officinalis* were compared at the 3rd, 7th, 10th and 14th days; the results indicated that the *Borrigo Officinalis* had a positive effect on healing wounds ($P < 0.05$). However, this effect is more rather than both the iodine and control groups, but is less than the phenytoin group. From the viewpoint of histopathology, the findings indicated a significant decrease in terms of inflammatory factors in *Borrigo Officinalis* group ($P = 0.007$). The phenytoin group in relative to granulation tissue and epithelial cell growth had a higher level than the other of the groups.

Conclusion: The results show the positive effect of *Borrigo Officinalis* extract on wound healing. In comparison, this effect is less than the phenytoin and more than iodine. More studies are needed on different doses of this plant and its comparative effect with other common treatments for wound healing.

Key words: *Borrigo Officinalis*; Wound healing; Rat; Iodine; phenytoin

This paper should be cited as:

Kaboli H, Haghghat S. Evaluation of *Borrigo* topical effects on wound healing of cutting wounds in mice. J Shahid Sadoughi Univ Med Sci 2017; 25(4): 311-21.

*Corresponding author: Tel: 09132847717, email: s_haghghat@nm.mui.ac.ir