



بررسی موفقیت بالینی و رادیوگرافی درمان‌های دندانپزشکی انجام شده تحت بیهوشی عمومی در کودکان مراجعه‌کننده به یکی از مراکز جراحی شهر یزد در بین سال ۱۳۸۵ تا ۱۳۹۰

زهرا بحرالعلومی^۱، رویا غفوری فرد^{۲*}، علی اصغر سلیمانی^۳

- ۱- دانشیار گروه دندانپزشکی کودکان، مرکز تحقیقات عوامل اجتماعی موثر بر سلامت دهان و دندان، دانشگاه علوم پزشکی و خدمات بهداشتی درمانی شهید صدوقی یزد، ایران
- ۲- استادیار گروه دندانپزشکی کودکان، دانشگاه علوم پزشکی و خدمات بهداشتی درمانی شهید صدوقی، یزد، ایران
- ۳- متخصص دندانپزشکی کودکان، فلوشیپ دندانپزشکی بیمارستانی

تاریخ پذیرش: ۱۳۹۳/۵/۲

تاریخ دریافت: ۱۳۹۲/۱۱/۲۹

چکیده

مقدمه: بیهوشی عمومی یک گزینه درمانی ارزشمند برای کودکان کم سن در مرحله قبل از همکاری یا کودکان با مشکلات پیچیده پزشکی است که نیازمند درمان‌های دندانپزشکی وسیع هستند. با توجه به هزینه بالا و خطر بالقوه بیهوشی عمومی، مهم است که قابل اعتمادترین تکنیک‌ها و مواد برای تقویت میزان موفقیت درمان‌های دندانپزشکی به کار روند. این مطالعه با هدف بررسی موفقیت بالینی و رادیوگرافی درمان‌های دندانپزشکی انجام شده تحت بیهوشی عمومی در کودکان انجام گرفت. روش بررسی: در این مطالعه توصیفی-مقطعی، ۵۶ کودکی که در سال‌های ۱۳۸۵ تا ۱۳۹۰ در یکی از مراکز جراحی شهر یزد، درمان‌های دندانپزشکی را تحت بیهوشی دریافت کرده بودند و حداقل ۶ ماه از درمان آنها گذشته بودند، مورد بررسی قرار گرفتند. تحلیل آماری توسط آزمون Chi Squer و Fisher Exact برای مقایسه میزان موفقیت درمان‌های ترمیمی و کانال ریشه انجام شد. نتایج: روکش فلزی زنگ نزن (SSC) موفق‌ترین درمان با بالاترین میزان موفقیت بود (۹۹/۲٪). SSC یک میزان شکست قابل توجه پایین‌تری نسبت به ترمیم‌های آمالگام و خلفی کامپوزیت دارد (۲۸/۶٪) ($p < 0/001$). ترمیم‌های قدامی گلاس آینومر پایین‌ترین میزان (۶۹/۲٪) موفقیت را در میان همه انواع ترمیم‌ها دارد ($p < 0/001$). موفقیت هر دو روش پالپوتومی و پالپکتومی به ترتیب با میزان ۹۷/۳٪ و ۹۶/۴٪ به طور قابل قبولی بالا بود. نتیجه‌گیری: با توجه به میزان شکست ترمیم‌های آمالگام و کامپوزیت، یک طرح درمان قطعی شامل SSC، درمان پالپ و یا کشیدن ممکن است برای بازسازی دهانی کودکان تحت بیهوشی عمومی ترجیح داده شود.

واژه‌های کلیدی: بیهوشی عمومی، مراقبت‌های دندانپزشکی، شکست ترمیم‌های دندانی

مقدمه

درمان دندانپزشکی کودکان شامل مراقبت‌های اولیه و جامع پیشگیری و درمانی سلامت دندان‌های نوزادان و کودکان تا نوجوانی و افراد با نیازهای خاص می‌باشد (۱). یک دندانپزشک کودکان مجرب در اکثریت موارد قادر به انجام درمان دندانپزشکی موفقیت آمیز با کمک تکنیک‌های معمول کنترل رفتاری است. همچنین می‌توان تکنیک‌های آرامبخشی را برای کنترل رفتار و حرکات کودک مضطرب به کار گرفت تا توانایی کودک برای تکمیل درمان‌های دندانپزشکی ایمن افزایش یابد (۴-۱). اما تعدادی از کودکان به دلیل فقدان بلوغ سایکولوژیکی و فیزیکی یا سن کم، همچنین ناتوانی‌های فیزیکی و عقلی و پزشکی قادر به همکاری نیستند (۵،۶،۱).

نویسندگان متعددی کاربرد روش‌های کنترل رفتاری غیردارویی یا آرامبخشی هوشیارانه را حداقل برای یک یا دو دفعه قبل از تجویز بیهوشی عمومی توصیه کرده‌اند (۷) با این وجود، بیهوشی عمومی یک گزینه درمانی ارزشمند برای کودکان کم سن در مرحله قبل از همکاری یا کودکان با مشکلات پیچیده پزشکی است که نیازمند درمان‌های دندانپزشکی وسیع و فوری هستند (۸،۹). بازسازی کامل دهان تحت بیهوشی عمومی شامل درمان‌های پیشگیری، ترمیم‌های آمالگام/ کامپوزیت، درمان پالپ و کشیدن و روکش استیل زنگ نزن (SSC) است (۱۰،۹). مزایای درمان‌های دندانپزشکی کودک تحت بیهوشی عمومی شامل امکان انجام کل درمان‌های مورد نیاز در یک جلسه، بهبود فوری درد، عدم نیاز به همکاری کودک و ایجاد محیط ایده‌آل برای کار حین درمان است که می‌تواند منجر به افزایش موفقیت درمان شود (۶). البته با توجه به هزینه بالا و خطر بالقوه بیهوشی عمومی (۶،۸،۹)، مهم است که در زمان کوتاه درمان در اتاق عمل قابل اعتمادترین تکنیک‌ها و مواد برای تقویت میزان موفقیت درمان‌های دندانپزشکی به کار روند (۱۰،۶). به علاوه، بر اساس مطالعه Sullivan و همکارش، مهمترین علت درمان کودکان تحت بیهوشی عمومی پوسیدگی‌های حمله کننده (Rampant caries) بوده و سن اکثر این کودکان کمتر از ۵ سال می‌باشد (۱۱). بنابراین، اکثریت این کودکان مستعد

پوسیدگی‌های ثانویه جدید (Recurrent caries) به دلیل سطوح اولیه بالای پوسیدگی، بهداشت دهانی ضعیف، الگوی نامناسب رژیم غذایی و پذیرش پایین والدین برای مراقبت‌های بعد از درمان هستند (۶،۱۲). Hinckel و همکاران با بررسی دوام درمان‌های ترمیمی مولرهای شیری و علت شکست سالیانه آنها گزارش کردند که هنوز SSC ارزشمندترین ترمیم برای دندان‌های شیری است (۱۳). علت اصلی شکست درمان‌های ترمیمی در دندان‌های شیری پوسیدگی راجعه است، همچنین Durammond و همکاران موفقیت کلینیکی آمالگام، کامپوزیت، کامپومر، SSC و پالپوتومی‌های انجام شده تحت بیهوشی عمومی را به ترتیب ۵۷/۱٪، ۷۳/۴٪، ۸۵/۲٪، ۹۲/۸٪ و ۸۴/۶٪ گزارش کردند. در اکثریت موارد تعویض ترمیم‌ها به علت پوسیدگی ثانویه بود (۱۴). همچنین مطالعه‌ای که توسط Barberia و همکاران جهت بررسی میزان موفقیت و شکست اعمال کلینیکی تحت بیهوشی عمومی در افراد ناتوان، سالم و بیماران با مشکلات سیستمیک انجام گرفت، مشخص شد که میزان موفقیت SSC ۹۳٪، پالپوتومی ۹۶٪ و ترمیم‌ها ۹۰٪ می‌باشد (۱۵).

موفقیت درمان پالپوتومی در دندان‌های شیری کودکان درمان شده تحت بیهوشی در مطالعه Tate و همکاران ۱۰۰٪ و Al-Eheideb و همکاران، ۹۷/۱٪ بود و در هر دو مطالعه با دوام‌ترین ترمیم‌ها SSC بود (۱۶،۱۷).

بنابراین با توجه به اهمیت کاربرد بادوام‌ترین مواد و مطمئن‌ترین درمان‌ها تحت بیهوشی عمومی و همچنین با توجه به اینکه هیچکدام از مطالعات قبلی به ارزیابی رادیوگرافیک موفقیت درمان‌های انجام شده تحت بیهوشی عمومی نپرداخته‌اند، این مطالعه با هدف بررسی موفقیت بالینی و رادیوگرافی درمان‌های دندانپزشکی انجام شده تحت بیهوشی عمومی در کودکان مراجعه کننده به یکی از مراکز جراحی شهر یزد در بین سال‌های ۱۳۸۵ تا ۱۳۹۰ انجام گرفت.

روش بررسی

در این مطالعه توصیفی-مقطعی، جامعه مورد مطالعه کلیه کودکانی بودند که بین سال‌های ۱۳۸۵ تا ۱۳۹۰ در یکی از مراکز

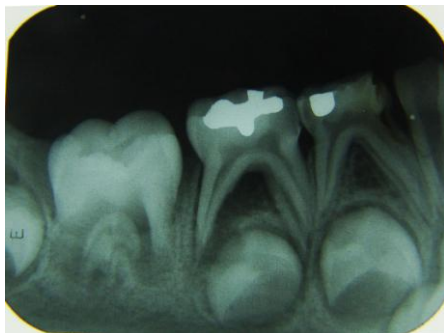
نتایج

در این مطالعه تعداد ۵۶ نفر از ۱۷۵ بیمار (۳۲٪) که بین سال‌های ۱۳۸۵ تا ۱۳۹۰ جهت درمان‌های دندانپزشکی در مرکز جراحی مذکور تحت بیهوشی عمومی قرار گرفته بودند، جهت معاینه مجدد مراجعه نمودند.

گروه سنی این بیماران در زمان انجام بیهوشی بین ۲ سال و ۳ ماه تا ۶ سال (با میانگین سنی ۳/۵ سال) بود که توزیع فراوانی بیماران در گروه سنی ۲۴-۳۵ ماه، ۱۰ نفر (۱۷/۸۵٪) و ۳۶-۷۱ ماه، ۴۴ نفر (۷۸/۵۷٪) و ≤ ۷۲ ماه، ۲ نفر (۳/۵۷٪) می‌باشد.

میانگین مدت زمانی که از درمان‌های دندانپزشکی آنها تحت بیهوشی ۲۳ ماه بود. ۳۹ نفر (۶۹/۶۴٪) از افراد گروه مطالعه پسر و ۱۷ نفر (۳۰/۳۵٪) آنها دختر بودند.

میزان شکست و موفقیت کلی، کلینیکی و رادیوگرافیک درمان‌های ترمیمی انجام شده به ترتیب در جداول ۱ و ۲ نشان داده شده است (شکل ۱). همچنین میزان شکست و موفقیت کلی، کلینیکی و رادیوگرافیک درمان‌های پالپی به ترتیب در جداول ۳ و ۴ ثبت گردیده است.



شکل ۱: شکست ترمیم آمالگام به علت پوسیدگی ثانویه

جدول ۱: نوع درمان‌های ترمیمی، میزان شکست و میزان موفقیت آنها در گروه مطالعه

نوع درمان	شکست		موفقیت		کل
	تعداد (درصد)	تعداد (درصد)	تعداد (درصد)	تعداد (درصد)	
SSC	۳ (۰/۸)	۳۵۵ (۹۹/۲)	۳۵۸	(۱۰۰)	
آمالگام	۵ (۵/۹)	۸۰ (۹۴/۱)	۸۵	(۱۰۰)	
کامپوزیت قدامی	۱۷ (۱۳/۵)	۱۰۹ (۸۶/۵)	۱۲۶	(۱۰۰)	
کامپوزیت خلفی	۲ (۲۸/۶)	۵ (۷۱/۴)	۷	(۱۰۰)	
گلاس اینومر	۴ (۳۰/۸)	۹ (۶۹/۲)	۱۳	(۱۰۰)	

جراحی شهر یزد درمان‌های دندانپزشکی را تحت بیهوشی دریافت کرده بودند و حداقل ۶ ماه (تنها ۲ مورد از آنها ۶ ماه و بقیه بیماران بیش از ۱ سال) از درمان آنها گذشته بود. روش نمونه‌گیری به روش سرشماری بود که از این میان ۵۶ بیمار جهت بررسی وضعیت دهان و دندان‌ها و درمان‌های انجام شده تحت بیهوشی مجدداً با تماس تلفنی به مطب فراخوانده شدند. معاینه کودکان بر روی صندلی دندانپزشکی و با استفاده از آینه و سوند صورت گرفت. طی انجام معاینات قبل از بررسی نسج سخت، نسج نرم داخل دهان خصوصاً از لحاظ وجود تورم، فیستول، آبسه و قرمزی در رابطه با دندان‌های درمان شده، مورد بررسی قرار گرفت. در معاینه بالینی ترمیم‌های آمالگام، کامپوزیت و گلاس اینومر بر اساس معیارهای Ryge از نظر تطابق لبه‌ای، پوسیدگی ثانویه، شکستن یا افتادن ترمیم مورد بررسی قرار گرفت (۱۸) و روکش‌های استیل زنگ نزن (SSC) نیز از نظر باز بودن و تطابق مارژین‌ها، لقی و یا افتادن روکش‌ها (۱۹) و دندان‌های کشیده شده از لحاظ وجود هر گونه ریشه باقیمانده ارزیابی شدند.

دندان‌هایی که تحت درمان پالپ قرار گرفته بودند از نظر حساسیت به دق، درد، آبسه، لقی غیرطبیعی و فیستول معاینه شده و جهت معاینه رادیوگرافی از هر بیمار دو رادیوگرافی بایت وینگ خلفی و در صورت نیاز یک رادیوگرافی پری‌آپیکال برای ارزیابی درمان پالپ دندان‌های قدامی تهیه گردید تا از لحاظ وجود لوسنسی بین ریشه‌ها، تحلیل داخلی و خارجی بررسی گردد (۲۰-۲۲). با توجه به اینکه بیمارانی که تحت درمان‌های پالپ قرار می‌گیرند باید فالوآپ شوند، گرفتن رادیوگرافی از نظر اخلاقی مشکلی ایجاد نمی‌کند.

لازم به ذکر است در صورت مشاهده موارد پوسیدگی جدید یا شکست درمان کودک تحت درمان مجدد در مطب قرار گرفت.

به منظور تجزیه و تحلیل داده‌ها از نرم‌افزار SPSS نسخه ۱۷ و آزمون آماری Chi Squar برای مقایسه میزان موفقیت درمان‌های ترمیمی (SSC، آمالگام و ترمیم‌های هم‌رنگ دندان) و از آزمون آماری Fisher Exact برای مقایسه میزان موفقیت کلینیکی و رادیوگرافی هر یک از درمان‌های ترمیمی و درمان‌های پالپ (پالپوتومی و پالپکتومی) استفاده شد.

جدول ۲: مقایسه توزیع فراوانی شکست کلینیکی و رادیوگرافی درمان‌های ترمیمی

P-Value*	کل		موفقیت		شکست		روش ارزیابی	نوع درمان
	تعداد	(درصد)	تعداد	(درصد)	تعداد	(درصد)		
۰/۲۵	۳۵۸	(۱۰۰)	۳۵۸	(۱۰۰)	۰	(۰)	رادیوگرافی	SSC
	۳۵۸	(۱۰۰)	۳۵۵	(۹۹/۲)	۳	(۰/۸)	کلینیکی	
۱/۰۰	۸۵	(۱۰۰)	۲۸	(۹۶/۵)	۳	(۳/۵)	رادیوگرافی	آمالگام
	۸۵	(۱۰۰)	۳	(۹۷/۶)	۲	(۲/۴)	کلینیکی	
۰/۰۱	۱۲۶	(۱۰۰)	۱۲۳	(۹۷/۲)	۳	(۲/۳۸)	رادیوگرافی	کامپوزیت قدامی
	۱۲۶	(۱۰۰)	۱۲۲	(۸۸/۸۸)	۱۴	(۱۱/۱۲)	کلینیکی	
۱/۰۰	۷	(۱۰۰)	۶	(۸۵/۷۲)	۱	(۱۴/۲۸)	رادیوگرافی	کامپوزیت خلفی
	۷	(۱۰۰)	۶	(۸۵/۷۲)	۱	(۱۴/۲۸)	کلینیکی	
۰/۵۹	۱۳	(۱۰۰)	۱۲	(۹۲/۳)	۱	(۷/۷)	رادیوگرافی	گلاس آینومر
	۱۳	(۱۰۰)	۱۰	(۷۶/۹۲)	۳	(۲۳/۰۸)	کلینیکی	

*Fisher exact test

جدول ۳: نوع درمان‌های پالپ، میزان شکست و میزان موفقیت آنها در گروه مطالعه

P-Value *	کل		موفقیت		شکست		نوع درمان
	تعداد	(درصد)	تعداد	(درصد)	تعداد	(درصد)	
۱/۰۰	۱۹۶	(۱۰۰)	۱۸۹	(۹۶/۴)	۷	(۳/۶)	پالپوتومی
	۷۳	(۱۰۰)	۷۱	(۹۷/۳)	۲	(۲/۷)	پالپکتومی

*Fisher exact test

جدول ۴: مقایسه توزیع فراوانی شکست کلینیکی و رادیوگرافی درمان‌های پالپ

P-Value*	کل		موفقیت		شکست		روش ارزیابی	نوع درمان
	تعداد	(درصد)	تعداد	(درصد)	تعداد	(درصد)		
۰/۰۱۵	۱۹۶	(۱۰۰)	۱۸۹	(۹۶/۴)	۷	(۳/۶)	رادیوگرافی	پالپوتومی
	۱۹۶	(۱۰۰)	۱۹۶	(۱۰۰)	۰	(۰)	کلینیکی	
۱/۰۰	۷۳	(۱۰۰)	۷۲	(۹۸/۶۳)	۱	(۱/۳۷)	رادیوگرافی	پالپکتومی
	۷۳	(۱۰۰)	۷۲	(۹۸/۶۳)	۱	(۱/۳۷)	کلینیکی	

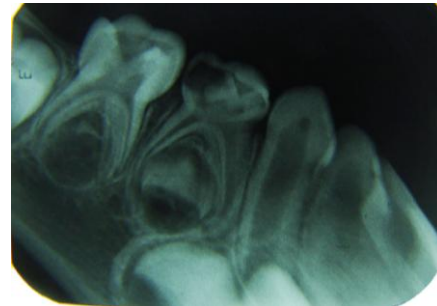
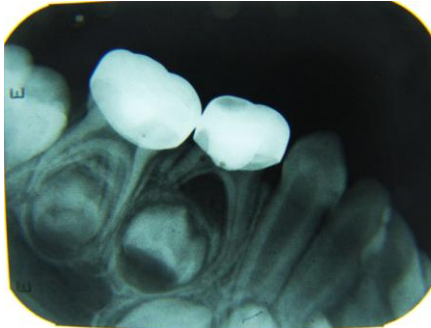
*Fisher exact test

معنی‌داری از آمالگام و SSC بیشتر است ($p < 0/001$). همچنین آزمون Fisher exact test نشان داد که میزان شکست کلینیکی SSC و کامپوزیت قدامی به طور معنی‌داری از شکست رادیوگرافیک بیشتر بود ($p < 0/05$) (شکل ۲).
میزان موفقیت پالپوتومی ۹۶/۴٪ و میزان موفقیت پالپکتومی ۹۷/۳٪ بود. مقایسه موفقیت این دو نوع درمان پالپ توسط آزمون Fisher exact نشان داد که تفاوت آنها از لحاظ آماری

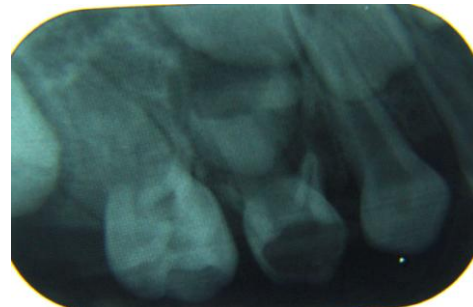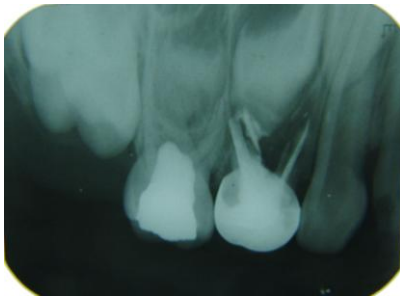میزان موفقیت ترمیم آمالگام ۹۴/۱٪ و میزان موفقیت SSC ۹۹/۲٪ بود. نتایج آزمون کای دو که جهت مقایسه ترمیم‌ها بکار رفت، نشان داد که این دو ترمیم تفاوت معنی‌داری از لحاظ آماری دارند ($p < 0/001$). میزان موفقیت ترمیم کامپوزیت خلفی ۷۱/۴٪ و میزان موفقیت کامپوزیت و گلاس آینومر قدامی به ترتیب ۸۶/۵٪ و ۶۹/۲٪ می‌باشد. آزمون کای دو نشان داد که میزان شکست ترمیم‌های کامپوزیت به طور

همچنین در مورد ترمیم‌های رزینی پیشگیرانه (PRR) و کشیدن در بیماران هیچگونه شکستی مشاهده نشد (شکل ۴).

معنی‌داری نبود ($p=1/000$) (شکل ۳) اما شکست رادیوگرافیک پالپوتومی به طور معنی‌داری بیشتر از شکست کلینیکی آن بود.



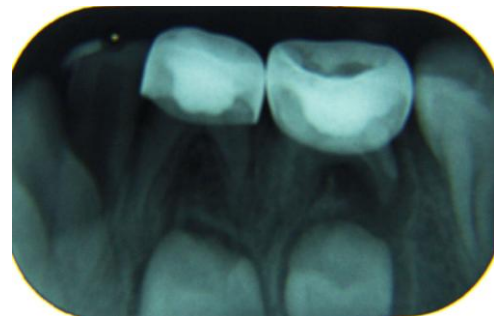
شکل ۲: A: دندان پوسیده مولر اول شیری راست مندیبل قبل از درمان B: شکست رادیوگرافیک درمان پالپوتومی دندان پوسیده مولر اول شیری راست مندیبل همان بیمار ۱/۵ سال پس از درمان



شکل ۳: A: دندان پوسیده مولر اول شیری راست ماگزیلا قبل از درمان B: شکست رادیوگرافیک درمان پالپوتومی دندان پوسیده مولر اول شیری راست ماگزیلا همان بیمار ۱ سال و ۱ ماه پس از درمان

کم سن یا ناتوان ایجاد می‌نماید(۱). با توجه به شیوع بالای پوسیدگی در کودکان کم سن در کشور ایران تلاش در جهت بهبود شیوه ارائه خدمات درمانی تحت بیهوشی عمومی امری اجتناب ناپذیر است(۱۰).

بر اساس یافته‌های مطالعه حاضر ۷۸/۵۷٪ بیماران مورد بررسی در گروه سنی ۳ تا ۵ سال قرار داشتند و به عبارت دیگر اکثریت آنها گروه سنی بودند که مهمترین علت بیهوشی عمومی در آنها مشکلات کنترل رفتاری همراه با پوسیدگی زودرس کودکی (ECC: Early Childhood Caries) بود. همچنین ۱۷/۸۵٪ بیماران در گروه سنی ۲ تا ۲ سال و ۱۱ ماه و ۳/۵۷٪ آنها در گروه سنی ۶ سال به بالا قرار داشتند. با توجه به نتایج بالا مشخص می‌شود که سعی شده درمان‌های دندانپزشکی



شکل ۴: شکست غیرواقعی درمان پالپوتومی به علت سوراخ شدن SSC بیمار ۴ سال و ۲ ماه پس از درمان اولیه

بحث

در سال‌های اخیر درمان دندانپزشکی کودکان تحت بیهوشی افزایش یافته است، چرا که این نوع درمان محیط امن و کارآمدی برای درمان گروه خاصی از بیماران از قبیل کودکان

شکست مارژین آمالگام و در ۳ مورد دیگر پوسیدگی ثانویه قابل مشاهده در رادیوگرافی عامل شکست بود.

میزان موفقیت کامپوزیت خلفی ۷۱/۴ گزارش شد اما با توجه به کم بودن تعداد این نوع ترمیم در درمان‌های انجام گرفته، ارزش آماری ندارد (۵ مورد).

مطالعات نشان دادند که درصد شکست ترمیم‌ها در دندان‌های شیری در محدوده ۳۰-۲۰٪ قرار دارد و معمولاً طول عمر ترمیم‌های خلفی بیشتر از ترمیم‌های قدامی است (۶،۲۳،۲۴). کامپوزیت معمولاً رایج‌ترین ماده‌ای است که برای ترمیم دندان‌های قدامی بکار می‌رود اما نزدیک به نیمی از ترمیم‌ها با شکست رو برو می‌شوند (۴،۶). بیهوشی عمومی اجازه ایزولاسیون در وضعیت مناسبی را فراهم می‌کند که می‌تواند دوام کامپوزیت را بهبود بخشد (۶).

موفقیت ترمیم کامپوزیت قدامی در مطالعه حاضر ۸۶/۵٪ بود، که از ۱۴ مورد شکست، ۱۲ مورد به دلیل افتادن ترمیم، ۳ مورد شکستن ترمیم کامپوزیت و ۳ مورد پوسیدگی قابل مشاهده در رادیوگرافی بود. شکست‌های کلینیکی به طور معنی‌داری بیش از شکست‌های رادیوگرافیک بود که ممکن است ناشی از عدم تهیه حفره مناسب توسط عمل‌کننده باشد، چرا که با توجه به ضخامت کم مینا و عاج و اتافک پالپی بزرگ اینسایزورهای شیری، حفره تهیه شده کم عمق و در نتیجه ماده ترمیمی ناکافی مستعد افتادن می‌شود. همچنین مینا و عاج دندان‌های شیری کمتر مینرالیزه هستند و استحکام باند مواد کامپوزیتی به آنها کمتر است. در نتیجه پیشنهاد می‌شود برای ترمیم کلاس سه موفق در دندان‌های شیری قدامی از دم چلچله لبیالی یا لینگوالی به علاوه بول ۰/۳ میلی‌متری سطح لبیال استفاده شود (۲۵). موفقیت ترمیم کامپوزیت قدامی در مطالعه Durammond و همکاران (۷۳/۴) (۱۴) و در مطالعه SU و همکاران (۹۰/۳) (۲۶) قابل مقایسه با نتایج این مطالعه است، اما در مطالعه Meligy و همکاران میزان موفقیت این نوع ترمیم ۴۷٪ گزارش شد که علت پایین بودن موفقیت را تهیه حفره کلاس سه محافظه کارانه بدون ایجاد دم چلچله لبیالی یا لینگوالی بیان کردند (۶).

برای کودکان با سن بالا که توانایی همکاری دارند با تکنیک‌های معمول کنترل رفتاری انجام گیرد و بیهوشی عمومی برای کودکان کم سن در مرحله قبل از همکاری (Pre cooperative) نیازمند درمان‌های وسیع و فوری انجام گیرد. این یافته‌ها با نتایج مطالعه Biria و همکاران که در آن ۶۵/۴٪ کودکان در دامنه سنی ۱/۵ تا ۴/۹ قابل مقایسه است (۱۰).

در تحقیق فعلی ۶۹/۶۵٪ بیماران مورد بررسی پسر و ۳۰/۳۵٪ آنها دختر بودند که این یافته با نتایج مطالعه Al-Eheideb و همکاران و Lee و همکاران مشابه است (۱،۴).

یافته‌های مطالعه حاضر نشان می‌دهد ترمیم SSC با میزان موفقیت ۹۹/۲٪ در بیماران درمان شده تحت بیهوشی موفق‌ترین ترمیم برای مولرهای شیری محسوب می‌شود. Sheller (۱۷) و همکاران و Al-Eheideb (۴) و همکاران نیز میزان موفقیت ۹۳/۱٪ و ۹۵/۵٪ را برای SSC و درمان پالپ گزارش کردند که با نتیجه مطالعه حاضر همخوانی دارد. علت درصد بالای موفقیت SSC در این مطالعه نسبت به سایر مطالعات تعیین میزان شکست حقیقی SSC شامل ۲ مورد افتادن و ۱ مورد باز بودن مارژین روکش بود که از شکست مربوط به درمان پالپ با توجه به رادیوگرافی تفکیک شد (۴،۱۱،۱۷).

همچنین Sullivan و همکاران نیز در مطالعه خود میزان موفقیت را پس از حداقل ۲ سال از گذشت درمان تحت بیهوشی عمومی ۹۷٪ گزارش کرد که نتایج این مطالعه با توجه به مدت زمان فالوآپ با مطالعه حاضر مطابقت دارد (۱۱).

میزان موفقیت ترمیم آمالگام ۷۹/۰۸٪ در مطالعه Tate و همکاران (۱۶) و ۵۰٪ در مطالعه Al-Eheideb و همکاران (۱۷) گزارش شد، در حالی که طبق این مطالعه موفقیت بالاتر (۹۴/۱٪) به دست آمد. علت این تفاوت به دلیل این است که در مطالعه حاضر پوسیدگی‌های ثانویه جدید با معاینه و رادیوگرافی از شکست واقعی ترمیم‌ها افتراق داده شدند، همچنین اکثر ترمیم‌های آمالگام بیماران مورد بررسی کلاس یک بوده و در موارد درگیری چند سطحی دندان SSC به کار برده شد. از ۵ مورد شکست ترمیم آمالگام، تنها ۲ مورد دچار

ظاهر می‌شوند (۳۲). ۲ مورد شکست پالپکتومی نیز به صورت لوسنسی بین ریشه و فیستول بروز کرد. در مطالعه Barberia و همکاران نیز موفقیت پالپتومی ۹۶٪ و در مطالعه Eshghi و همکاران ۹۷٪ بیان شد (۴، ۱۵). در مطالعات Biria و همکاران و Eshghi و همکاران موفقیت کلینیکی درمان‌های پالپ حدود ۲٪ بالاتر بود که به علت عدم لحاظ شکست‌های رادیوگرافیکی، درصد موفقیت کلینیکی این درمان‌ها بالاتر از مقدار واقعی آن گزارش شده است (۱۰، ۳۱). مارژین و اینترفیس نامناسب SSC یا ترمیم آمالگام منجر به نفوذ باکتری‌ها به زیر ترمیم‌ها و به سمت پالپ می‌شود. بنابراین باید بادوام‌ترین ترمیم‌ها برای دندان‌های تحت درمان‌های پالپ انتخاب شود (۳۲) و شکست‌های واقعی درمان پالپ با توجه به گرافی از شکست‌های ترمیم‌ها افتراق داده شود.

نتیجه‌گیری

بر اساس نتایج این مطالعه، SSC به طور معنی‌داری موفق‌ترین درمان نسبت به آمالگام و کامپوزیت برای دندان‌های شیری خلفی بود و ترمیم آمالگام به طور معنی‌داری بادوام‌تر از کامپوزیت است.

ترمیم کامپوزیت قدامی نسبت به ترمیم گلاس آینومر موفقیت بالاتری نشان داد و پایین‌ترین میزان موفقیت مربوط به ترمیم‌های قدامی گلاس آینومر بود.

درمان‌های پالپکتومی و پالپتومی موفقیت بالای کلینیکی و رادیوگرافیکی را نشان دادند و از لحاظ آماری تفاوتی با هم نداشتند.

همچنین به دلیل شکست ترمیم‌های کامپوزیت و آمالگام که با پذیرش پایین والدین جهت مراجعه منظم برای مراقبت‌های فالوآپ همراه می‌شود، یک طرح درمان قطعی شامل SSC، درمان‌های پالپ و یا کشیدن در درمان دندانپزشکی کودکان تحت بیهوشی عمومی ارجح است.

با توجه به اینکه کامپوزیت رزین‌ها از نظر رنگ و زیبایی و استحکام باند بهترین مواد چسبیده برای دندان‌های قدامی هستند، اما گلاس آینومرهای مدیغیه با رزین در کودکان کوچک‌تر و مناطق با مشکل ایزولیشن کاربرد بهتری دارند (۲۵). در تحقیق حاضر، تعداد اندکی (۱۳ مورد) ترمیم حفرات کلاس پنج دندان‌های قدامی با گلاس آینومر انجام گرفته بود که میزان موفقیت آنها پس از ۲۳ ماه ۶۹٪ گزارش شد که از ۴ مورد شکست ۳ مورد به علت افتادن ترمیم و تنها یک مورد به علت پوسیدگی قابل مشاهده در رادیوگرافی بود. نتایج مطالعات مختلف درباره موفقیت ترمیم گلاس آینومر بین ۷۵-۴۰٪ متغیر است (۲۷-۳۰). در مطالعه Eshghi و همکاران موفقیت ترمیم‌های کامپوزیت و گلاس آینومر قدامی ۸۶٪ بود که با میزان موفقیت ۸۴٪ این دو ترمیم در تحقیق حاضر مطابقت دارد (۳۱).

با توجه به اینکه در ترمیم‌های PRR هیچگونه شکستی مشاهده نشد و نتایج مطالعات قبلی نیز کاربرد آن را مطلوب دانسته‌اند (۱۰)، می‌توان در حفرات با پوسیدگی بسیار جزئی ترمیم PRR را توصیه کرد. همچنین نتایج موفقیت ۱۰۰٪ را برای درمان کشیدن مشاهده شد که با مطالعات قبلی همخوانی دارد (۳، ۴، ۱۰، ۱۱).

در خصوص درمان‌های پالپ موفقیت کلینیکی و رادیوگرافیکی بالایی مشاهده شد. مقایسه موفقیت کلی پالپتومی (۹۶٪) با پالپکتومی (۹۷٪) تفاوت معنی‌داری را از لحاظ آماری نشان نداد. تمام موارد شکست پالپتومی در رادیوگرافی و شامل ۶ مورد لوسنسی بین ریشه و ۱ مورد تحلیل داخلی بود و با توجه به معنی‌دار بودن شکست رادیوگرافیک نسبت به کلینیکی، لزوم پیگیری‌های رادیوگرافی درمان‌های پالپتومی هر چه بیشتر مشخص می‌شود، چرا که علایم شکست رادیوگرافیک خیلی زودتر از علایم کلینیکی

References:

- 1- Lee PY, Chou MY, Chen YL, Chen LP, Wang CJ, Huang WH. *Comprehensive dental treatment under general anesthesia in healthy and disabled children*. Chang Gung Med J 2009; 32(6): 636-42.
- 2- Dean JA, Avery DR, McDonald RE. *Dentistry for the child and adolescent*. 9 th ed. UK: Elsevier; 2010.p:253.
- 3- Vinckier F, Gizani S, Declerck D. *Comprehensive dental care for children with rampant caries under general anesthesia*. Int J of pediatr Dent 2001; 11(1): 25-32.
- 4- Al-Eheideb AA, Herman NG. *Outcomes of dental procedures performed on children under general anesthesia*. J Clin Pediatr Dent 2003; 27(2): 181-3.
- 5- Ersin NK, Onçag O, Cogulu D, Çiçek S, Balcioglu ST, Cökmez B. *Postoperative morbidities following dental care underdaystay general anesthesia in intellectually disabled children*. J Oral Maxillofac Surg 2005; 63(12): 1731-6.
- 6- El Meligy OMS, Bakry NS, El Tantawi MMA. *Evaluation of restorative procedures in children following dental rehabilitation under general anesthesia*. Egy Dent J 2005; 52: 1287-96.
- 7- Dean JA, Avery DR, McDonald RE. *Dentistry for the child and adolescent*. 9 th ed. UK: Elsevier; p.277-8.
- 8- Al-Jobeir A, Bello L. *Trends in dental treatment performed on children under general anesthesia at the College of Dentistry in Riyadh, Saudi Arabia*. Saudi Dent J 2006; 18(2): 71-77.
- 9- Jamjoom MM, Al- Malik MI, Holt RD, El Nassry A. *Dental treatment under general anaesthesia at a hospital in Jeddah, Saudi Arabia*. Int J Pediatr Dent 2001; 11(2): 110-16.
- 10- Biria M, Ansari G ,Taheri Z. *Failure rate of dental procedures performed under general anesthesia on children presenting to mofid pediatric hospital during 2010-2011*. J Dental School 2012; 30(1): 1-8.
- 11- O'Sullivan EA, Curzon ME. *The efficacy of comprehensive dental care for children under general anesthesia*. Br Dent J 1991; 171(2): 56-58.
- 12- Peerbhay FB. *Compliance with preventive care following dental treatment of children under general anaesthesia*. SADJ 2009; 64(10): 442, 444-5.
- 13- Hickel R, Kaaden C, Paschos E, Buerkle V, García-Godoy F, Manhart J. *Longevity of occlusally-stressed restorations in posterior primary teeth*. Am J Dent 2005; 18(3): 198-211.
- 14- Drummond BK, Davidson LE, Williams SM, Moffat SM. *Outcomes two, three and four years after comprehensive care under general anesthesia*. N Z Dent J 2004; 100(2): 32-37.
- 15- Barberia E, Arenas M, Gómez B, Saavedra-Ontiveros D. *An audit of paediatric dental treatments carried out under general anaesthesia in a sample of Spanish patients*. Community Dent Health 2007; 24(1): 55-8.
- 16- Tate AR, Ng MW, Needleman HL, Acs G. *Failure rates of restorative procedures following dental rehabilitation under general anesthesia*. Pediatr Dent 2002; 24(1): 69-71.

- 17- Sheller B, Williams BJ, Hays K, Mancl L. *Reasons for repeat dental treatment under general anaesthesia for the healthy child*. *Pediatr Dent* 2003; 25(6): 546-52.
- 18- Ryge G. *Clinical criteria*. *Int Dent J* 1980; 30(4): 347-58.
- 19- Sharaf AA, Farsi NM. *A clinical and radiographic evaluation of stainless steel crowns for primary molars*. *J Dent* 2004; 32(1): 27-33.
- 20- Mohammad G, Jerin E, Jebin S. *Pulpal diagnosis of primary teeth: guidelines for clinical practice*. *Bangladesh J Dent Res Edu* 2012; 2(2): 65-8.
- 21- Neamatollahi H, Tajik A. *Comparison of clinical and radiographic success rates of pulpotomy in primary molars using formocresol, ferric sulfate and mineral trioxide aggregate (MTA)*. *J Dentistry, Tehran Univ Med Sci* 2006; 3(1): 6-14.
- 22- Farrokh Gisoure E. *Comparison of three pulpotomy agents in primary molars: a randomised clinical trial*. *Iran Endod J* 2011; 6(1): 11-14.
- 23- Qvist J, Qvist V, Mjor IA. *Placement and longevity of tooth-colored restorations in Denmark*. *Acta Odontol Scand* 1990; 48(5): 305-11.
- 24- Qvist J, Qvist V, Mjor IA. *Placement and longevity of amalgam restorations in Denmark*. *Acta Odontol Scand* 1990; 48(5): 287-303.
- 25- Lee KJ. *Restoration of primary anterior teeth: review of the literature*. *Pediatr Dent* 2002; 24(5): 506-10.
- 26- Su HL, Chen PS. *A clinical evaluation of comprehensive dental care for children under general anesthesia*. *Chang Yi Xue Za Zhi* 1992; 15(4): 188-92.
- 27- Qvist V, Laurberg L, Poulsen A, Teglers PT. *Longevity and cariostatic effects of everyday conventional glass-ionomer and amalgam restorations in primary teeth: three years results*. *J Dent Res* 1997; 76(7): 1387-96.
- 28- Welbury RR, Walls AW, Murray JJ, McCabe JF. *The 5-year results of a clinical trial comparing a glass polyalkenoate (ionomer) cement restoration with an amalgam restoration*. *Br Dent J* 1991; 170(5): 177-81.
- 29- Andersson-Wenckert IE, van Dijken JW, Stenberg R. *Effect of cavity form on the durability of glass ionomer cement restorations in primary teeth: A three year clinical evaluation*. *ASDC J Dent Child* 1995; 62(3): 197-200.
- 30- Wendt LK, Koch G, Birkhed D. *Replacements of restorations in the primary and young permanent dentition*. *Swed Dent J* 1998; 22(4): 149-55.
- 31- Eshghi A, Jafarzadeh Samani M, Feyzi Najafi N, Hajiahmadi M. *Evaluation of efficacy of restorative dental treatment provided under general anesthesia at hospitalized pediatric dental patients of Isfahan*. *Dent Res J (Isfahan)* 2012; 9(4): 478-82.
- 32- Holan G, Fuks BA, Keltz N. *Success rate of formocresol pulpotomy in primary molars restored with stainless steel crown vs amalgam*. *Pediatr Dent* 2002; 24(3): 212-16.

Investigating Clinical and Radiographical Success Rate of Dental Procedures Performed On Children under General Anesthesia in a Surgical Clinic in Yazd between 2006- 2011

Bahrololoomi Z(DDS, MS)¹, Ghafourifard R(DDS)^{*2}, Soleimani AA(DDS,MS)³

^{1,2}*Department of Pediatric Dentistry, Shahid Sadoughi University of Medical Sciences, Yazd, Iran*

³*Pedodontics, Fellowship of Hospitalized dentistry.*

Abstracts

Introduction: General anesthesia (GA) is a valuable option for too young children or those children with medically complex problems, who need vast dental treatment. Considering the high cost and potential risk of general anesthesia, it is important to select the most reliable techniques and materials to enhance success rate of dental treatment. Therefore, this study aimed to investigate the clinical and radiographical success rate of dental procedures performed on children under general anesthesia.

Methods: In this descriptive cross-sectional study, the study sample consisted of 56 children who received dental treatment under general anesthesia in a surgical clinic in Yazd between 2006- 2011 and at least 6 months had been passed from their treatment. Clinical and radiographical examinations were performed for each patient. Chi-square and Fisher exact tests were statistically applied in order to compare the success rates of restorations and root canal treatments.

Results: Stainless steel crown (SSC) was the most successful treatment with the highest success rate (99.2%). SSC had a significantly lower failure rate compared to amalgam (5.9%) and posterior composite restorations (28.6%) ($P<0.001$). Moreover, anterior Glass inomer restorations demonstrated the lowest success rate (69.2%) among all types of restorations ($P<0.001$). The success rates of both pulpectomy and pulpotomy procedures were found to be reasonably high at 97.3% and 96.4%, respectively.

Conclusion: Regarding failure rate of amalgam and composite restorations, a definitive treatment plan consisting of SSC, pulp therapy and / or extraction may be preferred for oral rehabilitation of the children under GA.

Keywords: Dental Care; Dental Restorations Failure; General Anesthesia

This paper should be cited as:

Bahrololoomi Z, Ghafourifard R, Soleimani AA. *Investigating clinical and radiographical success rate of dental procedures performed on children under general anesthesia in a surgical clinic in yazd between 2006- 2011.* J Shahid Sadoughi Univ Med Sci 2014; 22(5): 1533-42.

****Corresponding author: Tel: +98 35 36212623, Email: royaghafourifard@yahoo.com***