مجله علمی پژوهشی دانشگاه علوم پزشکی شهید صدوقی یزد
دوره ۲۲، شماره ۴، مهر و آبان ۱۳۹۳
صفحه: ۱۳۳۲-۱۳۲۳

Journal of Shahid Sadoughi University of Medical Sciences
Vol. 22, No. 4, Sep-Oct 2014
Pages: 1323-1332

بررسی اثر نوروپروتکتیو عصاره الکلی برگ گیاه بومادران Achillea Biebersteinii بر نورون‌های آلفای شاخ قدامی نخاع پس از کمپرسیون عصب سیاتیک در رت

محبوبه علیخانزاده[۱]، مریم طهرانی پور[*۲]، جینا خیاط زاده[۳]

۱- کارشناسی ارشد زیست شناسی جانوری، دانشگاه آزاد اسلامی، واحد مشهد، مشهد، ایران
۲- دانشیار گروه زیست شناسی، دانشگاه آزاد اسلامی، واحد مشهد، مشهد، ایران
۳- استادیار گروه زیست شناسی، دانشگاه آزاد اسلامی، واحد مشهد، مشهد، ایران

تاریخ دریافت:۱۳۹۲/۹/۱۵ تاریخ پذیرش: ۱۳۹۳/۳/۸

چکیده

مقدمه: اثرات ضایعه در سیستم عصبی محیطی به صورت رتروگراد به جسم سلولی نورون‌های سیستم عصبی مرکزی برگشته و باعث دژنراسیون مرکزی در مغز و نخاع می‌شود. احتمال می‌رود گیاه بوماران به دلیل خواص ضدالتهابی، آنتی‌اکسیدان و ضدآپوپتوز از پیشرفت ضایعه عصبی جلوگیری کند. هدف از این مطالعه بررسی اثر حفاظتی عصاره الکلی برگ گیاه بومادران بر دژنراسیون موتونورون‌های آلفای شاخ قدامی نخاع پس از کمپرسیون عصب سیاتیک در رت است.

روش بررسی: ۳۰ سر نژاد رت ویستار به طور تصادفی به گروه‌های کنترل، کمپرسیون و کمپرسیون +تیمار با دوزهای ۵۰، ۷۵ و ۱۰۰ میلی‌گرم برکیلوگرم تقسیم شدند و عصب سیاتیک با استفاده از قیچی قفل‌دار به مدت ۶۰ ثانیه در معرض کمپرسیون قرار گرفت. تزریق عصاره به صورت درون صفاقی طی هفته‌های اول و دوم پس از کمپرسیون در دوزهای فوق صورت گرفت. پس از ۲۸ روز از زمان کمپرسیون رت‌ها تحت روش پرفیوژن و نمونه‌برداری از نخاع ناحیه کمری قرار گرفته و پس از مراحل پاساژ بافتی، برش و رنگ آمیزی، دانسیته نورونی با روش دایسکتور و آزمون آماری Anova و T-t test محاسبه شد.

نتایج: بر اساس یافته‌ها دانسیته نورونی درگروه کمپرسیون نسبت به شاهد اختلاف معنی‌داری داشته است($p=۰/۰۰$). دانسیته نورونی گروه‌های تیمار ۵۰ و ۷۵ و ۱۰۰ میلی‌گرم بر کیلوگرم الکلی در مقایسه با گروه کمپرسیون افزایش چشمگیری داشت ($p<۰/۰۱$).

نتیجه‌گیری: به نظر می‌رسد عصاره الکلی برگ این گونه از گیاه بومادران احتمالاً به دلیل حضور فاکتورهای رشد و ترمیمی دارای اثرات نوروپروتکتیو بر روی آلفا موتونورون‌های نخاع پس از آسیب می‌باشد و دوز ۷۵ mg/kg بیشترین اثرات را داشته است.

واژه‌های کلیدی: عصب سیاتیک، نوروپروتکتیو، دژنراسیون، بومادران

[*] (نویسنده مسئول)؛ تلفن: ۰۵۱۱-۸۴۳۵۰۵۰، پست الکترونیک: maryam_tehranipour@yahoo.com

[Downloaded from jssu.ssu.ac.ir on 2026-11-25]

مقدمه

قبل از بازسازی رشته عصبی، مجموعه‌ای از فرایندهای دژنراتیو رخ می‌دهد که بسیاری از آنها مقدمات مستقیم بازسازی را فراهم می‌کنند. در بخش دیستال آسیب والرین با میانجی‌گری کلسیم اتفاق می‌افتد که تغییرات بافت شناسی اولیه شامل قطعه قطعه شدن فیزیکی آکسون‌ها و میلین را در ساعت ابتدایی صدمه آغاز می‌کند. سلول‌های شوان نقش کلیدی در ترمیم والرین بازی می‌کنند. سلول‌های شوان ۲۴ ساعت پس از آسیب خودبخود فعال شده، سیتوپلاسم و هسته نمایان می‌شود و سرعت میتوز افزایش می‌یابد. این سلول‌ها به سرعت تقسیم شده تا سلول‌های دختری متمایز شده‌ای را بسازند که ژن‌های همکار در ترمیم و بازسازی را در سطح بالایی بیان کنند(۳-۱).

نتایج حاصل از تحقیقات به عمل آمده در زمینه ترمیم سیستم عصبی محیطی نشان می دهد که عوامل مختلفی بر روند ترمیم موثر هستند که از آن جمله می توان به پروتئین‌های نوروتروفیک از قبیل فاکتور نوروتروفیک مشتق شده از مغز (BDNF)، فاکتور رشد عصبی (NGF)(۴)، پروتئین P27Kip1(۵)، فاکتور رشد تغییر شکل(TGF-β)(۶)، آلفا لیپوئیک اسید(a-LA)(۷) اشاره نمود. در این رابطه چنین به نظر می‌رسد که از محرک‌های طبیعی دیگری از جمله عصاره گیاه بومادران(Achillea (biebersteinni نیز بتوان در تقلیل ضایعات عصبی استفاده نمود. بومادران یکی از گیاهان متعلق به خانواده آستراسه است. در حقیقت این گیاه از مشهورترین گیاهان دارویی است که به فراوانی در طب کهن برای درمان بیماری‌ها به طور عام و زخم‌ها وسوختگی‌ها به طور خاص مورد استفاده قرار گرفته است(۸). این گیاه به دلیل ویژگی‌های ضدالتهاب، ضداسپاسم، معرق، مدر، قاعده آور، درمان‌کننده خونریزی، پنوموریا، دردهای روماتیسمی و درمان زخم از دوران باستان استفاده می‌شده است(۹). بررسی‌ها نشان می‌دهد عصاره الکلی بومادران به صورت معنی‌دار موجب افزایش اثر ضددرد مورفین می‌شود(۱۰). عصاره الکلی گیاه بوماران دارای اثرات ضداسپرماتوژنز می‌باشد که از طریق انحلال و نکروز اپیتلیوم سلول‌های زاینده(Germ cell) می‌باشد(۱۱). فعالیت آنتی‌اکسیدانی عصاره هیدروالکلی A.santolina در پراکسیداسیون چربی، اکسیداسیون سوپراکسید SOD و کاتالاز گزارش شده که ناشی از حضور ترکیبات فنلی و فلاونوئیدها می‌باشد(۱۲). قسمت‌های هوایی بومادران دارای اجزای غنی فلاونوئیدهاست که همگی به عنوان عوامل آنتی‌اکسیدان عمل کرده و خاصیت ضدالتهابی نیز دارند(۱۰). ترکیب Borneol که دارای ویژگی حفاظت نورونی و ضدآپوپتوز است در الکل قابل حل می‌باشد(۱۳). هدف از انجام این تحقیق، بررسی آثار تجویز عصاره الکلی برگ گیاه بومادران در به تعویق انداختن یا جلوگیری از دژنراسیون مرکزی نورون‌های حرکتی نخاع پس از کمپرسیون عصب سیاتیک رت و در نتیجه بهبود بخشیدن روند ترمیم است.

روش بررسی

در این تحقیق از ۳۰ رت نر سفید نژاد ویستار با وزن ۲۵۰-۲۰۰ گرم استفاده شد که در تمام طول دوره در ۱۲ ساعت روشنایی و ۱۲ ساعت تاریکی و درجه حرارت بین ۲۲ تا ۲۴ درجه سانتی‌گراد قرار داده شدند. آب مورد نیاز حیوانات از آب آشامیدنی شهر و غذای آنها نیز دارای فرمول استاندارد و از شرکت جوانه خراسان تهیه شد.

در مرحله بعد حیوانات به ۵ گروه ۶ تایی شامل: گروه A: کنترل، گروه B: کمپرسیون، گروه تجربی C: کمپرسیون + تیمار با دوز ۵۰ میلی‌گرم بر کیلوگرم عصاره الکلی، D: کمپرسیون + تیمار با دوز ۷۵ میلی‌گرم بر کیلوگرم عصاره الکلی و E: کمپرسیون + تیمار با دوز ۱۰۰ میلی‌گرم بر کیلوگرم عصاره الکلی تقسیم شدند و همه آنها به جز گروه کنترل تحت کمپرسیون عصب سیاتیک قرار گرفتند. در گروه‌های تجربی، ۲ نوبت عصاره به فواصل زمانی یک هفته بعد از کمپرسیون عصب سیاتیک به صورت داخل صفاقی تزریق شد(۱۴،۱۵). اما به گروه شاهد سرم فیزیولوژیک تزریق شد.

گیاه بومادران از اطراف مشهد جمع‌آوری شده و توسط مرکز هرباریوم دانشکده علوم پایه دانشگاه آزاد اسلامی واحد مشهد

[Downloaded from jssu.ssu.ac.ir on 2026-11-25]

به شماره هرباریومی ۹۰۵۸ تأیید شد. برگ گیاه بومادران در سایه کاملاً خشک و پودر شده، عصاره الکلی توسط روش سوکسله مدل626H در اتاق تحقیقات گیاهی دانشکده علوم دانشگاه آزاد اسلامی واحد مشهد تهیه شد. برای اینکار ۳۰ گرم پودر خشک برگ بومادران را داخل کاغذ مخصوص کارتوش ریخته و در دستگاه قرار داده شد و از ۳۰۰ سی‌سی اتانول خالص به عنوان حلال استفاده شد. در پایان حذف حلال از عصاره الکلی صورت گرفت.

جراحی حیوانات تحت بیهوشی عمیق ناشی از تزریق داخل صفاقی (۶۰mg/kg) کتامین و (۶mg/kg) رامپون انجام شد(۱۴،۱۵). پس از بیهوشی، در پوست ران برشی به طول ۱ cm ایجاد و پس از کنار زدن عضلات در عمق این ناحیه، عصب سیاتیک آشکار شد. برای اعمال کمپرسیون عصب از پنس قفل‌دار ساده استفاده شد و عصب سیاتیک به مدت ۶۰ ثانیه تحت کمپرسیون قرار گرفت. روش اعمال کمپرسیون در همه رت‌ها یکسان و از پنس قفل‌دار واحدی استفاده شد. پس از کمپرسیون، عصب در محل طبیعی خود قرار گرفت و لبه‌های زخم به وسِیله کلیپس مخصوص بخیه زده شد و محل ضدعفونی شد. پس از به هوش آمدن رت‌ها آنها را به قفس‌های جداگانه انتقال داده و در شرایط استاندارد حیوانخانه نگهداری شدند. پس از ۲۸ روز از تاریخ کمپرسیون، با استفاده از روش پرفیوژن بافت‌های بدن حیوان تا حدی تثبیت شدند. برای اینکار پس از بیهوش نمودن حیوان، از انتهای استخوان جناغ به صورت مثلثی برش زده به طوری که قفسه سینه شکافته شده و قلب نمایان گردد، سپس سوند متصل به دستگاه پرفیوژن را از انتهای بطن چپ وارد آئورت نموده، به دنبال آن برشی در ناحیه دهلیز راست ایجاد شد. ابتدا به وسیله سرم فیزیولوژیک خون موجود در رگ‌ها را شسته، سپس فیکساتور(فرمالین ده درصد نمکی) وارد گردش عمومی خون شد و اینگونه بافت‌های جانور فیکس شدند(۱۶-۱۴). پس از آن از نخاع ناحیه کمری حیوانات نمونه‌برداری شد. نخاع تا انتهای مخروط انتهایی، از داخل ستون مهره‌ها خارج شده سپس از انتهای مخروط انتهایی نخاع ۱۸ میلی‌متر بالا رفته و نمونه‌هایی به طول ۸ میلی‌متر تهیه شد . نمونه‌های تهیه شده به مدت دو هفته درون فیکساتور(فرمالین ده درصد نمکی) قرار گرفته و پس از آن وارد مراحل پاساژ بافتی شدند. برش‌گیری با استفاده از دستگاه میکروتوم انجام شده به طوری که برش‌هایی با ضخامت ۷ میکرون ایجاد شد. برش‌گیری به صورت سریال صورت گرفته و از هر ۳۰ برش ۳ برش متوالی به طور تصادفی به لام منتقل گشت پس از آن نمونه‌ها با استفاده از رنگ آبی تلوئیدین رنگ‌آمیزی شدند. در مرحله بعدی با استفاده از دستگاه فتومیکروسکوپ از منطقه شاخ قدامی نخاع در سمت راست در لام‌های تهیه شده، از دو برش متوالی عکس‌هایی تهیه گردید. درشت نمایی میکروسکوپ ۲۰۰ بوده و برای شمارش نورون‌های حرکتی α شاخ قدامی نخاع در سمت راست از روش فیزیکال دایسکتور استفاده شد(۱۹-۱۴). در این روش در یک چهارچوب مرجع نورون‌ها شمارش می‌گردند. پس از شمارش نورون‌ها دانسیته نورونی(ND) اینگونه محاسبه گردید:

$$ND=\Sigma Q/\Sigma frame \times V\ disector$$

ΣQ: مجموع نورون‌های شمارش شده در یک نمونه

Σframe: مجموع دفعات نمونه برداری شده در یک نمونه

V disecector: حجم چهار چوب نمونه برداری که برابر است با: $V\ dissector= A\ frame \times H$

A frame: مساحت چهار چوب نمونه برداری(۲۵ ×۲۵ mm)

H: فاصله بین دو برش متوالی یا ضخامت هر برش(۱۹-۱۴).

پس از به دست آوردن ND، داده‌ها با استفاده از نرم‌افزار Minitab13 و آزمون آماری ANOVA تجزیه و تحلیل شدند و سطح معنی‌داری کمتر از ۰/۰۰۱ در نظر گرفته شد(۱۹-۱۷).

نتایج

نتایج حاصل از بررسی پدیده دژنراسیون مرکزی در طول ۲۸ روز پس از کمپرسیون و بررسی اثر نوروپروتکتیو عصاره الکلی برگ گیاه بومادران به صورت شمارش نورون‌های حرکتی آلفا در شاخ قدامی نخاع گروه‌های تیمار شده در جدول ۱ و نمودار ۱ ارائه گردیده است. میانگین دانسیته تعداد نورون‌ها در گروه کمپرسیون کاهش معنی‌داری را نسبت به گروه کنترل نشان می‌دهد. همچنین دانسیته نورونی در گروه‌های تیمار شده با

[Downloaded from jssu.ssu.ac.ir on 2026-11-25]

عصاره الکلی(دوز ۵۰ و ۷۵ و ۱۰۰ میلی‌گرم بر کیلوگرم الکلی) نیز افزایش معنی‌داری را نسبت به گروه کمپرسیون به نمایش می‌گذارد که این افزایش در گروه با دوز ۷۵ بیشتر از سایر گروه‌ها بود.

جدول ۱: دانسیته نورون‌ها در هر یک از نمونه های مورد مطالعه در گروه‌های مختلف

شماره نمونه	گروه کنترل	گروه کمپرسیون	گروه تیمار با دوزالکلی ۵۰(میلیگرم/کیلوگرم الکلی)	گروه تیمار با دوزالکلی ۷۵(میلیگرم/کیلوگرم الکلی)	گروه تیمار با دوزالکلی ۱۰۰(میلیگرم/کیلوگرم الکلی)
۱	۱۷۳۷	۷۱۰	۱۱۱۰۹۸۷	۱۲۵۴	۹۴۵
۲	۱۷۳۵	۶۳۱	۹۴۷	۱۳۸۲	۱۳۶۷
۳	۱۶۹۲	۶۷۱	۱۱۳۷	۱۲۳۲	۱۱۰۳
۴	۱۷۹۹	۵۵۲	۱۰۴۲	۱۰۹۳	۱۱۴۴
۵	۱۸۹۵	۶۷۱	۱۱۴۲	۱۳۳۳	۱۰۹۳
۶	۱۸۲۵	۷۸۹	۹۸۷	۱۱۳۹	۱۱۲۹

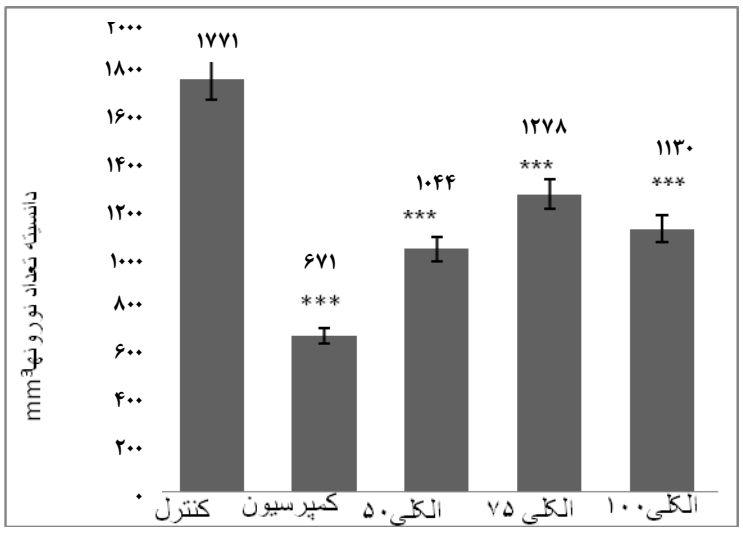

نمودار ۱: مقایسه میانگین و انحراف معیار دانسیته تعداد نورون‌های حرکتی آلفا شاخ قدامی نخاع بین گروه کمپرسیون و سایر گروه ها(n=6)
***=p<۰/۰۰۱ .

جهت بررسی نتایج این تحقیق تصاویری از آلفا موتونورون‌های شاخ قدامی نیمه راست نخاع مورد بررسی قرارگرفت که در تصاویر ۱ تا ۵ نمایش داده شده است. در کلیه تصاویر رنگ‌آمیزی با روش آبی تولوئیدن در PH=۴/۶ انجام شده است. آلفا موتونورون با علامت فلش مشخص شده است. همانطور که در شکل ۱ و ۲ مشاهده می‌شود پس از کمپرسیون عصب هسته نورون به کنار رانده شده و به تدریج در حال ناپدیدشدن است. همچنین شکل نورون از حالت کروی خارج شده و ظاهر چند وجهی به خود گرفته است. در گروه‌های تیمار(شکل ۳ تا ۵) با تزریق عصاره هسته نورون مجدد در حال نمایان شدن است که در گروه‌ها با دوز ۷۵ میلی‌گرم بر کیلوگرم وضوح هسته‌ها نمایان‌تر می‌باشد و شکل نورون به گروه کنترل نزدیکتر است(شکل۴).

همانطور که مشاهده می‌شود پس از کمپرسیون عصب هسته نورون به کنار رانده شده و به تدریج در حال ناپدیدشدن است. همچنین شکل نورون از حالت کروی خارج شده و ظاهر چند وجهی به خود گرفته است.

[Downloaded from jssu.ssu.ac.ir on 2026-11-25]

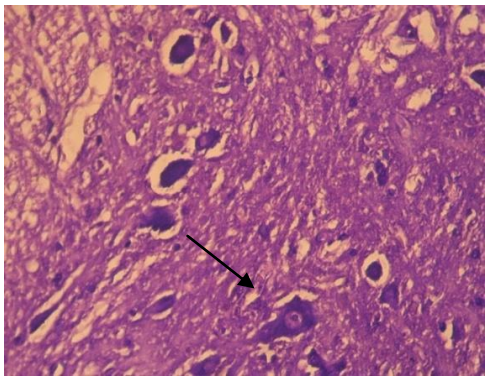

شکل ۲: برش عرضی نخاع در گروه کمپرسیون (درشت‌نمایی۱۶۰۰x)

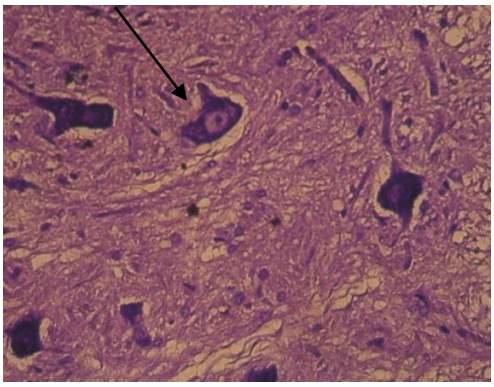

شکل ۱: برش عرضی نخاع در گروه کنترل(درشت‌نمایی ۱۶۰۰x)

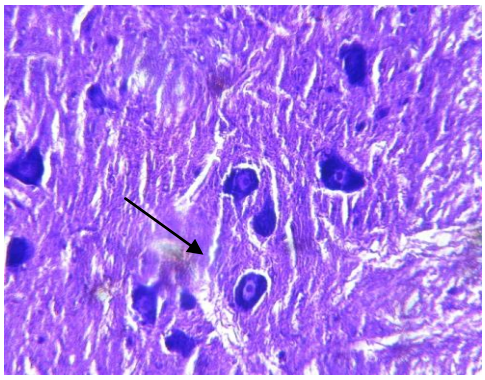

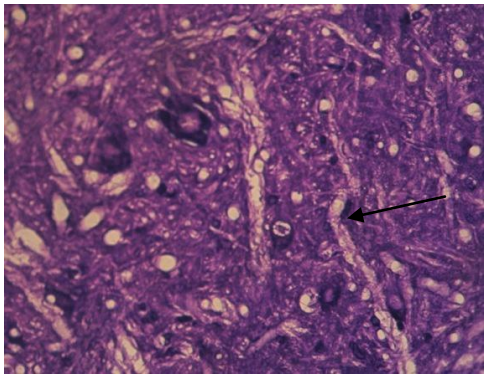

شکل۴: برش عرضی نخاع در گروه تیمار الکلی۷۵ mg/kg(درشت‌نمایی۱۶۰۰x شکل۳: برش عرضی نخاع در گروه تیماراالکلی ۵۰mg/kg درشت‌نمایی۱۶۰۰x

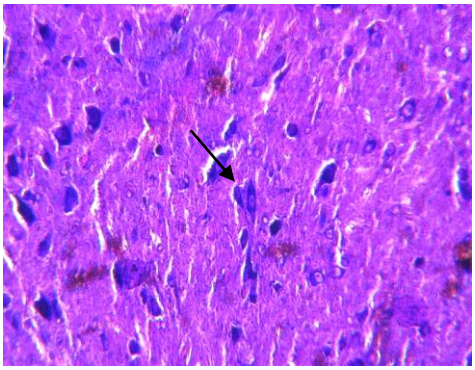

شکل۵: برش عرضی نخاع در گروه تیمار الکلی ۱۰۰ mg/kg(درشتنمایی۱۶۰۰x)

بحث

این مطالعه نشان می‌دهد کمپرسیون عصب سیاتیک سبب کاهش معنی دار دانسیته تعداد نورون‌های آلفای شاخ قدامی نخاع در موش صحرایی شده و عصاره الکلی برگ گیاه بومادران با دوز ۵۰، ۷۵ و ۱۰۰mg/kg در موش‌هایی با کمپرسیون عصب سیاتیک سبب افزایش معنی‌دار دانسیته تعداد نورون‌های آلفای شاخ قدامی نخاع می‌گردد.

قطع عصب الگویی از مرگ نورونی می‌باشد که باعث تغییرات ساختاری در نورون می‌شود که مشابه این پدیده در آپوپتوز صورت می‌گیرد. آسیب‌های نخاعی منجر به بروز مرگ سلولی و راه اندازی مسیرهای داخل سلولی می‌شود(۲۰،۲۱).

[Downloaded from jssu.ssu.ac.ir on 2026-11-25]

همانطور که در قسمت نتایج مشاهده می‌گردد، دانسیته نورونی در گروه کمپرسیون نسبت به گروه کنترل کاهش معنی‌داری داشته است. بدین معنا که کمپرسیون عصب سیاتیک جانور سبب پدید آمدن اثرات دژنراسیون مرکزی به صورت رتروگراد به سمت جسم سلولی نورون‌های حرکتی در شاخ قدامی نخاع شده و نهایتاً دانسیته نورونی در گروه کمپرسیون در مقایسه با گروه کنترل کاهش معنی داری داشته است. در حالت تخریب نورونی، بیماری‌های عصبی و ایسکمی‌ها که واکنش استرس اکسیداتیو روی می‌دهد مقادیر بزرگی از رادیکال‌های آزاد و سیتوکین‌های التهابی آزاد می‌شوند. تولید گونه‌های فعال اکسیژن(ROS) درون سلول منجر به آپوپتوز و مرگ سلول به وسیله انواع مسیرهای انتقالی می‌شوند. گونه‌های نیتروژن فعال(RNS) نظیر نیتریک اکساید(NO) نیز از فاکتورهای کلیدی دیگر در واکنش پاتوفیزیولوژیکی در طول ایسکمی است(۲۲). در طول فرایندهای التهاب عصبی، سلول‌های میکروگلیال واسطه‌های پیش التهابی نظیر سیتوکین‌ها، متالوپروتئینازهای ماتریکس (MMP)، گونه‌های فعال اکسیژن و نیتریک اکساید آزاد می‌کنند. از سلول‌های میکروگلیال فاکتور نکروز توموری آلفا(TNF_{α}) و اینترلوکین ۱β (IL-1β) نیز ترشح می‌شود که هر دو به طور مستقیم و غیرمستقیم از طریق افزایش NO و رادیکال‌های آزاد در سلول‌های میکروگلیا سبب مرگ سلول عصبی می‌شوند(۱۳). بررسی‌هایی که در سال ۲۰۱۱ میلادی بر روی ویژگی‌های ضدالتهابات عصبی Achillea Fragrantissima صورت گرفت، نشان داد که عصاره الکلی گیاه بومادران تولید حدود ۷۰ درصد NO را مهار می‌کند. عصاره الکلی این گیاه بیان لیپوپلی ساکاریدهای فزاینده سیتوکین‌های پیش التهابی IL-1β و TNFα و آنزیم‌های پیش التهابی COX-2، iNOS و MMP را مهار کرده و تولید NO و ROS از سلول‌های میکروگلیال را در سطح پایینی تنظیم می‌کند(۲۲). سیستم ایمنی یکی از عوامل مهم دخیل در التهاب است. نتایج نشان داده، تزریق روزانه داخل صفاقی عصاره متانولیک گیاه بومادران زرد باعث کاهش معنی دار ادم و سطوح سرمی IL-6 ناشی از مایع مغزی-نخاعی می‌گردد. گیاه بومادران دارای فعالیت آنتی‌اکسیداتیو و حفاظتی در برابر رادیکال‌های آزاد طی فاز التهاب حاد می‌باشد. نتایج نشان می‌دهد فقط دوز ۲۰۰mg/kg عصاره متانولیک مؤثر می‌باشد. عوامل ضدالتهابی عصاره گیاه بومادران عمدتاً در بخش‌های غیرقطبی واقع شده است که مربوط به ترکیبات Borneol، 1,8 Cineol و Camphor می‌باشد(۲۳). بررسی‌ها در سال ۲۰۱۱ میلادی نشان می‌دهد که ترکیب Borneol، آسیب نورونی ناشی از OGD/R را از طریق پراکندگی غشای میتوکندریایی و تراکم هسته نورونی و مسیرهای سیگنالینگ چند عملکردی کاهش می‌دهد. مکانیسم این معکوس‌سازی در کاهش درون سلولی ROS، تنظیم مسیر iNOS/NO، کاهش آزادسازی فاکتورهای التهابی و مسدود کردن ترانس لوکیشن هسته‌ای پروتئین NF-KBP65 و رکود کاسپازهای مرتبط با آپوپتوز می‌باشد(۲۴). اثرات حفاظتی نورونی Borneol ابتدا منجر به کاهش تولید ROS، سپس مهار فعالیت NF-KB و به طور متوالی مهار مسیر iNOS/NO و کاهش TNFα و حفاظت میتوکندری و به دنبال آن کاهش کاسپازهای خانواده مرتبط با مسیر سیگنالینگ آپوپتوتیک می‌شود. بنابراین به طور کلی می‌توان گفت مهار NFKB و IKB و جابجایی مسیر سیگنالینگ ممکن است یک نقش مشخص در ویژگی حفاظتی نورونی توسط Borneol داشته باشد(۱۳). در مقایسه دانسیته تعداد نورون‌ها در گروه کمپرسیون و گروه‌های تیمار الکلی ۵۰ میلی‌گرم بر کیلوگرم و الکلی ۷۵ میلی‌گرم بر کیلو گرم و الکلی ۱۰۰ میلی‌گرم بر کیلوگرم تفاوت فاحشی وجود دارد که این تفاوت معنی‌دار می‌باشد. بنابراین می‌توان نتیجه گرفت که تزریق عصاره‌های الکلی گیاه فوق در سه دوز ۵۰، ۷۵ و ۱۰۰ میلی‌گرم بر کیلوگرم باعث افزایش دانسیته تعداد نورون‌ها و اثرات حفاظتی نورونی می‌شود که احتمالاً به دلیل حضور عناصر محلول در الکل مانند برنه ال است. بنابراین با توجه به داده‌های مطالعه حاضر و در مقایسه با تحقیقاتی که در زمینه ویژگی‌های ضدالتهابی این گیاه صورت گرفته است، می‌توان نتیجه گرفت اثرات مصرفی این گیاه وابسته به دوز است که بر طبق تحقیقات Tekye و همکاران بر روی نقش ضدالتهابی

[Downloaded from jssu.ssu.ac.ir on 2026-11-25]

بومادران زرد می‌باشد که دوز mg/kg ۷۵ بیشترین اثرات را دارد(۲۳). بنابراین با توجه به مقایسه کلی در تمام گروه‌ها و همچنین با توجه به تحقیقاتی که با عصاره‌های هیدروالکلی این گیاه در دوزهای ۲۵، ۵۰، ۷۵ و ۱۰۰ میلی‌گرم بر کیلوگرم در زمینه ویژگی‌های ضدالتهابی برگ گیاه بومادران صورت گرفته(۲۵)، می‌توان نتیجه گرفت که اثرات حفاظت نورونی این گیاه در درجه اول به دوز مصرفی بستگی دارد، به طوری که دوز ۷۵ میلی‌گرم بر کیلوگرم احتمالاً بیشترین اثرات حفاظت نورونی را داشته و استفاده از دوزهای بالاتر احتمالاً سبب ایجاد واکنش‌های حساسیتی می‌شود که در تحقیقات Rashidi و همکاران نیز به آن اشاره شده است(۲۵).

همانطور که اشاره گردید ترکیبات موجود در برگ گیاه بومادران دارای خواص حفاظتی هستند که با استفاده از روش‌های گوناگون از بروز مرگ نورونی و پیشروی آن جلوگیری می‌نمایند.

نتیجه‌گیری

عصاره الکلی برگ گیاه بوماران با دوزهای متفاوت و دفعات تزریق مطابق تحقیق حاضر سبب حفاظت نورونی شده و تأثیرات این عصاره‌ها وابسته به دوز بوده و به دنبال آن به میزان ماده مأثر موجود در عصاره الکلی می‌باشد. بنابراین احتمالاً می‌توان از آن جهت درمان بیماری‌های عصبی استفاده نمود.

سپاسگزاری

این تحقیق در گروه زیست شناسی، دانشکده علوم، دانشگاه آزاد اسلامی واحد مشهد صورت گرفت که از تمام همکاران گروه زیست، مدیریت محترم گروه سرکار خانم دکتر جینا خیاط زاده و ریاست محترم دانشکده علوم جناب آقای دکتر محمد هروی جهت همکاری های بی‌دریغ‌شان تشکر و قدردانی می شود.

References:

1- Belkas JS, Shoichet MS, Midha R. ***Peripheral nerve regeneration through guidance tubes.*** Neurological Research 2004; 26(2): 1-11.

2- Balabanov R, Popko B. ***Myelin repair: developmental myelination redux?.*** Nature Neuroscience 2005; 8(3): 262-64.

3- Flores AJ, Lavernia CJ, Owens PW. ***Anatomy and physiology of peripheral nerve injury and repair.*** Am J Orthop 2000; 29(3): 167-73.

4- Britz GW, McCall T, Grant G, Kliot M. ***Peripheral and cranial nerve injury.*** Neurosurgery; 2005.p.557-70.

5- Li H, Deng J, Chen H, Chen T, Cao X, Hou H, et al. ***Dynamic changes of PIRH2 and p27 kip1 expression in injured rat sciatic nerve.*** Neurol Sc 2011; 33(4): 749-57.

6- Gomez R, Serra JM, Bergera J, Ansó M, Gorría O, Qiu SS, et al. ***Nerve regeneration after local administration of the inhibitor peptide of the TGF-ß1 (P144®).*** Eur J Plast Surg 2010; 33(3): 135-42.

7- Senoglu M, Nacitarhan V, Kurutas EB, Senoglu N, Altun I, Atli Y, et al. ***Intraperitoneal Alpha-Lipoic Acid to prevent neural damage aftercrush injury to the rat sciatic nerve.*** J Brachial Plex Peripher Nerve Inj 2009; 4: 22-28.

8- Tajic H, Shokoohe Sabet Jalili F. ***Compararive evaluation of antibacterial efficacy of aqueous and alcoholic extracts of yarrow against pathogenic microorganisms.*** Urmia Medical Journal 2009; 19(4): 302-9. [Persian]

[Downloaded from jssu.ssu.ac.ir on 2026-11-25]

9- Al- Hindawi Mk, Al-Deen IH, Nabi MH, Ismail MA. ***Anti in flammatory of som Iraqiplants using intact rats.*** J Ethnopharmacol 1989; 26(2): 163-8.

10- Arzi A, Akhavan M. ***The effect of hydroalkholic extract of achillea Mllefolion on analgesic effect of morfine in rat.*** Babol Medical Journal 2001; 3(4), 11-14.[Persian].

11- Golalipour MJ, Khori V, Azarnoush R, Nayebpour M, Azadbakh M. ***Effect of achilla santolina on mice spermatogenesis.*** DARU 2004; 12(1): 36-39.

12- Ardestani A, Yazdanparast R. ***Antioxidant and free radical scavenging potentional of Achilla santolina extract.*** Food chemistry 2010; 104(1): 21-29.

13- Liu R, Zhang L, Lan X, Li L, Zhang TT, Sun JH, et al. ***Protection by borneol on cortical neurons against oxygen glucose deprivation/reperfusion: involvment of antioxidation and any inflammation through nuclear transcription factor – appaB signaling pathway.*** Neuroscience 2011; 176: 408-19.

14- Behnam Rasouli M, Nikravesh MR, Mahdavi Shahri N, Tehranipour M. ***Post operative time effect after sciatic nerve crash on the number of Alfa motonuorons, usings a stereological counthing mathod.*** Iranian Biomed J 2005; 4: 45-49.

15- Tehranipour M, Javadmosavi Z. ***The neuroprotective effect of alcholic extracts of Cannabis sativa on neuronal density of spinal cord alpha motoneurons after sciatic nerve injury in rat.*** J Shahid Sadoughi Univ Med Sci 2011; 19(3): 339-49. [Persian]

16- Tehranipour M, Erfani M, Khayatzade J. ***The study of neuroprotective effect of alcholic extracts of Curcuma longa rhizom on neuroglial cell after sciatic nerve injury in diabetic rats.*** Biological Science Journal of Islamic Azad University of Zanjan 2003; 4(1): 67-78. [Persian]

17- Tehranipour M, Javadmoosavi Z. ***The effect of Cannabis sativa leaves aquatic extract on neuroglia density after sciatic nerve injury in rats.*** Pharmacology online 2011; 2: 109-17.

18- Tehranipour M, Mollashahi M. ***The inflammation effect of Prosopis fractapod aquatic extract on neuroglial density after sciatic nerve injury in rats.*** Pharmacologyonline 2011; 1: 1168-75.

19- Mollashahi M, Tehranipour M. ***The effect of Prosopis fractapod alcholic extracts on neuroglial density after sciatic nerve injury in rats.*** Pharmacology online 2011; 1: 501-8.

20- Beattie MS, Shuman SL, Bresnahan JC. ***Review: apoptosis and spinal cord injury.*** Neuriscientist 1998; 4(3): 163-71.

21- Ikuto F. ***Development ofapoptosis at dorsal horn of cord in neurophatic pain in rat.*** Journal of the Kyushu Dental Society 1999; 53(1): 261-68.

22- Elman A, Mordechay S, Erlank H, Telerman A, Rindner M, Ofir R, et al. ***Anti-Neuroinflammatory effects of the extract of Achillea fragrantissima.*** BMC Complementary and Alternative Medicine 2011; 11: 98.

23- Tekieh E, Akbari A, Manaheji H, Rezazade Sh, Zaringhalam J. ***Anti-hyperalgesic and anti-inflammatory***

[Downloaded from jssu.ssu.ac.ir on 2026-11-25]

effects of Achilleasantolina and Stachys athorecalyx extracts on complete Freund's adjuvant–induced short-term inflammation in male wistar rats. Koomash 2011; 12(3); 3305-13. [Persian]

24- Zhang N, Liu P, He X. ***Effect of borneol, moschus, storax, and acorus tatarinowii on expression levels of four amino acid neurotransmitters in the rat corpus striatum.*** Neural Regen Res 2012; 7(6): 440-44.

25- Rashidi I, Taherimoghadam M, Mozaffari AR. ***Study of inflammatory and healling effects of Achillea millefolium in the treatment of indometacine-induced gastric ulcer in rat.*** J Qazvin Univ of Med Sci 2005; 8(4): 9-13. [Persian]

[Downloaded from jssu.ssu.ac.ir on 2026-11-25]

Investigating the Neuroprotective Effect of Alcholic Extracts of Achillea Biebersteinii Leave on α Motoneurons after Sciatic Nerve Compression in Rats

Alikhanzade M(MSc)[1], Tehranipour M(PhD)[*2], Khayatzade J(PhD)[3]

[1]*Department of Biology, Islamic Azad University, Mashhad Branch, Mashhad, Iran*
[2]*Department of Animal Physiology, Islamic Azad University, Mashhad Branch, Mashhad, Iran*
[3]*Department of Development Biology, Islamic Azad University Mashhad Branch, Mashhad, Iran*

Received: 6 Dec 2013 ***Accepted:*** 29 May 2014

Abstract

***Introduction*:** The effects of injuries in peripheral nervous system returns to the cell body of neurons in central nervous system in a retrograde manner which leads to brain and spinal degeneration. It is probable that Achillea biebersteinii might prevent the injury progress. Hence, the present study aimed to investigate the neuroprotective effect of alcholic extract of Achillea biebersteinii leaves on spinal α motoneurons degenarion after sciatic nerve compression in rats.

Methods: 30 male wistar rats were divided randomly into groups of control, compression, compression with treatment of 50, 75, 100 mg/kg doses. Sciatic nerve was exposed to compression for 60 s using locker pincers. Extract injection was done intraperitoneally in the first and second weeks after compression. Then 28 days after compression under perfusion method, the lumber spinal cord was sampled. After cutting and coloring, the density of motoneurons was measured using dissector methods.

Results: The study results demonstrated a meaningful difference between compression and control groups in regard with neuronal density (P=0.000). Neuronal density showed also a significant meaningful increase (P<0.01) in alcoholic extract treatment groups of 50,75,100 mg/kg compared to the compression group.

Conclusion: The study findings revealed that Alcohlic extracts of Achillea biebersteinii leaves, containing growth and regeneration factors, has neuroprotective effect on spinal cord alpha motoneurons after injury. The extract with 75mg/kg dose was reported as the most effective one.

Keywords: Achillea Biebersteinii; Degeneration; Neuroprotective; Sciatic Nerve

This paper should be cited as:
Alikhanzade M, Tehranipour M, Khayatzade J. ***Investigating the neuroprotective effect of alcholic extracts of achillea biebersteinii leave on α motoneurons after sciatic nerve compression in rats***. J Shahid Sadoughi Univ Med Sci 2014; 22(4): 1323-32.

Corresponding author: Tel: 0511-8435050, Email: maryam_tehranipour@yahoo.com

[Downloaded from jssu.ssu.ac.ir on 2026-11-25]