Journal of Shahid Sadoughi University of Medical Sciences
Vol. 22, No. 2, May-Jun 2014
Pages: 1010-1019

مجله علمی پژوهشی دانشگاه علوم پزشکی شهید صدوقی یزد
دوره ۲۲، شماره ۲، خرداد و تیر ۱۳۹۳
صفحه: ۱۰۱۹-۱۰۱۰

بررسی آناتومی کانال ریشه مزیوباکال در دندان‌های مولر اول دائمی ماگزیلا با استفاده از تکنیک تصویربرداری CBCT

فاطمه عزالدینی اردکانی[۱]، فرزانه میرحسینی*[۲]، ملیحه کرابی[۳]، نسیم مختاری[۴]، ملیحه معینی[۵]، سجاد بشارتی[۶]

۱- استاد گروه رادیولوژی دهان، فک و صورت، دانشگاه علوم پزشکی و خدمات بهداشتی درمانی شهید صدوقی، یزد، ایران
۴،۵،۲- دستیار تخصصی رادیولوژی دهان، فک و صورت، دانشگاه علوم پزشکی و خدمات بهداشتی درمانی شهید صدوقی، یزد، ایران
۳- دستیار تخصصی ترمیمی و زیبایی، دانشگاه علوم پزشکی و خدمات بهداشتی درمانی شهید صدوقی، یزد، ایران
۶- دانشجوی پزشکی، دانشگاه علوم پزشکی شهید بهشتی، تهران ، ایران

تاریخ دریافت: ۱۳۹۲/۸/۹ تاریخ پذیرش: ۱۳۹۲/۱۱/۵

چکیده

مقدمه: برای انجام یک درمان موفق اندودونتیک، نیاز به شناسایی تمام کانال‌های ریشه، پاکسازی و پرکردن کامل آنها می‌باشد. یک دلیل مهم کاهش موفقیت درمان اندودونتیک در مولرهای ماگزیلا، شکست در شناسایی و درمان کانال دوم مزیوباکال می‌باشد. لذا در مطالعه حاضر به بررسی آناتومی ریشه مزیوباکال مولرهای اول ماگزیلا از لحاظ حضور یا عدم حضور کانال دوم مزیوباکال با استفاده از تکنیک (CBCT: Cone Beam Computed Tomography) پرداخته شده است.

روش بررسی: در این مطالعه تحلیلی، ۳۰ دندان مولر اول دائمی ماگزیلای کشیده شده، جمع‌آوری و به مدت ۲۴ ساعت در محلول هیپوکلریت سدیم ۵/۲۵٪ قرار داده شد. سپس به صورت جداگانه در استوانه‌های پلاستیکی توسط موم Modeling مانت شدند. استوانه‌ها به ۶ گروه ۵تایی تقسیم شده و نمونه‌های هر گروه به شکل U جهت تصویربرداری در دستگاه CBCT قرار داده شدند. تصاویر توسط یک مشاهده‌گر باتجربه (رادیولوژیست فک و صورت) مورد بررسی قرار گرفت. برای این مطالعه از تجزیه و تحلیل درصدی انجام شد.

نتایج: ارزیابی توسط CBCT حضور کانال دوم مزیوباکال را در ۶۰٪ نمونه‌ها نشان داد که از این میان، این کانال در ۵۵/۵۵٪ موارد در $\frac{1}{3}$ کرونال، در ۳۳/۳۳٪ موارد در $\frac{1}{3}$ میانی و در ۱۱/۱۱٪ موارد در $\frac{1}{3}$ اپیکال قرار داشت.

نتیجه‌گیری: در بیش از نیمی از ریشه‌های مزیوباکال دندان‌های مولر اول ماگزیلا، دو کانال وجود دارد و اسکن‌های CBCT می‌توانند در پیداکردن کانال‌های اضافی در مولرهای اول ماگزیلا مفید بوده و در نتیجه منجر به کسب نتایج موفقیت آمیز بالاتر در درمان اندودونتیک شوند.

واژه‌های کلیدی: Cone Beam CT، مولر ماگزیلا، کانال ریشه، مورفولوژی

* (نویسنده مسئول)؛ تلفن: ۰۳۵۱-۷۲۶۴۸۲۸، پست الکترونیکی: mirhoseini.farzaneh@gmail.com

- **این مقاله برگرفته از پایان نامه دانشجویی دانشگاه علوم پزشکی شهید صدوقی یزد می‌باشد.**

[Downloaded from jssu.ssu.ac.ir on 2025-12-21]

مقدمه

برای انجام یک درمان موفق اندودونتیک، نیاز به شناسایی تمامی کانال‌های ریشه، پاکسازی و پرکردن کامل و صحیح آنها می‌باشد. برای رسیدن به این هدف، کلینیسین باید آگاهی کاملی از تعداد کانال‌های ریشه و مورفولوژی و واریاسیون‌های احتمالی آنها داشته باشد چرا که کانال‌های پر نشده کانونی برای عفونت بوده و می‌توانند منجر به بیماری پس از درمان شوند(۱).

پوسیدگی در دندان‌های مولر دائمی ازجمله مولرهای دائمی ماگزیلا امری شایع است و در بسیاری از موارد نیاز به درمان ریشه وجود دارد(۲). ریشه مزیوباکال(MB) مولرهای دائمی ماگزیلا به دلیل آناتومی پیچیده‌تر کانال ریشه و تنوعات آناتومیکی آن به خصوص از نظر شیوع کانال دوم مزیوباکال (MB-2) و نوع کانال، نسبت به سایر ریشه‌ها به طور وسیع‌تری مورد مطالعه قرار گرفته است(۹-۳). عوامل مشخصی از قبیل نژاد (Race)، سن و جنس بر روی تفاوت در میزان حضور کانال MB-2 در ریشه‌های MB مولرهای ماگزیلا مؤثر می‌باشند(۱۶-۸). Wolcott و همکاران نتیجه گرفتند که شکست در شناسایی و درمان کانال دوم مزیوباکال باعث کاهش موفقیت درمان اندودونتیک این دندان در طولانی مدت می‌شود(۱۷).

روش‌های متعددی برای شناسایی کانال دوم مزیوباکال مولرهای ماگزیلا مورد استفاده قرار گرفته‌اند. این روش‌ها به دو گروه کلی روش‌های لابراتواری و روش‌های کلینیکی طبقه‌بندی می‌شوند. روش‌های لابراتواری شامل سکشن زدن(۳)، تکنیک‌های شفاف‌سازی(۱۰،۱۸)، رادیوگرافی‌های کانونشنال(۱۹)، تکنیک‌های (MCT: Micro-computed Tomography)(۲۰) و مشاهده کف اتاقک پالپ توسط اسکن میکروسکوپ الکترونی می‌باشند(۲۱) و روش‌های کلینیکی شامل مشاهده حین درمان اندودونتیک (با یا بدون ابزارهای بزرگنمایی)(۷)، رادیوگرافی(۲۲) و مرور رکوردهای بیمار(۶،۲۳) می‌باشند.

امروزه در حوزه درمان‌های دندانپزشکی نسبت به استفاده از تصاویر حاصل از اسکن‌های Computed (CBCT: Cone-Beam Tomography) به عنوان یک تکنیک تشخیصی توجه خاصی صورت گرفته است(۲۴). برای مدت‌ها، کاربرد اصلی CBCT در طرح‌ریزی درمان جهت جایگذاری ایمپلنت‌های دندانی بوده است(۲۵،۲۶) اما استفاده‌های متعدد دیگری نیز می‌توان از CBCT به عمل آورد. از سال ۱۹۹۰ میلادی، CBCT در عرصه درمان‌های اندودونتیک مورد استفاده قرار گرفت(۲۷). کاربردهای CBCT در این حوزه شامل ارزیابی پاتولوژی‌های اندودونتیک و غیراندودونتیک، تجزیه و تحلیل‌های داخلی و خارجی و شناسایی تنوعات آناتومیکی سیستم کانال ریشه می‌باشد(۲۸). اسکن‌های (CT: Computed Tomography) به دلیل فراهم ساختن امکان مشاهده سه بعدی ساختارهای آناتومیک و شرایط پاتولوژیک بسیار سودمند می‌باشند(۲۹) و توانایی آنها در به حداقل رساندن سوپرایمپوز شدن ساختمان‌های احاطه‌کننده باعث شده است که CBCT نسبت به تصاویر گرافی پری اپیکال کانونشنال برتری داشته باشد(۳۰). بنابراین، با توجه به محدودیت‌های تکنیک‌های کانونشنال در پیداکردن کانال دوم مزیوباکال، روش‌های تصویربرداری پیشرفته‌ای چون CBCT در مطالعه حاضر مورد استفاده قرار گرفته است.

هدف از این مطالعه، بررسی آناتومی کانال ریشه مزیوباکال مولرهای اول دائمی ماگزیلا از نظر وجود کانال دوم (MB-2) با استفاده از تکنیک CBCT می‌باشد.

روش بررسی

مطالعه حاضر، مطالعه‌ای تحلیلی است. در این مطالعه تعداد ۳۰ عدد دندان مولر اول دائمی ماگزیلای کشیده شده از بیماران مراجعه‌کننده به مراکز درمانی شهر یزد که به صورت تصادفی جمع‌آوری گردیده بودند، مورد بررسی قرار گرفت. دندان‌ها از هرگونه بافت نرم یا قطعات استخوانی یا جرم که به آنها متصل بود پاک شدند. معیارهای خروج شامل پوسیدگی زیاد، شکستگی ریشه مزیوباکال و آنومالی خارجی ریشه بود. نمونه‌ها تا زمان تکمیل جمع‌آوری، در ظرف حاوی نرمال سالین قرار گرفتند و قبل از انجام تصویربرداری به مدت

[Downloaded from jssu.ssu.ac.ir on 2025-12-21]

۲۴ ساعت در محلول هیپوکلریت سدیم ۵/۲۵٪ قرار داده شدند.

پس از آن دندان‌ها به صورت جداگانه در استوانه‌های پلاستیکی تهیه شده از سرنگ‌های ۱۰cc که به اندازه طول ریشه دندان، برش داده شده بودند، توسط موم صورتی مانت شدند به نحوی که ریشه دندان‌ها در داخل موم و سطح اکلوزال آنها خارج از موم و در بالای استوانه قرار گیرد.

۳۰ استوانه پلاستیکی حاوی دندان به ۶ گروه ۵ تایی تقسیم شده و جهت تهیه تصاویر CBCT، استوانه‌های هر گروه به شکل U و به نحوی که فرم قوس طبیعی دندانی در داخل دهان را بازسازی کنند بر روی یک سطح صاف (مثل یک سی دی) چیده شده و سپس این سطح صاف بر روی صفحه فانتوم دستگاه CBCT قرار داده شده و نمونه‌ها مورد تصویربرداری قرار گرفتند.

به منظور شناسایی آناتومی داخلی، مقاطع ۲ میلی‌متری در پلن‌های Axial, Coronal و Sagital توسط دستگاه CBCT Promax 3D (Planmeca ,Helsinki ,Finland) با شرایط ۶۴kvp و ۶mA و ۱۲ mSec و Voxel size ۳۲۰ میکرومتر و ۱۵bit Gray scale تهیه گردید. (FOV: Field of View) دستگاه ۸×۸ سانتی‌متر بود.

تصاویر به دست آمده بر روی مانیتور و توسط یک رادیولوژیست دهان و فک و صورت با تجربه با استفاده از نرم‌افزار سه بعدی Romexis Viewer (Planmeca ,Helsinki Finland) مورد بررسی قرار گرفتند. وجود کانال دوم مزیوباکال با استفاده از نرم‌افزار فوق و با حرکت دادن با دقت نشانگر عمودی از CEJ به سمت اپیکال تا حد اپکس بر روی مقاطع توموگرافیک آگزیال در طول هر تصویر مورد ارزیابی قرار گرفت.

معیارهای متعددی برای در نظر گرفتن دوکاناله بودن ریشه مزیوباکال مولر اول ماگزیلا مطرح می‌باشد. در این مطالعه برای تعیین دوکاناله بودن ریشه MB مولر اول ماگزیلا، کانال ریشه مزیوباکال تا عمق ۶ میلی‌متری CEJ در مقاطع با ضخامت ۰/۵ میلی‌متر مورد بررسی قرار گرفت. عمق‌های ۲-۰، ۴-۲ و ۶-۴ میلی‌متری از CEJ به ترتیب تحت عنوان $\frac{1}{3}$ کرونال، $\frac{1}{3}$ میانی و $\frac{1}{3}$ اپیکال نامگذاری شدند. وجود کانال اضافی در ورای این عمق به عنوان تنوع آناتومیکی نرمال و نه کانال دوم مزیوباکال محسوب گردید(شکل ۱). در این مطالعه از آنجا که احتیاج به هیچ مقایسه آماری بین گروه‌ها نبود، تنها از آنالیز درصدی استفاده شد.

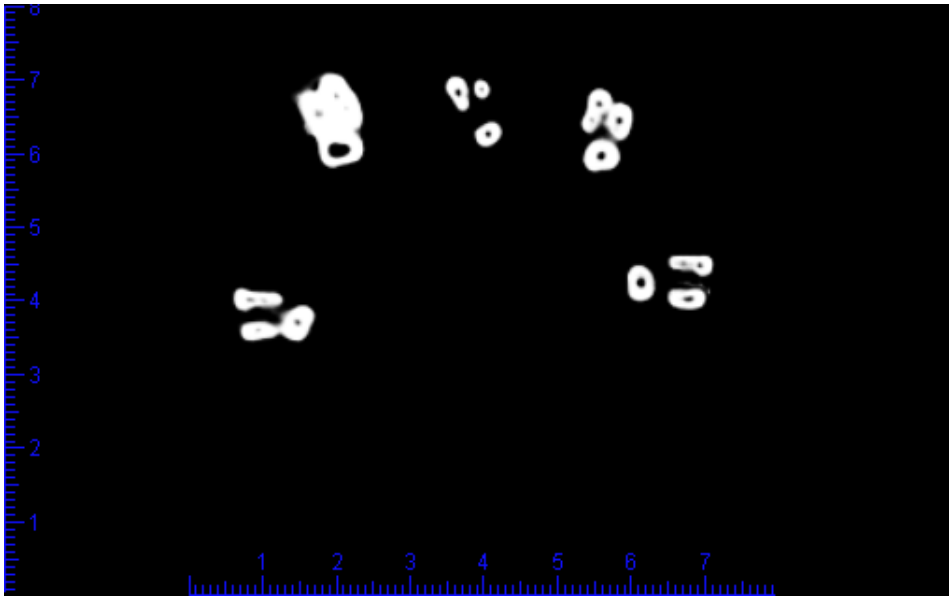

شکل ۱: تصویر CBCT نشان‌دهنده حضور کانال دوم در ریشه مزیوباکال

[Downloaded from jssu.ssu.ac.ir on 2025-12-21]

نتایج

هنگامی که تصاویر مورد مشاهده قرار گرفتند، ملاحظه شد که از ۳۰ دندان مولر اول دائمی ماگزیلای مورد بررسی، ۱۸ عدد دارای یک کانال اضافه در طول کانال ریشه مزیوباکال است(۶۰٪) و ۴۰٪ تنها یک کانال در ریشه مزیوباکال داشتند (نمودار ۱). لازم به ذکر است که هیچکدام از نمونه‌ها، حضور سه کانال در ریشه مزیوباکال را نشان ندادند. از مجموع ۱۸ نمونه واجد کانال دوم مزیوباکال، این کانال اضافه در ۵۵/۵۵٪ موارد در $\frac{۱}{۳}$ کرونال، در ۳۳/۳۳٪ موارد در $\frac{۱}{۳}$ میانی و در ۱۱/۱۱٪ موارد در $\frac{۱}{۳}$ اپیکال قرار داشت (جدول ۱ و نمودار ۲).

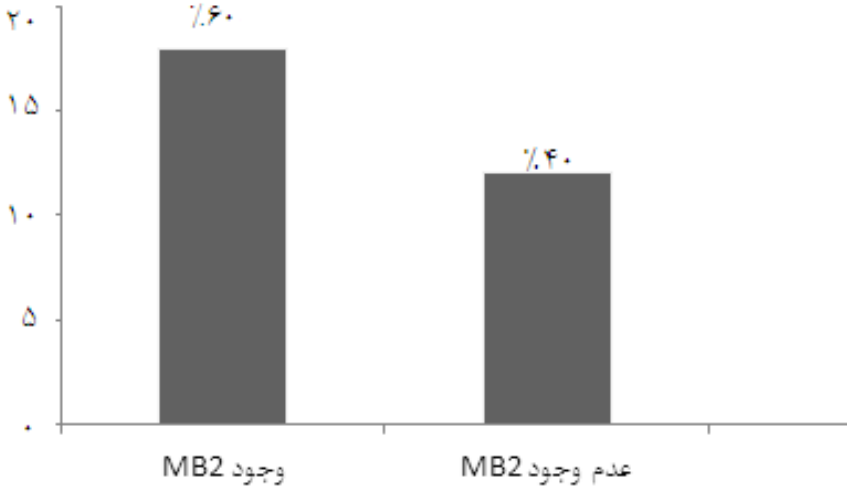

نمودار ۱: درصد فراوانی کانال مزیوباکال دوم در ریشه مزیوباکال

جدول ۱: کانال مزیوباکال دوم در ریشه مزیوباکال

شماره دندان	فاصله از CEJ (mm)	شماره دندان	فاصله از CEJ (mm)
۱	۲	۱۶	۲
۲	۴/۵	۱۷	۲/۵
۳	۳	۱۸	ندارد
۴	ندارد	۱۹	ندارد
۵	۲	۲۰	۴
۶	۲/۵	۲۱	۱/۵
۷	۵	۲۲	۲
۸	۲	۲۳	ندارد
۹	ندارد	۲۴	۴
۱۰	۲	۲۵	۳
۱۱	۱/۵	۲۶	ندارد
۱۲	ندارد	۲۷	ندارد
۱۳	ندارد	۲۸	ندارد
۱۴	۲	۲۹	۲
۱۵	ندارد	۳۰	ندارد

محل اتصال سمان و مینا CEJ(Cemento Enamel Junction)

[Downloaded from jssu.ssu.ac.ir on 2025-12-21]

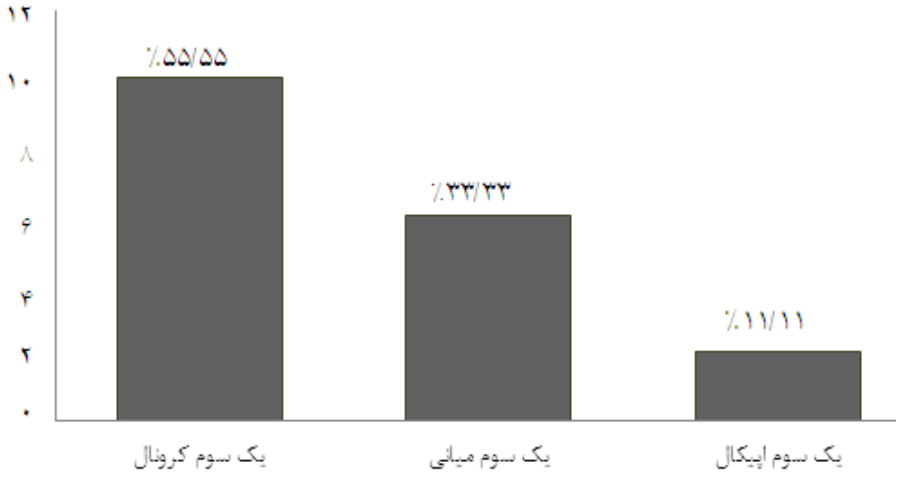

نمودار ۲: درصد فراوانی محل کانال مزیوباکال دوم در ریشه مزیوباکال

بحث و نتیجه‌گیری

دندان مولر اول ماگزیلا به صورت شایعی تحت درمان اندودونتیک قرار می‌گیرد و در بسیاری از موارد درمان ریشه آن شکست بالایی دارد که این مسئله در بسیاری از موارد در ارتباط با عدم کشف و بالتبع، عدم پاکسازی و پرکردن کانال دوم ریشه مزیوباکال می‌باشد(۱۴،۱۷).

میزان حضور کانال اضافی در ریشه مزیوباکال بر اساس روش کار بکار رفته در مطالعات مختلف، متفاوت است. بر اساس مطالعه Pomeranz و همکارش در مورد میزان شیوع کانال دوم مزیوباکال، نتایج حاصل از مطالعات کلینیکی و مطالعات Invitro بسیار متفاوت بوده و در مطالعات Invitro شیوع کانال MB-2 بیشتر از مطالعات کلینیکی بوده است(۳۱).

Pomeranz و همکاران، Neaverth و همکاران و همچنین Wolcott و همکاران در مطالعات خود که همگی به صورت کلینیکی انجام شده است، میزان شیوع کانال MB-2 را در محدوده ۸۰/۳-۲۸٪ به دست آوردند(۱۷،۲۳،۳۱). همچنین در مطالعات Alavi و همکاران و Sert و همکاران که همگی در شرایط آزمایشگاهی و با استفاده از تکنیک شفاف‌سازی (Clearing) انجام شده است، میزان شیوع کانال MB-2 در محدوده ۹۳/۵-۴۲/۵٪ به دست آوردند(۱۳،۳۲) که البته نتایج حاصل از مطالعه حاضر(۶۰٪) در محدوده گزارش شده توسط هر دو گروه مطالعات فوق قرار دارد و این بدان معنی است که CBCT می‌تواند برای یافتن کانال دوم مزیوباکال مفید باشد.

عامل نژاد ممکن است در تفاوت مورفولوژیکی دندان‌ها تأثیرگذار باشد(۸) و طبق مطالعه Sert و همکارش که اینگونه نتیجه‌گیری کرده بودند که هم عامل جنس و هم عامل نژاد بایستی در طی ارزیابی‌های پیش از درمان کانال ریشه در نظر گرفته شوند(۳۲)، در مطالعه‌ای Shahi و همکاران، آناتومی کانال ریشه را در ۱۳۷ دندان مولر اول دائمی ماگزیلای کشیده شده در یک جمعیت ایرانی به روش دکلسیفیکاسیون و تزریق رنگ و شفاف‌سازی مورد بررسی قرار دادند و در ۶۲/۰۴٪ موارد در ریشه مزیوباکال حضور کانال دوم را مشاهده کردند(۳۳) که این نتایج شباهت بسیار نزدیکی با نتایج مطالعه حاضر دارد.

همچنین Wasti و همکاران آناتومی کانال ریشه را در ۳۰ دندان مولر اول دائمی ماگزیلای کشیده شده در جمعیت پاکستانی به روش شفاف‌سازی مورد بررسی قرار دادند و در ۵۳٪ موارد در ریشه مزیوباکال، حضور کانال دوم را مشاهده کردند(۳۴) که به نتیجه مطالعه حاضر نزدیک می‌باشد ضمن اینکه اختلاف اندک در نتیجه‌های مشاهده شده می‌تواند مربوط به تفاوت نژادی و تفاوت در روش مطالعه باشد.

لازم به ذکر است که طبق مطالعه Lee و همکاران، عامل سن هم می‌تواند بر میزان حضور کانال MB-2 تأثیر داشته باشد به طوری که در سنین کمتر از ۴۰ سال، احتمال بیشتری برای

[Downloaded from jssu.ssu.ac.ir on 2025-12-21]

حضور کانال دوم مزیوباکال وجود دارد چرا که در سنین بالاتر، به علت کلسیفیکاسیون کانال‌ها، احتمال انسداد کانال و عدم مشاهده کانال MB-2 در روش‌های مختلف مطالعات وجود خواهد داشت(۳۵). از آنجا که مطالعه حاضر در شرایط In Vitro و بر روی دندان‌های کشیده شده انجام شده است و در نتیجه امکان وارد کردن عامل سن در مطالعه وجود نداشت لذا در مورد عامل سن در این مطالعه نمی‌توان اظهار نظر کرد.

در مطالعه Shenoi و همکاران که آناتومی کانال مزیوباکال را در مولرهای اول دائمی ماگزیلا با استفاده از روش CBCT مورد بررسی قرار دادند، حضور واریاسیون در کانال مزیوباکال را در ۸۰٪ نمونه‌ها و واریاسیونی که تحت عنوان کانال MB-2 شناخته می‌شود را در ۱۳ نمونه از ۳۰ نمونه(۴۳٪) مشاهده کردند(۲) که این عدد در مطالعه حاضر ۶۰٪ می‌باشد که تفاوت موجود می‌تواند به عوامل مختلفی از جمله تفاوت نژادی موجود بین نمونه‌های دو مطالعه و همچنین تفاوت سن دندان‌های مورد استفاده در دو تحقیق مذکور باشد.

در سال‌های اخیر، تکنیک غیرتهاجمی و دقیق (MCT: Micro-Computed Tomography) در مطالعات سه بعدی آناتومی بافت‌های سخت از جمله دندان‌ها اهمیت قابل توجهی پیدا کرده است اما این تکنیک به دلایل متعددی از جمله زمان‌بر بودن برای استفاده کلینیکی مناسب نمی‌باشد در مقابل تکنیک CBCT قادر به تولید تصاویر سه بعدی با وضوح Sub-millimeter (زیرِ میلی‌متری) و با کیفیت تشخیصی بالا می‌باشد که برای کارهای کلینیکی هم قابل استفاده می‌باشد و یک مدالیته تصویربرداری است که قادر به نمایش سه بعدی بافت سخت ناحیه ماگزیلو فاسیال با حداقل دیستورشن می‌باشد(۳۶).

Blattner و همکاران کارآیی CBCT را در مقایسه با روش استاندارد سکشن کردن فیزیکی نمونه جهت شناسایی کانال MB-2 در مولرهای دائمی اول و دوم ماگزیلا مورد مقایسه قرار دادند. آنها نشان دادند که اسکن‌های CBCT در ۷۸/۹٪ از نمونه‌ها حضور یا عدم حضور کانال MB-2 را به درستی نشان دادند و نتیجه گرفتند که CBCT یک روش قابل اعتماد در شناسایی کانال MB-2 می‌باشد(۲۸). همچنین Michetti و همکاران در مطالعه خود به این نتیجه رسیدند که جهت بررسی آناتومی کانال ریشه، ارتباط بسیار قوی بین نتایج تکنیک CBCT و مقاطع بافت شناسی وجود دارد(۳۷).

هر چند مطالعه حاضر و مطالعات بسیار دیگری در گذشته نشان داده‌اند که استفاده از CBCT می‌تواند برای بررسی سیستم کانال ریشه بسیار سودمند باشد، اما بایستی به این نکته توجه داشت که نمی‌توان از CBCT به صورت معمول در تمام موارد درمان‌های اندودنتیک استفاده کرد(۲،۲۸) زیرا در CBCT از اشعه یونیزان استفاده می‌شود و میزان دوز اشعه و همچنین میزان هزینه در CBCT نسبت به رادیوگرافی معمولی خیلی بیشتر است و نیز با توجه به اصل ALARA: As Low As Reasonably Achievable، لازم است که اکسپوژر بیمار به اشعه یونیزان تا حد امکان پایین نگه داشته شود(۳۸). بنابراین درست این است که در مورد هر کدام از موارد درمان اندودنتیک به صورت جداگانه تصمیم‌گیری شده و از تکنیک CBCT فقط در مواردی استفاده شود که رادیوگرافی معمولی اطلاعات کمی فراهم کرده است و به اطلاعات و جزییات بیشتری برای تشخیص و درمان مناسب نیاز است(۳۹).

با توجه به این مطالعه، می‌توان چنین نتیجه گرفت که CBCT می‌تواند برای یافتن کانال دوم مزیوباکال مفید باشد ولی در مقایسه با مطالعاتی که به روش‌های استاندارد انجام شده‌اند به دلیل عدم وجود ابزاری جهت بررسی صحت روش فوق (به عنوان مثال مطالعه هستیولوژیک) صحیح نمی‌باشد.

سپاسگزاری

بدینوسیله از زحمات جناب آقای دکتر علی درفشی که در تهیه و تدوین این پژوهش ما را یاری نموده‌اند تشکر می‌گردد.

[Downloaded from jssu.ssu.ac.ir on 2025-12-21]

References:

1- Pattanshetti N, Gaidhane M, Al Kandari AM. ***Root and canal morphology of the mesiobuccal and distal roots of permanent first molars in a Kuwait population-a clinical study***. Int Endod J 2008; 41(9): 755-62.

2- Shenoi RP, Ghule HM. ***CBVT analysis of canal configuration of the mesio-buccal root of maxillary first permanent molar teeth: an in vitro study.*** Contemp Clin Dent 2012; 3(3): 277-81.

3- Weine FS, Healey HJ, Gerstein H, Evanson L. ***Canal configuration in the mesiobuccal root of the maxillary first molar and its endodontic significance.*** Oral Surg Oral Med Oral Pathol Oral Radiol Endod 1969; 28(3): 419-25.

4- Friedman S. ***Prognosis of initial endodontic therapy.*** Endodont Top 2002; 2(1): 59-88.

5- Kulild JC, Peters DD. ***Incidence and configuration of canal systems in the mesiobuccal root of maxillary first and second molars.*** J Endod 1990; 16(7): 311-7.

6- Stropko JJ. ***Canal morphology of maxillary molars: clinical observations of canal configurations.*** J Endod 1999; 25(6): 446-50.

7- Buhrley LJ, Barrows MJ, BeGole EA, Wenckus CS***. Effect of magnification on locating the MB2 canal in maxillary molars.*** J Endod 2002; 28(4): 324-7.

8- Cleghorn BM, Christie WH, Dong CC. ***Root and root canal morphology of the human permanent maxillary first molar: a literature review.*** J Endod 2006; 32(9): 813-21.

9- Zheng QH, Wang Y, Zhou XD, Wang Q, Zheng GN, Huang DM. ***A cone-beam computed tomography study of maxillary first permanent molar root and canal morphology in a Chinese population.*** J Endod 2010; 36(9): 1480-4.

10- Vertucci FJ. ***Root canal anatomy of the human permanent teeth.*** Oral Surg Oral Med Oral Pathol Oral Radiol Endod 1984; 58(5): 589-99.

11- Neelakantan P, Subbarao C, Abuja R, Subbarao CV, Gutmann JL. ***Cone-beam computed tomography study of root and root canal morphology of maxillary first and second molars in an Indian population.*** J Endod 2010; 36(10): 1622-7.

12- Ng YL, Aung TH, Alavi A, Gulabivala K. ***Root and canal morphology of Burmese maxillary molars.*** Int Endod J 2001; 34(8): 620-30.

13- Alavi AM, Opasanon A, Ng YL, Gulabivala K. ***Root and canal morphology of Thai maxillary molars.*** Int Endod J 2002; 35(5): 478-85.

14- Weine FS, Hayami S, Hata G, Toda T. ***Canal configuration of the mesiobuccal root of the maxillary first molar of a Japanese sub-population.*** Int Endod J 1999; 32(2): 79-87.

15- Thomas RP, Moule AJ, Bryant R. ***Root canal morphology of maxillary permanent first molar teeth at various ages.*** Int Endod J 1993; 26(5): 257-67.

[Downloaded from jssu.ssu.ac.ir on 2025-12-21]

16- Yoshioka T, Villegas JC, Kobayashi C, Suda H. ***Radiographic evaluation of root canal multiplicity in mandibular first premolars.*** J Endod 2004; 30(2): 73-4.

17- Wolcott J, Ishley D, Kennedy W, Johnson S, Minnich S. ***Clinical investigation of second mesiobuccal canals in endodontically treated and retreated maxillary molars.*** J Endod 2002; 28(6): 477-9.

18- Yoshioka T, Kikuchi I, Fukumoto Y, Kobayashi C, Suda H. ***Detection of the second mesiobuccal canal in mesiobuccal roots of maxillary molar teeth ex vivo***. Int Endod J 2005; 38(2): 124-8.

19- Pineda F, Kuttler Y. ***Mesiodistal and buccolingual roentgenographic investigation of 7275 root canals.*** Oral Surg Oral Med Oral Pathol Oral Radiol Endod 1972; 33(1): 101-10.

20- Park JW, Lee JK, Ha BH, Choi JH, Perinpanayagam H. ***Threedimensional analysis of maxillary first molar mesiobuccal root canal configuration and curvature using micro-computed tomography.*** Oral Surg Oral Med Oral Pathol Oral Radiol Endod 2009; 108(3): 437-42.

21- Gilles J, Reader A. ***An SEM investigation of the mesiolingual canal in human maxillary first and second molars.*** Oral Surg Oral Med Oral Pathol Oral Radiol Endod 1990; 70(5): 638-43.

22- Weller RN, Hartwell GR. ***The impact of improved access and searching techniques on detection of the mesiolingual canal in maxillary molars.*** J Endod 1989; 15(2): 82-3.

23- Neaverth EJ, Kotler LM, Kaltenbach RF. ***Clinical investigation (in vivo) of endodontically treated maxillary first molars.*** J Endod 1987; 13(10): 506-12.

24- Nakata K, Naitoh M, Izumi M, Inamoto K, Ariji E, Nakamura H. ***Effectiveness of dental computed tomography in diagnostic imaging of periradicular lesion of each root of a multirooted tooth: a case report.*** J Endod 2006; 32(6): 583-7.

25- Baratto Filho F, Zaitter S, Haragushiku GA, de Campos EA, Abuabara A, Correr GM. ***Analysis of the internal anatomy of maxillary first molars by using different methods.*** J Endod 2009; 35(3): 337-41.

26- Winter AA, Pollack AS, Frommer HH, Koenig L. ***Cone beam volumetric tomography vs medical CT scanners.*** N Y State Dent J 2005; 71(4): 28-33.

27- Tachibana H, Matsumoto K. ***Applicability of X-ray computerized tomography in endodontics.*** Endod Dent Traumatol 1990; 6(1): 16-20.

28- Blattner TC, George N, Lee CC, Kumar V, Yelton CD**.** ***Efficacy of cone-beam computed tomography as a modality to accurately identify the presence of second mesiobuccal canals in maxillary first and second molars: a pilot study.*** J Endod 2010; 36(5): 867-70.

29- Cotton TP, Geisler TM, Holden DT, Schwartz SA, Schindler WG. ***Endodontic applications of cone-beam volumetric tomography.*** J Endod 2007; 33(9): 1121-31.

30- Lofghag-Hansen S, Huumonen S, Grohndahl K, Grondahl HG**.** ***Limited cone-beam CT and intraoral radiography for the diagnosis of periapical pathology.*** Oral Surg Oral Med Oral Path Oral Radiol Endod 2007;

[Downloaded from jssu.ssu.ac.ir on 2025-12-21]

103(1): 114-9.

31- Pomeranz HH, Fishelberg G. ***The secondary mesiobuccal canal of maxillary molars.*** J Am Dent Assoc 1974; 88: 119-24.

32- Sert S, Bayirli GS. ***Evaluation of the root canal configurations of the mandibular and maxillary permanent teeth by gender in the Turkish population.*** J Endod 2004; 30(6): 391-8.

33- Shahi S, Yavari HR, Rahimi S, Ahmadi A. ***Root canal configuration of maxillary first permanent molars in an iranian population.*** J Dent Res Dent Clin Dent Prospects 2007; 1(1): 1-5.

34- Wasti F, Shearer AC, Wilson NHF. ***Root canal systems of mandibular and maxillary first permanent molar teeth of South Asian Pakistanis.*** Int Endod J 2001; 34(4): 263-6.

35- Lee JH, Kim KD, Lee JK, Park W, Jeong JS, Lee Y, et al. ***Mesiobuccal root canal anatomy of Korean maxillary first and second molars by cone-beam computed tomography.*** Oral Surg Oral Med Oral Pathol Oral Radiol Endod 2011; 111(6): 785-91.

36- Somma F, Leoni D, Plotino G, Grande NM, Plasschaert A. ***Root canal morphology of the mesiobuccal root of maxillary first molars: a micro-computed tomographic analysis.*** Int Endod J 2009; 42(2): 165-74.

37- Michetti J, Maret D, Mallet JP, Diemer F. ***Validation of cone beam computed tomography as a tool to explore root canal anatomy.*** Journal of Endodontics 2010; 36(7): 1187-90.

38- White SC, Pharoah MJ. ***Oral radiology: principles and interpretation.*** 6th ed. St. Louis: Mosby/Elsevier; 2009. p. 36.

39- Patel S, Dawood A, Ford PT, Whaites E. ***The potential applications of cone-beam computed tomography in the management of endodontic problems.*** Int Endod J 2007; 40(10): 818-30.

[Downloaded from jssu.ssu.ac.ir on 2025-12-21]

Analysis of Anatomy of Mesio-Buccal Root Canal in Maxillary First Permanent Molars Using CBCT Technique(In Vitro)

Ezoddini Ardakani F(DDS,MS)[1], Mirhosseini F(DDS)[*2], , Karrabi M(DDS)[3], Mokhtari N(DDS)[4], Moeini M(DDS)[5], Besharati S(MD Student)[6]

[1,2,4,5]*Department of Oral and Maxillofacial Radiology, Shahid Sadoughi University of Medical Sciences, Yazd, Iran*

[3]*Department of Operative Dentistry, Shahid Sadoughi University of Medical Sciences, Yazd, Iran*

[6] *Shahid Beheshti University of Medical Sciences, Tehran, Iran*

Received: 31 Oct 2013 ***Accepted:*** 25 Jan 2014

Abstract

Introduction: To conduct a successful endodontic treatment, one needs to identify, clean and completely obturate the whole root canals.One important reason of reduction in success of endodontic treatment in maxillary molars is failure in identification and treatment of second mesiobuccal canal. Therefore, the present study intended to analyze the anatomy of mesiobuccal root of first maxillary molar in terms of the presence or absence of second mesiobuccal canal by using CBCT (Cone Beam Computed Tomography) technique.

Methods: In this analytical study, 30 extracted maxillary first permanent molars were collected and placed in a solution of 5/25% sodium hypochlorite for 24 hours. Then each tooth was individually mounted in plastic cylinder using modeling wax. The cylinders were divided into 6 groups of 5 samples. The samples of each group were placed in CBCT machine in the form of a U to operate the imaging procedure. The images were analysed by an experienced observer (oral and maxillofacial radiologist). Percentage analysis was done for this study.

Results: Assessment by CBCT revealed presence of second mesiobuccal canal in 60% of samples, out of which in 55.55% the second mesiobuccal canal was in coronal 3rd, in 33.33% in middle 3rd and in 11.11% was in apical 3rd.

Conclusion: According to this study, it can be concluded that in more than half of mesiobuccal roots of maxillary first molars, there are two canals and CBCT scans could be helpful in finding additional canals in maxillary first molars, and thus could contribute to higher successes in endodontic treatment.

Keywords: Cone beam CT; Maxillary molar; Root canal

This paper should be cited as:
Ezoddini Ardakani F, Mirhosseini F, Karrabi M, Mokhtari N, Moeini M, Besharati S. ***Analysis of anatomy of mesio-buccal root canal in maxillary first permanent molars using CBCT technique(in vitro)***. J Shahid Sadoughi Univ Med Sci 2014; 22(2): 1010-19.

****Corresponding author: Tel: +98 351 7264828, Email: mirhoseini.farzaneh@gmail.com***

[Downloaded from jssu.ssu.ac.ir on 2025-12-21]