



بررسی فراصوت درمانی بر ذخیره فولیکولی و رگزایی بافت تخمدان موش، ۱۴ روز پس از پیوند هتروتوپیک

نعیمه سادات ابطحی^۱، حسین ایمانی^{۲*}، احمد وثوق^۳، عبدالحسین شاهرودی^۴، روح الله فتحی^۵

- ۱- کارشناس ارشد جنین شناسی، مرکز تحقیقات پزشکی تولید مثل، پژوهشگاه رویان، تهران، ایران
- ۲- استاد گروه جنین شناسی، مرکز تحقیقات پزشکی تولید مثل، پژوهشگاه رویان، تهران، ایران
- ۳- دانشیار گروه تصویربرداری تولید مثل، مرکز تحقیقات پزشکی تولید مثل، پژوهشگاه رویان، تهران، ایران
- ۴- دانشیار گروه جنین شناسی، مرکز تحقیقات پزشکی تولید مثل، پژوهشگاه رویان، تهران، ایران
- ۵- دکتری تخصصی جنین شناسی، مرکز تحقیقات پزشکی تولید مثل، پژوهشگاه رویان، تهران، ایران

تاریخ پذیرش: ۱۳۹۲/۱۲/۱۵

تاریخ دریافت: ۱۳۹۲/۸/۷

چکیده

مقدمه: یکی از چالش‌های موجود در زمینه پیوند تخمدان بروز آسیب‌های ایسکمی - ریپرفیوژن می‌باشد. درمان با شدت‌های پایین اولتراسوند پالسی (LIPUS) در پیوندها، زمانی که بافت انتقالی بلافاصله پس از پیوند در شرایط حاد و بحرانی از نظر تأمین خون‌رسانی به سر می‌برد، بسیار مفید بوده و افزایش بقای توده انتقالی را نشان می‌دهد. هدف از این بررسی اثر امواج فراصوت بر پیوند هتروتوپیک تخمدان موش است.

روش بررسی: موش‌های ماده بالغ نژاد NMRI انتخاب شده و به گروه‌های کنترل، آزمایشی و شم تقسیم گردیدند. در گروه آزمایشی بعد از پیوند تخمدان چپ به عضله پشتی، تخمدان پیوندی تحت تابش امواج فراصوت با شدت 0.3 w/cm^2 ، فرکانس ۳ MHz و مد پالس ۱:۴ به مدت ۵ دقیقه روزانه و برای طول دوره ۱۴ روز قرار گرفتند. بعد از طی دوره تخمدان‌های پیوندی خارج شده و بلافاصله جهت مطالعات بافت شناسی ثابت گردیدند. میزان رگزایی نیز به وسیله تست ایمنوهیستوشیمی CD31 مورد ارزیابی قرار گرفت. نتایج: نتایج حاصل از آزمایشات نشان داد که عامل رگزایی CD31 در گروه آزمایشی که تحت تابش امواج فراصوت بودند نسبت به گروه کنترل، بیشتر بیان شد و اولتراسوند درمانی منجر به حفظ ذخیره فولیکولی تخمدان‌های پیوندی گردید. نتیجه‌گیری: اولتراسوند درمانی در بهبود و حفظ ذخایر فولیکولی تخمدان پیوندی می‌تواند بسیار مؤثر باشد. این امر احتمالاً بر اساس تسریع رگزایی و افزایش تولید عوامل رشد توسط تابش امواج فراصوت (LIPUS) صورت می‌پذیرد.

واژه‌های کلیدی: موش، پیوند تخمدان، امواج فراصوت پالسی با شدت پایین (LIPUS)، رگزایی

مقدمه

پیشرفت‌های روز افزون در روش‌های درمانی سرطان از جمله پیوند مغز استخوان، شیمی درمانی و رادیوتراپی که با استفاده از اشعه‌های یونیزه‌کننده و داروهای آلیکله‌کننده صورت می‌پذیرد، از سویی موجب افزایش امید به زندگی در شده است و از سویی دیگر این روش‌های درمانی فعالیت تولیدمثلی و اندوکروینی این بیماران را تحت تأثیر قرار داده و تعداد بسیار زیادی از زنان و دختران جوان مبتلا به سرطان تحت این روش‌های درمانی دچار ناباروری یا ناتوانی زودرس تخمدانی می‌شوند و این در حالی است که این افراد خواهان حفظ باروری پس از بهبودی هستند، لذا حفظ باروری این بیماران، قبل از شروع درمان ضروری به نظر می‌رسد (۱). تلاش‌های بسیاری جهت حفظ باروری این بیماران صورت گرفته است که از آن جمله، خروج بافت تخمدان قبل از شروع درمان، انجماد و سرانجام پیوند بافت تخمدان پس از بهبودی بیماری می‌باشد.

با وجود پیشرفت‌های بسیار در زمینه پیوند انواع بافت‌ها از جمله پیوند بافت تخمدان، این روش‌ها هنوز محدودیت‌هایی دارند. یکی از چالش‌های اصلی در زمینه جایگزینی بافت تخمدان غلبه بر آسیب بافتی ناشی از عدم خونرسانی کافی در طی فرآیندهای ایسکمی - ریپرفیوژن است. در واقع یکی از مهمترین عامل در پیوند موفق برقراری سریع جریان خون می‌باشد که برای زنده ماندن فولیکول‌های تخمدان در بافت پیوندی ضروری است. اگر آناستوموز عروقی (پیوند عروقی) در زمان انجام عمل پیوند صورت نگیرد، زنده ماندن پیوند شده، مورد تهدید قرار می‌گیرد، چرا که زنده ماندن و بقای این بافت، منحصراً به رگزایی بعد از پیوند بستگی دارد. قبل از اینکه بافت پیوند شده دوباره رگدار شود نسبت به آسیب ایسکمی و عدم رسیدن خون به آن بسیار آسیب‌پذیر است. به همین علت تعداد زیادی از فولیکول‌ها در اثر ایسکمی از بین می‌روند (۲). مطالعات آزمایشگاهی در زمینه پیوند بافت تخمدان نشان داده‌اند که درصد قابل توجهی از فولیکول‌های تخمدانی به دنبال پیوند بافت تخمدان از بین می‌روند، به

نحوی که برخی از محققین، از دست رفتن میزان ۶۵-۵۰ درصد از فولیکول‌های تخمدانی (۳-۴) و بعضی دیگر، از دست رفتن بیش از ۹۵٪ از فولیکول‌ها را بیان کرده‌اند (۵). بنابراین برای حفظ ذخیره فولیکولی، بهبود عملکرد پیوند و پتانسیل باروری بعد از پیوند بافت تخمدان، درک هرچه بهتر فرایندهای ایسکمی - ریپرفیوژن و شناسایی عواملی که در ایجاد آسیب‌های ایسکمی - ریپرفیوژن نقش دارند، برای طراحی استراتژی‌های درمانی جهت بهبود عملکرد پیوند ضروری است، زیرا که امروزه جلوگیری یا کاهش آسیب‌های حاصله در نتیجه ایسکمی - ریپرفیوژن به عنوان یک دیدگاه درمانی تلقی شده و تلاش‌های بسیاری در این زمینه در حال اجرا است.

در سال‌های اخیر دیده شده که امواج فراصوت می‌توانند بر میزان رگزایی و بازسازی عروق مؤثر باشد (۶). امواج فراصوت با ایجاد اثرات گرمایی و مکانیکی در بافت موجب تسریع ترمیم، افزایش عوامل رگزایی و القاء رگزایی می‌گردند.

رگزایی درمانی عبارتی است که در توصیف کنترل یا تحریک رگزایی جدید (Neovascularization) و سلول‌زایی جدید (Neo Cellularization) برای درمان یا پیشگیری از وضعیت‌های پاتولوژیک کلینیکال که سبب کاهش رگزایی موضعی می‌شود به کار می‌رود (۷،۸). در واقع رگزایی درمانی می‌تواند تسریع‌کننده Regeneration و بازسازی بافتی باشد. همچنین در کاهش تأثیرات نامساعد بافتی ناشی از هیپوکسی موضعی و نکروز استفاده شده و موجب افزایش ترمیم بافت می‌گردد (۸).

فراصوت درمانی نیز با القاء رگزایی مرتبط بوده و از این طریق ایفای نقش می‌کند. Young و Dyson از جمله پیشروان این علم بودند که القاء رگزایی را توسط اولتراسوند گزارش کردند (۶). شواهد کلینیکال قابل توجهی نیز در حمایت از کار این دانشمندان در دست است (۹-۱۲). Ngbiem Doan نشان داد که اولتراسوند درمانی به واسطه

خواهد شد. البته این تنها دلیل برای افزایش بیان IL-6 نیست، بلکه در فرآیندهایی همچون ترمیم زخم یا تخمک‌گذاری نیز افزایش بیان آن را خواهیم داشت (۲۲،۲۳). بنابراین می‌توان انتظار داشت که تیمار با فراصوت، ضمن سرعت بخشیدن به فرآیند ترمیم التهاب با افزایش بیان عوامل رشدی از قبیل VEGF و IL-6 موجب تسریع و بهبود رگزایی بافت پیوندی و در نتیجه افزایش بقای فولیکول‌های تخمدان و حفظ پتانسیل باروری شود. با توجه به موارد ذکر شده در این مطالعه برای اولین بار به بررسی اثر امواج فراصوت در طی پیوند هتروتوپیک بافت تخمدان پرداخته شده است. هدف این مطالعه بررسی اثرات احتمالی فعالسازی رگزایی و بازسازی عروقی به دنبال فراصوت درمانی در تخمدان پیوندی موش می‌باشد.

روش بررسی

در این تحقیق از موش‌های ماده ۶ هفته‌ای، نژاد NMRI: Naval Medical Research Institute استفاده شد. این حیوانات از انیستیتو پاستور تهیه و در بخش علوم حیوانات آزمایشگاهی پژوهشگاه رویان، تحت دمای ۲۰ تا ۲۵ درجه سانتی‌گراد، ۱۲ ساعت روشنایی و ۱۲ ساعت تاریکی و با تغذیه مناسب نگهداری شدند. جهت حذف هیجان‌ناشی از حمل و نقل و تطبیق با محیط جدید، موش‌ها تا زمان شروع آزمایش، یک هفته در قفس‌ها نگهداری شدند. موش‌های ماده به طور تصادفی به ۳ گروه کنترل، آزمایشی و شم تقسیم شدند:

۱- گروه کنترل (پیوندی بدون تابش فراصوت/ تعداد= ۵ سر): تخمدان سمت چپ از بدن خارج و بلافاصله در عضله گلوئیتال پیوند زده شد. سپس از حیوان به مدت ۱۴ روز در شرایط یکسان با گروه‌های آزمایشی و شم، بدون تابش امواج فراصوت نگهداری گردید.

۲- گروه شم (پیوندی بدون تابش فراصوت، تحت تزریق داروی بیهوشی/ تعداد= ۵ سر): تخمدان سمت چپ از بدن خارج و بلافاصله در عضله گلوئیتال پیوند زده شد. سپس از حیوان به مدت ۱۴ روز در شرایط یکسان با گروه‌های

تولید عوامل انژیوژنیکی از جمله Bfgf، IL-8 و VEGF سبب القای رگزایی شده و نقشی حیاتی در ترمیم آسیب‌ها و جراحات‌ها ایفا می‌کند (۷،۱۲). بنابراین هر درمانی که توانایی آغاز و فعال‌سازی بیشتر رگزایی را در برداشته باشد به التیام کمک می‌کند.

برخی مطالعات تعیین کرده‌اند که سلول‌های متأثر شده از فراصوت، در پاسخ ایمنی درگیر هستند و به ویژه فراصوت درمانی نشان داده که می‌تواند در القاء تولید و افزایش عواملی که در ترمیم بافت نقش دارند نظیر: IL-6، IL-8، IL-2، اینترفرون گاما و سایتوکاین‌ها نقش مؤثری داشته باشد (۱۶-۱۳). همچنین تولید عوامل رشد (عامل رشد اندوتلیال عروقی VEGF و عامل رشد فیبروبلاستی FGF) و افزایش رگزایی که به دنبال افزایش این عوامل به وجود می‌آیند نیز از جمله موارد مثبتی است که ضمن فرآیندهای درمانی فراصوت در این مطالعات به آنها اشاره شده است (۲۱-۱۷). از طرف دیگر IL-6 و VEGF از عوامل مؤثر در رگزایی هستند که در فرآیند بلوغ فولیکول‌ها نیز دارای اهمیت می‌باشند، بدین صورت که عامل IL-6 با تأثیر خود بر روی بافت تخمدان پیوندی، میزان بیان mRNA VEGF را افزایش داده که در واقع به طور غیرمستقیم باعث افزایش میزان رگزایی در آن محل خواهد شد. در نتیجه با افزایش خورسانی به بافت به نوعی بر میزان رشد فولیکول‌های درون بافت تخمدان پیوندی تأثیر خواهد گذاشت (۱۷). IL-6 سایتوکاینی است که توسط سلول‌های مختلفی ترشح می‌شود و قدرت انجام چند کار را به طور همزمان داراست. از جمله این که باعث افزایش رشد و تمایز سلول‌ها خواهد شد. بنابراین IL-6 با اثر القای رگزایی خود و یا از طریق بالا بردن میزان رشد سلول‌های اندوتلیالی می‌تواند مؤثر واقع شود (۲۲،۲۳).

همچنین یافته‌های جدید نشان می‌دهند، IL-6 همانند VEGF در پاسخ به هیپوکسی افزایش می‌یابد. در واقع القای IL-6 توسط هیپوکسی ممکن است باعث افزایش بیان VEGF شده که در نهایت منجر به ایجاد رگ‌هایی جدید

فراصوت صورت گرفت، دوزی که علاوه بر دارا بودن ویژگی‌های تابشی مناسب که در جهت افزایش فعالیت متابولیکی، همچنین افزایش تولید و رهاسازی عوامل رشد bFGF و VEGF تحت تأثیر خصوصیات تابش موج از جمله Cavitation ناپایا و Microstreaming در بافت پیوندی به وجود می‌آید، از اثرات مضر فراصوت نیز که به دنبال افزایش دمای پایا و بیش از حد بافت صورت می‌گیرد به دور باشد. جهت این امر ترمومتری توسط ترموکوبل ویژه‌ای در بخش تحقیقات فیزیک پزشکی دانشگاه تهران صورت گرفت. در نهایت مشخصه تابشی: فرکانس ۳ مگا هرتز، شدت W/CM² ۰/۳ و مد پالس ۱:۴ برای مدت تابش روزانه ۵ دقیقه انتخاب شد چرا که علاوه بر داشتن دوز شدت مؤثر در بیشترین زمان ممکن، افزایش دمای معقول و کم خطری را بر طبق نظریه بین‌المللی ایمنی فراصوت به بافت تحمیل می‌کند (۲۴،۲۵). دستگاه مورد استفاده در این طرح از نمایندگی شرکت EMS انگلستان خریداری شده و دارای مشخصه THERASONIC 455 بود.

جهت انجام فراصوت درمانی، موش در سینی تشریح به روی شکم خوابانده شد و سطح بدن جانور که عاری از پوشش مو بود توسط الکل ۷۰ درصد شستشو داده شده و موضع مورد نظر که ۱/۳ انتهایی سمت چپ بدن موش و در واقع همان موضع پیوند بود، آغشته به ژل سونوگرافی گردید، سپس اپلیکاتور را به طوری که در تماس مستقیم با ژل و موضع پیوند باشد به صورت دورانی در محل مورد نظر و به مدت ۵ دقیقه با مشخصات تابشی مذکور مورد استفاده قرار گرفت.

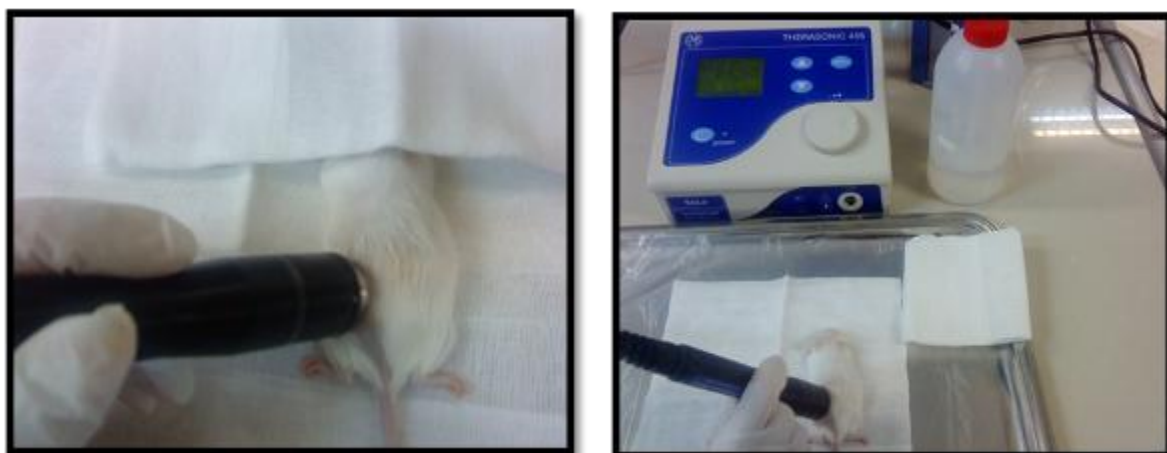
تخمندان‌های گروه‌های پیوندی و کنترل با استفاده از فیکساتیو بوین ثابت شد و سپس در دستگاه Tissue prosessor آبگیری و بعد در پارافین آغشته و قالب‌گیری شد. برش‌های سریال با ضخامت ۶ میکرون به روش هماتوکسیلین و ایوزین (H&E) رنگ آمیزی و با میکروسکوپ نوری مشاهده شد و از نظر کمی و کیفی، ساختار بافتی تخمدان‌ها مورد بررسی قرار گرفت.

آزمایشی و کنترل، بدون تابش امواج فراصوت و تنها تحت تزریق داروی بی‌هوشی در هر روز (جهت بررسی اثرات احتمالی فرآیند بی‌هوشی بر تخمدان پیوندی) نگهداری گردید.

۳- گروه آزمایشی (پیوندی با تابش فراصوت/ تعداد= ۵ سر): تخمدان سمت چپ از بدن خارج و بلافاصله در عضله گلوئیال پیوند زده شد. سپس از حیوان به مدت ۱۴ روز در شرایط یکسان با گروه‌های کنترل و شم، تحت تابش امواج فراصوت نگهداری گردید.

برای بیهوش کردن موش‌های بالغ (موش‌های شش هفته‌ای)، از ترکیب داروی بی‌هوشی کتامین (50 mg/ml; Rotexmedica GMBH, Trittau, Germany) و زایلازین (Alfasan, Woerden, Netherlands) (20 mg, 2%) استفاده شد. بدین منظور ۱/۲ میلی‌لیتر کتامین (ketamine) (۱۲۰ میلی‌گرم / میلی‌لیتر) و ۰/۸ میلی‌لیتر زایلازین (zylazine) (۳۲ میلی‌گرم / میلی‌لیتر) با سرم فیزیولوژی مخلوط و به حجم ۱۰ سی سی رسانده شد و محلول حاصل در یخچال به دور از نور نگهداری گردید. به ازای هر ۱۰ گرم وزن بدن موش، ۸۰ لانداز از محلول بیهوشی آماده شده به صورت درون صفاقی تزریق گردید. پس از بیهوشی، موش در سینی تشریح به روی شکم خوابانده شد. سپس موهای ناحیه گلوئیال و پهلو تراشیده شده و محل جراحی با الکل ۷۰ درصد شستشو گردید. جهت دستیابی به تخمدان، در یک سوم تحتانی ناحیه پشت در سمت چپ ستون فقرات، برش کوچکی در پوست و صفاق ایجاد و تخمدان نمایان گردید. پس از جدا کردن تخمدان از بورسای آن و لوله رحمی، بلافاصله به داخل عضله گلوئیال سمت چپ پیوند زده شد. صفاق و پوست با نخ جراحی غیرجذبی ۵-۰ (Ethicon, W8710-Scotland) بخیه و لبه برش‌ها در بافت عضلانی دوخته و محل جراحی با بتادین شستشو داده شد.

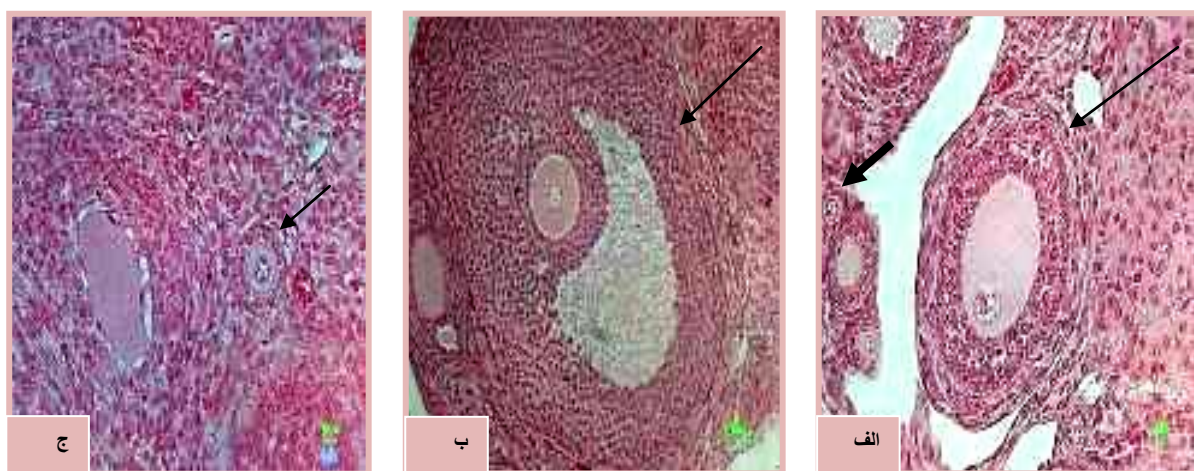
انتخاب شدت و زمان مناسب موج فراصوت برای انجام آزمایش با هدف رسیدن به شدت و زمان مناسب تابش امواج



شکل ۱: نحوه قرار گیری صحیح اپلیکاتور روی ناحیه تخمدان پیوندی جهت تابش موج

تخمک با بیشتر از یک لایه سلول مکعبی ساده بدون حفره آنتروم. (د) فولیکول‌های آنترال (AFs: Antral Follicles): حاوی تخمک با بیشتر از یک لایه سلول مکعبی ساده با حفره‌ای درون سلول‌های گرانولوزا به نام آنتروم. برای اجتناب از شمارش مجدد همان فولیکول و برای اطمینان از اینکه برش مورد شمارش بزرگترین برش عرضی آن فولیکول باشد، شمارش فولیکول‌ها در برشی انجام پذیرفت که هستک‌ها در درون هسته تخمک حباب زاینده (Germinal Vesicle; GV) مشخص بودند. فولیکول‌های بدوی زمانی شمارش شدند که غشای هسته تخمک کاملاً مشخص بود (۲۶).

جهت بررسی تعداد فولیکول‌ها در مراحل مختلف تکوین، برش‌های تهیه شده از هر تخمدان به صورت سریال تهیه شد. در سری اول لام‌هایی که با H&E رنگ‌آمیزی شده بودند از هر ۶ برش یک برش بررسی و فولیکول‌های آنها شمارش گردید. فولیکول‌های شمارش شده در ۴ گروه طبقه‌بندی شدند: الف) فولیکول‌های بدوی (POFs: Primordial Follicles) حاوی یک تخمک که با یک لایه سلول سنگفرشی ساده احاطه شده است. ب) فولیکول‌های اولیه (PFs: Primary Follicles): شامل یک تخمک که با یک لایه سلول مکعبی ساده احاطه شده‌اند. ج) فولیکول‌های پراآنترال (PAFs: Preantral Follicles): حاوی



شکل ۲: تصاویر میکروسکوپی از برش‌های ۶ میکرونی بافت تخمدان تحت رنگ آمیزی هماتوکسیلین-ایوزین در گروه‌های مختلف آزمایش
الف) پیکان کوچک: فولیکول بدوی، پیکان بزرگ، فولیکول پره آنترال، ب) پیکان: فولیکول آنترال، ج) پیکان: فولیکول اولیه

۳۷ درجه قرار گیرد. مجدداً ۲ مرحله شستشو هر بار به مدت ۷ دقیقه صورت گرفت و نهایتاً برای رنگ آمیزی هسته از محلول DAPI به مدت ۱ دقیقه استفاده شد و پس از مونت کردن لامها جهت مشاهده و بررسی میکروسکوپ فلورسنت آماده گردیدند. جهت بررسی اثر اولتراسوند بر مورفومتری فولیکولهای تخمدانی از عدسی چشمی گراتیکول استفاده گردید و اندازه گیری قطر تخمکها در مراحل تکوینی مختلف و در تمامی گروههای آزمایشی و کنترل به صورت تصادفی در ۵ مقطع صورت گرفت.

دادههای جمع آوری شده با استفاده از نرم افزار SPSS تجزیه و تحلیل شدند. برای مقایسه میانگین تعداد فولیکولها با گروه کنترل از آنالیز واریانس یک طرفه (ANOVA) استفاده گردید. برای بررسی پراکندگی طبیعی گروهها از تست Kolmogorov-smirnov استفاده شد. با استفاده از LSD: Least Significant Differences Fisher's مقایسه بین میانگینها به صورت دو به دو انجام گرفت. سطح معنی دار کمتر از ۰/۰۵ در نظر گرفته شد.

نتایج

در هر دو گروه کنترل و آزمایشی تخمدان پیوندی بافت عضلانی اطراف آن به خوبی قابل تشخیص بود و در گروه آزمایشی که مورد تابش امواج فراصوت به مدت ۱۴ روز قرار گرفته بود، عروق خونی بیشتر و ضخیمتری نسبت به سایر نواحی بافت عضلانی در محدوده گرافت تخمدانی دیده شد. همچنین بافت پیوندی با استحکام زیادی به بافت عضلانی اطراف متصل شده و در هر دو گروه کنترل و آزمایشی، از نظر اندازه، تقریباً هم اندازه تخمدان طرف مقابل (Opposite) بود. ظاهر تخمدانهای طرف مقابل دارای برجستگیهای فولیکولی بیشتری نسبت به هر دو گروه دیگر بود. از نظر بافت شناسی نیز تخمدانهای پیوندی در نواحی مرکزی، دارای تراکم عروق خونی بیشتر بوده، همچنین میزان فولیکولهای بدوی در نواحی سطحی بیشتر از نواحی عمقی بود. قسمت عمده نواحی مرکزی را در این گروه اجسام زرد تشکیل می دادند. تمامی تخمدانهای گروه کنترل و آزمایشی دارای فولیکولهای بدوی،

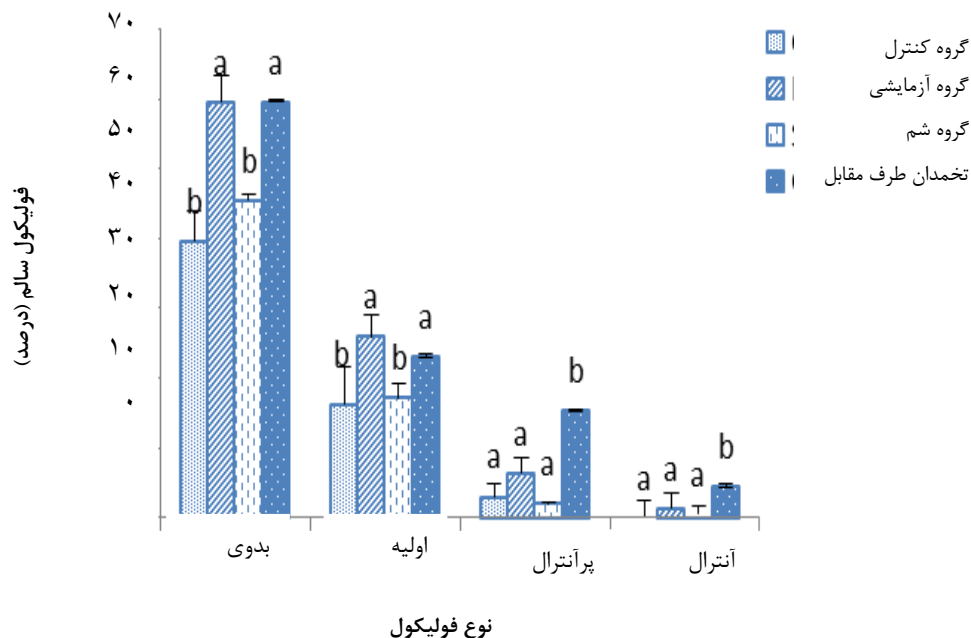
به منظور ارزیابی میزان رگزایی و رگزایی جدید صورت گرفته در موضع تخمدان پیوندی از رنگ آمیزی ایمنوهیستوشیمی برای مشاهده بیان مارکر CD31 بر روی سطح سلولهای خون ساز و عروق خونی استفاده شد. CD31 یک گلیکوپروتئین عرضی غشایی به وزن ۱۳۰ Kda از خانواده بزرگ ایمنوگلوبولینها است که واسطه اتصالات مولکولی سلولهای اندوتلیال در شکل گیری عروق جدید می باشد. این آنتی بادی همچنین با عنوان (PECAM-1: Platelet Endothelial Cell Adhesion Molecul) شناخته می شود (۲۷). از میان برشهای بافتی که برای مطالعه هیستولوژی تهیه شده بود جهت مطالعه ایمنوهیستوشیمی نیز لامهایی از تمامی گروهها انتخاب شد. در ابتدا جهت پارفین زدایی از مقاطع بافتی، لامها ۲ مرتبه، هر بار ۱۰ دقیقه در محلول زایلول قرار گرفتند. سپس مراحل آب دهی نمونهها در الکل با درجات نزولی ۱۰۰-۹۰-۷۰-۵۰ درصد و آب مقطر، هر کدام به مدت ۳ دقیقه صورت گرفت. جهت دسترس پذیر کردن آنتی ژنهای ماسکه شده از محلول بازیابی کننده آنتی ژنی ابتدا به مدت ۲۰ دقیقه در دمای ۳۷ درجه سانتی گراد و سپس ۱۰ دقیقه در دمای اتاق قرار داده شدند. سپس شستشوی نمونهها دو مرتبه و هر بار ۱۰ دقیقه با محلول PBS-Tween ۰/۰۵٪ انجام شده و بعد از آن نمونهها به مدت ۱۰ دقیقه در محلول TritonX100 ۰/۰۵٪ جهت نفوذ پذیری غشا قرار گرفتند. جهت حذف آنتی ژنهای مشترک دو گونه از سرم بزی به عنوان بافر بلوکه کننده به مدت یک ساعت در دمای ۳۷ درجه سانتی گراد قرار داده شد و بعد از طی زمان مذکور مجدداً دو مرتبه، هر بار ۵ دقیقه شستشو با محلول PBS-Tween صورت گرفت. رقیق سازی آنتی بادی اولیه- (Abcam, ab56299, USA) با PBS به نسبت ۱:۵۰۰ صورت گرفته و سپس بر روی نمونهها به مدت ۲ ساعت در دمای ۳۷ درجه سانتی گراد قرار داده شد. بعد از طی این زمان ۳ مرتبه شستشو با PBS-Tween هر بار به مدت ۱۵ دقیقه صورت گرفت و بلافاصله آنتی بادی ثانویه (Abcam, ab6843-USA) که با استفاده از PBS به نسبت ۱:۱۰۰۰ رقیق شده بود در تاریکی به نمونهها اضافه شد تا به مدت یک ساعت در دمای

تخمندان‌های پیوندی نسبت به تخمدان‌های OPP که استرس پیوند را تحمل نکرده‌اند، تفاوت قابل توجهی در ارتباط با حفظ ذخایر فولیکولی آنترال در پیوندهای تحت تیمار امواج فراصوت نسبت به گروه کنترل مشاهده شد که این خود بیانگر مناسب‌تر بودن شرایط کلی بافت پیوندی می‌باشد (گروه کنترل و شم: ۰٪، گروه آزمایشی: ۱/۳۱٪ و گروه تخمدان مقابل ۴/۵٪). از طرف دیگر مقایسه میانگین درصد جمعیت فولیکول‌های مرده در گروه‌های مختلف نیز همان طور که در نمودار ۲ مشاهده می‌شود بیانگر تفاوت درصد فولیکول‌های آترتیک و دژنره در گروه تجربی نسبت به گروه کنترل بود و این کاهش به ویژه در مورد فولیکول‌های اولیه در سطح معنی‌داری می‌باشد ($p < 0.05$) (گروه کنترل: ۱۸/۵۶٪ و گروه آزمایشی: ۴/۷۲٪). در ارتباط با مقایسه گروه تجربی و شم نیز که به منظور لحاظ استرس‌های ناشی از تزریق هر روزه داروی بی‌هوشی در نظر گرفته شده بود تفاوت معنی‌داری وجود نداشته و این مطالعه بدون اثرات جانبی عوامل دیگر مورد ارزیابی قرار گرفت.

اولیه، پراآنترال و آنترال بودند و در تمامی آنها حداقل یک فولیکول در مرحله پری اوولیتوری مشاهده شد. عروق خونی مشاهده شده در این تخمدان‌ها عملکردی بوده و همگی دارای گلبول‌های قرمز بودند.

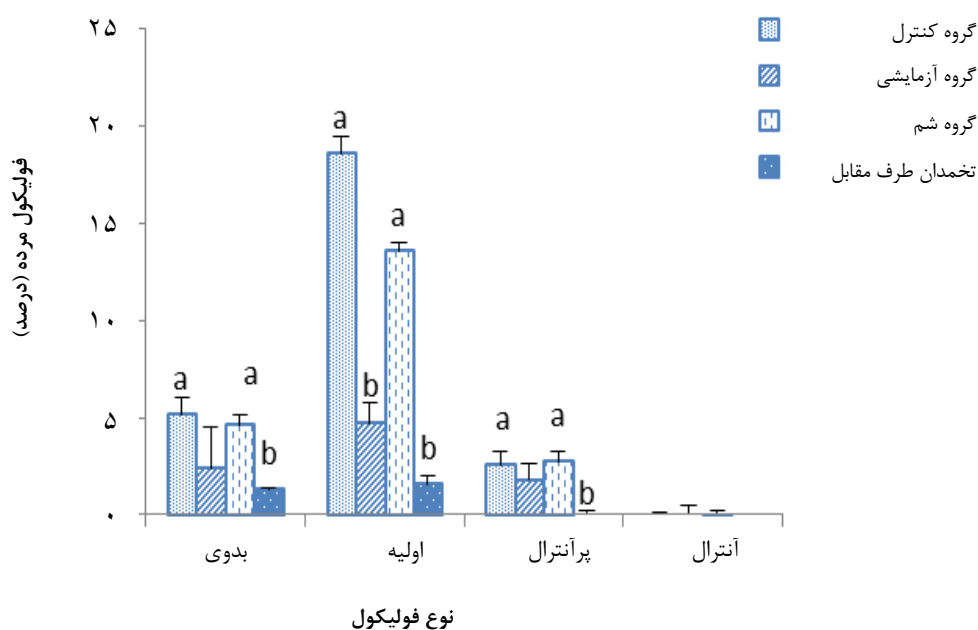تعداد تمام انواع فولیکول‌ها در گروه کنترل (بدون تیمار امواج فراصوت) در مقایسه با گروه آزمایشی تحت تیمار کمتر بوده و در ارتباط با فولیکول‌های بدوی (گروه کنترل: ۳۹/۶۲٪ و گروه آزمایشی: ۵۹/۶۰٪) و اولیه (گروه کنترل: ۱۶/۱۶٪ و گروه آزمایشی: ۲۹/۹۵٪) این اختلاف معنی‌دار بود ($p < 0.05$). در ارتباط با فولیکول‌های پراآنترال اگر چه در گروه تجربی شاهد تعداد فولیکول‌های بیشتری بودیم اما این تفاوت معنی‌دار نبود (گروه کنترل: ۳/۰۲٪ و گروه آزمایشی: ۶/۳٪). تعداد فولیکول‌های بدوی، اولیه، پراآنترال و آنترال به ترتیب بیشترین میزان فولیکول‌ها را در بافت پیوندی تشکیل می‌دادند.

اگر چه تعداد فولیکول‌های آنترال کمترین تعداد را داشت اما شایان توجه است، همان طور که در نمودار ۱ مشاهده می‌شود با وجود کاهش چشمگیر این فولیکول‌ها در



نمودار ۱: مقایسه میانگین درصد فولیکول‌های سالم ۱۴ روز بعد از پیوند در گروه‌های کنترل و آزمایشی

- حروف نامشابه به اختلاف معنی‌داری در هر گروه اشاره می‌کند



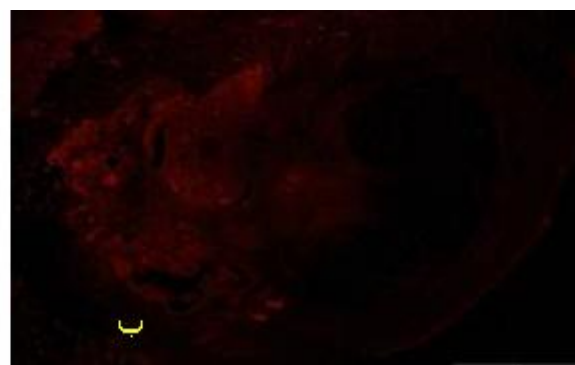
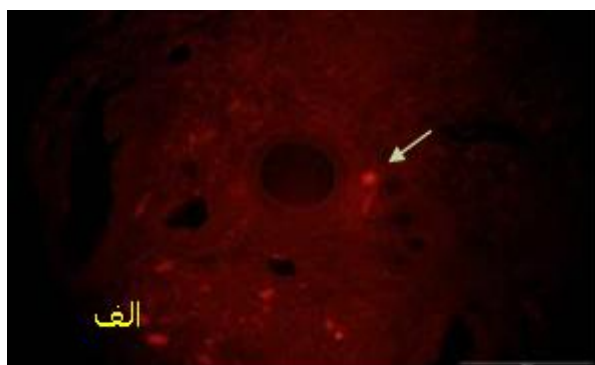
نمودار ۲: مقایسه میانگین درصد فولیکول‌های مرده ۱۴ روز بعد از پیوند در گروه‌های کنترل و آزمایشی

- حروف نامشابه به اختلاف معنی‌داری در هر گروه اشاره می‌کند

ایمونوهیستوشیمی گذاشته شد و آنچه که حاصل این مشاهدات بود به صورت کیفی، بدین نحو گزارش گردید: در تخمدان‌های پیوندی گروه کنترل که تحت تیمار فراصوت قرار نگرفته بودند، میزان بیان این مارکر نسبتاً پایین بود. اما در میان گروه‌هایی که تحت تأثیر امواج فراصوت با شدت‌های پایین تیمار شده بودند، مارکر CD31 بیان شده و نسبت به گروه کنترل بدون تیمار میزان بیان بالاتری را نشان می‌داد که این موضوع همانطور که در تصاویر ۳ و ۴ مشاهده می‌شود به وضوح قابل بیان است.

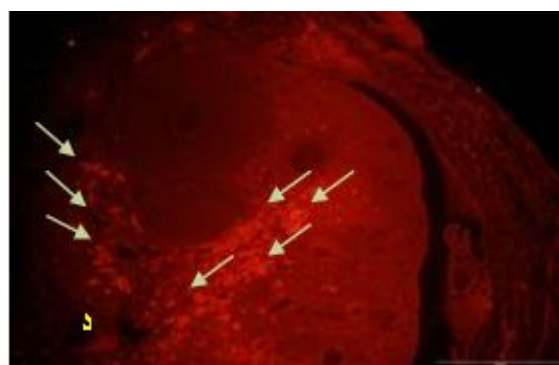
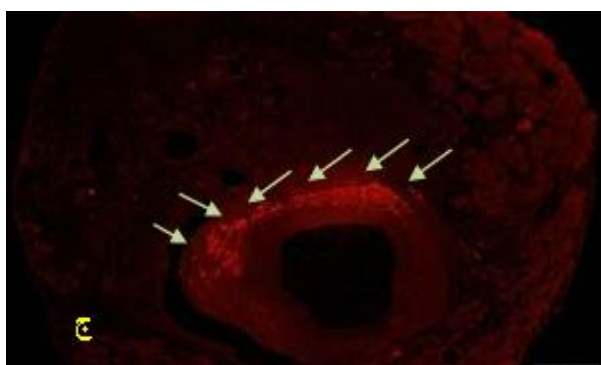
اندازه‌گیری قطر تخمک‌ها در مراحل تکوینی مختلف و در تمامی گروه‌های آزمایشی و کنترل صورت گرفت. هیچ اختلاف معنی‌داری در ارتباط با اندازه تخمک‌ها در هر مرحله تکوینی در گروه‌های مختلف دیده نشد.

بخش مطالعات ایمونوهیستوشیمی برای مشاهده بیان مارکر CD31 بر روی سطح سلول‌های خون ساز انجام شد. از میان برش‌های بافتی که برای مطالعات هیستولوژی تهیه شده بود برای مطالعات ایمونوهیستوشیمی نیز مورد استفاده قرار گرفت. برای تمامی گروه‌های آزمایشی و گروه‌های کنترل آزمایش



شکل ۳: تصاویر میکروسکوپی از مقطع تخمدان پیوندی در گروه کنترل بدون تیمار فراصوت

- رنگ آمیزی ایمونوهیستوشیمی CD31



شکل ۴: تصاویر میکروسکوپی از مقطع تخمدان در گروه آزمایشی تیمار شده با فراصوت ۱۴ روز پس از پیوند. رنگ آمیزی ایمنوهیستوشیمی CD31

بحث

پیوند بافت تخمدان، راهی است جهت حفظ باروری تعداد بسیار زیادی از بیماران مبتلا به سرطان که تحت روش‌های درمانی دچار نقص در فعالیت تولید مثلی و اندوکرینی می‌شوند. یکی از مهمترین نکات در موفقیت آمیز بودن پیوند بافت تخمدان، برقراری سریع ارتباط عروقی است که این امر برای زنده ماندن فولیکول‌ها امری ضروری و حیاتی می‌باشد. قابل ذکر است که قبل از رگ‌زایی مجدد، بافت پیوند زده شده در معرض آسیب‌های ناشی از ایسکمی قرار گرفته که این مسئله دلیل اصلی تخریب بافت پس از پیوند است. این آسیب اولیه و سریع، تقریباً ۳۰ تا ۷۰ درصد فولیکول‌های پریموردیال را از بین می‌برد (۲۸،۲۹،۲۱). بنابراین در مطالعات مختلف بر افزایش میزان و سرعت رگ‌زایی بافت پس از پیوند تأکید می‌شود. لذا راهکارهای مختلفی برای کاهش مدت زمان ایسکمی و افزایش آناستوموزهای عروقی بین بافت پیوندی و سایت پیوند ارایه شده است. در سال‌های اخیر دیده شده که امواج فراصوت می‌توانند بر میزان رگ‌زایی و بازسازی عروق مؤثر باشد (۳۰،۳۱). اولتراسوند بیشتر از ۴۰ سال است که در تحریک ترمیم بافتی استفاده می‌شود (۳۱).

Park و همکاران گزارش نمودند که تیمار با شدت‌های پایین فراصوت جهت بهبود و توسعه توده‌های بافتی که به عنوان گرفت در پیوندها منتقل می‌شوند، می‌تواند بسیار مفید باشد. زیرا بلافاصله بعد از پیوند، تأمین خون‌رسانی بافت پیوند شده، زیر حد مورد نیاز می‌باشد. آنها نشان دادند که شدت‌های پایین

فراصوت به طور معنی‌داری موجب افزایش تکثیر سلولی، فعالیت متابولیکی و بیان تروپومیوزین‌ها می‌شود. بافت چربی تیمار شده با شدت‌های پایین فراصوت نیز تفاوت معنی‌داری را در افزایش فعالیت متابولیکی گرفت نشان داد که این خود حاکی از موفقیت در انجام پیوند می‌باشد (۳۲).

در مطالعه‌ای که تأثیرات شدت‌های پایین فراصوت در بهبود پیوند تاندون استخوان مورد بررسی قرار گرفت نیز کاربرد شدت‌های پایین فراصوت را در بهبود شرایط پیوند به واسطه افزایش رگ‌زایی و بیان ژن‌های واسطه در فرآیند ترمیم بسیار مفید و کاربردی قلمداد کردند (۳۱،۳۰).

یکی از انگیزه‌های دیگر استفاده از فراصوت در مطالعه حاضر، توجه به اثرات گرمایی فراصوت و نقشی است که می‌تواند در تسریع ترمیم بافت و کوتاهی فاز التهاب داشته باشد. در واقع فراصوت با تأثیری که بر وقایع مذکور دارد ضمن کاهش فاز التهابی ایجاد شده به دنبال انجام جراحی، با فعال کردن و افزایش بیان عوامل درگیر در این فرآیندها به طور غیرمستقیم موجب افزایش انواع عوامل رشدی می‌شود که خود مستقیماً و یا غیرمستقیم با رگ‌زایی که نیاز اصلی بافت پیوندی است در ارتباط هستند (۳۰).

از جمله موارد مثبتی که ضمن فرآیندهای درمانی فراصوت در مطالعات به آنها اشاره شده است و در ترمیم بافت نقش دارند عبارتند از: تولید عوامل رشد (VEGF، FGF) و به دنبال آن

شده با شدت‌های پایین امواج فراصوت بود.

همچنین نتایج این تحقیق نشان داد که با تأثیر فراصوت در گروه‌های پیوندی ضمن افزایش میانگین درصد فولیکول‌های بدوی و اولیه در مقایسه با گروه کنترل، افزایش چشمگیری در تعداد و بقای فولیکول‌های آنترال و پره آنترال سالم، همچنین تعداد نسبتاً زیاد اجسام زرد در بافت تخمدانی وجود دارد. تعداد قابل ملاحظه‌ای از فولیکول‌های بدوی و اولیه حاکی از حفظ بسیار مناسب ذخیره فولیکولی بافت تخمدان پیوندی است و از طرفی مشاهده تعداد نسبتاً زیاد فولیکول‌های آنترال و پره آنترال سالم نشان‌دهنده برقراری سریع آناستوموز عروقی است و این خود، بیانگر این مطلب می‌باشد که بافت پیوندی شرایط پایدار و مناسبی را دارا بوده است، زیرا رشد و تکامل فولیکولی در آن به خوبی صورت گرفته و تعداد فولیکول‌های آنترال نسبت به گروه کنترل تفاوت چشمگیری داشت. از طرفی نکته شایان ذکر، مشاهده اجسام زرد در بخش قابل توجهی از بافت تخمدان پیوندی بود، مشاهده سلول‌های زرده‌ای سالم و بزرگ شادنی بر پویایی و عملکرد این بافت است.

اگر چه تمامی این مشاهدات عملکرد مفید و مؤثر تابش امواج فراصوت را در کاهش طول دوره ایسکمی و تسریع رگزایی بافت تخمدان پیوندی جهت حفظ ذخیره فولیکولی آن نشان می‌دهد، اما این اولین مطالعه در حوزه استفاده از القای رگزایی در پیوند بافت تخمدان بوده و مسلماً به مطالعات بیشتری جهت کاربرد کلینیکی نیاز دارد. از جمله اینکه در ادامه، دایسکت تخمدان، بلوغ آزمایشگاهی (IVM) و لقاح آزمایشگاهی تخمک‌های حاصله (IVF)، انتقال جنین‌های حاصله از تخمدان‌های پیوندی و رسیدن به تولد زنده، بررسی تأثیر امواج فراصوت بر تغییرات اپی ژنتیکی احتمالی در تخمدان پیوند شده و غیرپیوندی، همچنین مطالعه فراساختار تخمک‌های حاصل از تخمدان پیوندی پیشنهاد می‌گردد.

افزایش رگزایی، همچنین افزایش عوامل: IL-2, IL-1, IL-8, IL-6 اینترفرون گاما، سایتوکاین‌ها، تکثیر T سل‌ها (۲۱،۲۸،۳۳-۱۷).
ماکروفاژها نیز همچنین نقش حساسی را در تولید عوامل انژیوژنیک بازی می‌کنند و همچنین سبب تکثیر سلول‌های اندوتلیال در محیط *In vitro* می‌شوند. در مطالعه‌ای که Young و همکارش بر روی پاسخ ماکروفاژی به اولتراسوند درمانی انجام دادند ماکروفاژها را به عنوان منبعی غنی از عوامل رشد که میانجی ترمیم آسیب‌های بافتی می‌باشند، معرفی نمودند که تحت تأثیر فراصوت با شدت بیشتری بیان می‌شوند (۳۴).
از طرف دیگر در مطالعات پیوند بافت تخمدان دیده شده که ایجاد آسیب مکانیکی (جراحت) در بستر مکان پیوند به عنوان عامل ایجاد القا رگزایی استفاده می‌گردد (۱۹،۲۸،۳۵) که این نکته نیز با توجه به مطالب مذکور شادنی است بر ارتباط نزدیک و مستقیم ترمیم آسیب و تولید عوامل رگزایی و پیش‌بینی استفاده از فراصوت. بنابراین اعمال فراصوت موجب تسریع رگزایی بوده و از طریق افزایش عوامل رشد سبب ساخته شدن رگ‌های جدید خواهد شد. حضور این عوامل و نقش آن در فرآیند رگزایی به کمک مارکر CD31 توسط روش ایمونوهیستوشیمی قابل اندازه‌گیری می‌باشد (۳۶).

CD31 یک گلیکوپروتئین عرضی غشایی به وزن ۱۳۰ Kda از خانواده بزرگ ایمنوگلوبولین‌ها است که واسطه اتصالات مولکولی سلول‌های اندوتلیال در شکل‌گیری عروق جدید می‌باشد. این آنتی‌بادی همچنین با عنوان (PECAM-1: Platelet Endothelial Cell Adhesion Molecul) شناخته می‌شود (۲۷). در این مطالعه نیز از تست ایمونوهیستوشیمی anti CD31 استفاده شد تا در وهله اول اثبات رگزایی صورت گیرد و در وهله دوم مقدار رگزایی ارزیابی شود، بنابراین نمونه‌هایی از تمامی گروه‌های آزمایشی و کنترل مورد ارزیابی قرار گرفت. بیشترین و بهترین میزان رگزایی در اطراف بافت تخمدان مربوط به گروه تخمدان‌های پیوندی تیمار

References:

- 1- Kagawa N, Kuwayama M, Nakata K, Vajta G, Silber S, Manob N, et al. *Production of the first offspring from oocytes derived from fresh and cryopreserved pre-antral follicles of adult mice*. *Reprod Biomed Online* 2007; 14(6): 693-9
- 2- Liu J, Van der Elst J, Van den Broecke R, Dhont M. *Live offspring by in vitro fertilization of oocytes from cryopreserved primordial mouse follicles after sequential in vivo transplantation and in vitro maturation*. *Biol Reprod* 2001; 64(1): 171-8.
- 3- Baird DT, Webb R, Campbell B, Harkness L, Gosden RG. *Long-term ovarian function in sheep after ovariectomy and transplantation of autografts stored at -196 C*. *Endocrinol* 1999; 140(1): 462-71.
- 4- Nisolle M, Casanas-Roux F, Qu J, Motta P, Dommez J. *Histologic and ultrastructural evaluation of fresh and frozen-thawed human ovarian xenografts in nude mice*. *Fertil Steril* 2000; 74(1): 122-9.
- 5- Aubard Y, Piver P, Cogni Y, Fermeaux V, Poulin N, Driancourt MA. *Orthotopic and heterotopic autografts of frozen-thawed ovarian cortex in sheep*. *Hum Reprod* 1999; 14(8): 2149-54.
- 6- Young SR, Dyson M. *The effect of therapeutic ultrasound on angiogenesis*. *Ultrasound Med Biol* 1990; 16(3): 261-9.
- 7- Doan N, Reher P, Meghji S, Harris M. *In vitro effects of therapeutic ultrasound on cell proliferation, protein synthesis, and cytokine production by human fibroblasts, osteoblasts, and monocytes*. *J Oral Maxillofac Surg* 1999; 57(4): 409-19. discussion 420.
- 8- Hockel M, Schlenger K, Doctrow S, Kissel T, Vaupel P. *Therapeutic angiogenesis*. *Arch Surg* 1993; 128(4): 423-9.
- 9- Harris M. *The conservative management of osteoradionecrosis of the mandible with ultrasound therapy*. *Br J Oral Maxillofac Surg* 1992; 30(5): 313-8.
- 10- Folkman J, Klagsbrun M, Sasse J, Wadzinski M, Ingber D, Vlodarsky J. *A heparin-binding angiogenic protein basic fibroblast growth factor is stored within basement membrane*. *Am J Pathol* 1998; 130(2): 393-400.
- 11- Yang KH, Parvizi J, Wang SJ, Lewallen DG, Kinnick RR, Greenleaf JF, et al. *Exposure to low-intensity ultrasound increases aggrecan gene expression in a rat femur fracture model*. *J Orthop Res* 1996; 14(5): 802-9.
- 12- Hunt TK, Dunphy JE. *Fundamentals of wound management*. New York: Appleton-Century-Crofts; 1979.
- 13- Watson T. *The role of electrotherapy in contemporary physiotherapy practice*. *Man Ther* 2000; 5(3): 132-41.
- 14- Unger EC, McCreery TP, Sweitzer RH. *Ultrasound enhances gene expression of liposomal transfection*. *Invest Radiol* 1997; 32(12): 723-7.
- 15- Lorena D, Uchio K, Costa AM, Desmoulière A. *Normal scarring: importance of myofibroblasts*. *Wound Repair Regen* 2002; 10(2): 86-92.
- 16- Leung MC, Ng GY, Yip KK. *Effect of ultrasound on acute inflammation of transected medial collateral*

- ligaments*. Arch Phys Med Rehabil 2004; 85(6): 963-6.
- 17- Nugent D, Newton H, Gallivan L, Gosden RG. *Protective effect of vitamin E on ischaemia-reperfusion injury in ovarian grafts*. J Reprod Fertil 1998; 114(2): 341-6.
- 18- Oktay K, Buyuk E, Rosenwaks Z, Rucinski J. *A technique for transplantation of ovarian cortical strips to the forearm*. Fertil Steril 2003; 80(1): 193-8.
- 19- Israely T, Nevo N, Harmelin A, Neeman M, Tsafirri A. *Reducing ischaemic damage in rodent ovarian xenografts transplanted into granulation tissue*. Hum Reprod 2006; 21(6): 1368-79.
- 20- Dissen GA, Lara HE, Fahrenbach WH, Costa ME, Ojeda SR. *Immature rat ovaries become revascularized rapidly after autotransplantation and show a gonadotropin-dependent increase in angiogenic factor gene expression*. Endocrinol 1994; 134(3): 1146-54.
- 21- Demeestere I, Simon P, Emiliani S, Delbaere A, Englert Y. *Orthotopic and heterotopic ovarian tissue transplantation*. Hum Reprod Update 2009; 15(6): 649-65.
- 22- Kut C, Mac Gabhann F, Popel AS. *Where is VEGF in the body? A meta-analysis of VEGF distribution in cancer*. Br J Cancer 2007; 97(7): 978-85.
- 23- Kohno S, Kaku M, Tsutsui K, Motokawa M, Ohtani J, Tenjo K, Tohma Y, et al. *Expression of vascular endothelial growth factor and the effects on bone remodeling during experimental tooth movement*. J Dent Res, 2003; 82(3): 177-82.
- 24- Testart J, Thebaoult A, Souderes E, Frydman R. *Premature ovulation after ovarian sonography*. Br J Obstet Gynecol 1982; 89(9): 694-700.
- 25- Nasiri N, Vosough- Taghidizaj A, Ahmadi F, Gourabi H, Hamrahi D, Eftekhari- Yazdi P. *Effect of ultrasound on parthenogenic activation of mouse oocyte*. Yakhte Med J 2010; 12(2): 165-72.
- 26- Liu J, Van der Elst J, Van den Broecke R, Dhont M. *Early massive follicle loss and apoptosis in heterotopically grafted newborn mouse ovaries*. Hum Reprod 2002; 17(3): 605-11.
- 27- Pisacane AM, Picciotto F, Risio M. *CD31 and CD34 expression as immunohistochemical markers of endothelial transdifferentiation in human cutaneous melanoma*. Cell Oncol 2007; 29(1): 59-66.
- 28- Donnez J, Martinez-Madrid B, Jadoul P, Van Langendonck A, Demylle D, Dolmans MM. *Ovarian tissue cryopreservation and transplantation: a review*. Hum Reprod Update 2006; 12(5): 519-35.
- 29- Gosden RG. *Ovary and uterus transplantation*. Reproduction 2008; 136(6): 671-80.
- 30- Lu H, Qin L, Cheung W, Lee K, Wong W, Leung K. *Low-intensity pulsed ultrasound accelerated bone-tendon junction healing through regulation of vascular endothelial growth factor expression and cartilage formation*. Ultrasound Med Biol 2008; 34(8): 1248-60.

- 31- Fu SC, Shum WT, Hung LK, Wong MW, Qin L, Chan KM, et al. *Low-intensity pulsed ultrasound on tendon healing: a study of the effect of treatment duration and treatment initiation*. Am J Sports Med 2008; 36(9): 1742-9.
- 32- Park H, Yip MC, Chertok B, Kost J, Langer R, et al. *Indirect low-intensity ultrasonic stimulation for tissue engineering*. J Tissue Eng 2010; 2010: p. 973530.
- 33- Breier G. *Angiogenesis in embryonic development--a review*. Placenta 2000; 21 Suppl A. S11-5.
- 34- Young SR, Dyson M. *Macrophage responsiveness to therapeutic ultrasound*. Ultrasound Med Biol 1990; 16(8): 809-16.
- 35- Demeestere I, Simon P, Buxant F, Robin V, Fernandez SA, Centner J, et al. *Ovarian function and spontaneous pregnancy after combined heterotopic and orthotopic cryopreserved ovarian tissue transplantation in a patient previously treated with bone marrow transplantation: case report*. Hum Reprod 2006; 21(8): 2010-4.
- 36- Soleimani R, Van der Elst J, Heytens E, Van den Broecke R, Gerris J, Dhont M. *Back muscle as a promising site for ovarian tissue transplantation, an animal model*. Human Reproduction 2008; 23(3): 619-26.

Therapeutic Ultrasound Examination of Follicular Reserve, and Ovarian Tissue Angiogenesis in Mice, 14 Days after Heterotopic Transplantation

Abtahi N(MSc)¹, Imani H(PhD)^{*2}, Vosogh A(PhD)³, Shahrodi AH(PhD)⁴, Fathi R(PhD)⁵

^{1,2,4,5}*Department of Embryology, Research Center of Reproductive Biomedicine, Royan Institute, Tehran, Iran*

³*Department of Reproductive Imaging, Research Center of Reproductive Biomedicine, Royan Institute, Tehran, Iran*

Received: 29 Oct 2013

Accepted: 6 Mar 2014

Abstract

Introduction: One of the challenges facing ovarian transplantation is overcoming the ischemia/ reperfusion injury. When blood supply to the implanted tissue is suboptimal (immediate post implant period), ultrasound therapy has been shown to increase mass transport. The aim of this study was to investigate the effect of ultrasound on heterotopic transplantation of mouse ovarian tissue.

Methods: Adult female NMRI mice were selected and divided into the control, sham and experimental groups. In the experimental group, left ovarian tissue, after auto transplantation into the back muscle, underwent ultrasound exposure with intensity of 0.3 w/cm², frequency of 3MHz & pulse mode of 1:4, for five minutes daily. The transplanted ovaries were removed and immediately fixed for histological study. Furthermore, rate of angiogenesis was assessed by immunohistochemistry Cd31 test.

Results: The study results showed that the CD31 angiogenic factor was expressed more in the irradiated animals than in control group animals and ultrasound-therapy resulted in better follicular preservation.

Conclusion: The ultrasound therapy can improve preservation of ovarian follicle. This is probably due to acceleration of angiogenesis and increase in production of growth factors by low intensity pulse ultrasound.

Keywords: Angiogenesis; Low Intensity Pulse Ultrasound (LIPUS); Mouse; Ovarian Transplantation.

This paper should be cited as:

Abtahi N, Imani H, Vosogh A, Shahrodi AH, Fathi R. *Therapeutic ultrasound examination of follicular reserve, and ovarian tissue angiogenesis in mice, 14 days after heterotopic transplantation*. J Shahid Sadoughi Univ Med Sci 2014; 22(2): 1101-14.

****Corresponding author: Tel: +98 21 23562741, Email: eimanih@royaninstitute.org***