



گزارش یک مورد کیست کلدوک در حاملگی

شعبانعلی علیزاده^۱، خدیجه احراری^۲، محمدرضا علیزاده^{۳*}

۱- استادیار گروه جراحی عمومی، دانشگاه علوم پزشکی و خدمات بهداشتی درمانی اراک، اراک، ایران

۲- مربی کارشناسی ارشد گروه مامایی، دانشگاه آزاد اسلامی، واحد اراک، اراک، ایران

۳- دانشجوی پزشکی، دانشکده پزشکی دانشگاه علوم پزشکی و خدمات بهداشتی درمانی شهید بهشتی، تهران، ایران

تاریخ پذیرش: ۱۳۹۳/۳/۱

تاریخ دریافت: ۱۳۹۲/۵/۳

چکیده

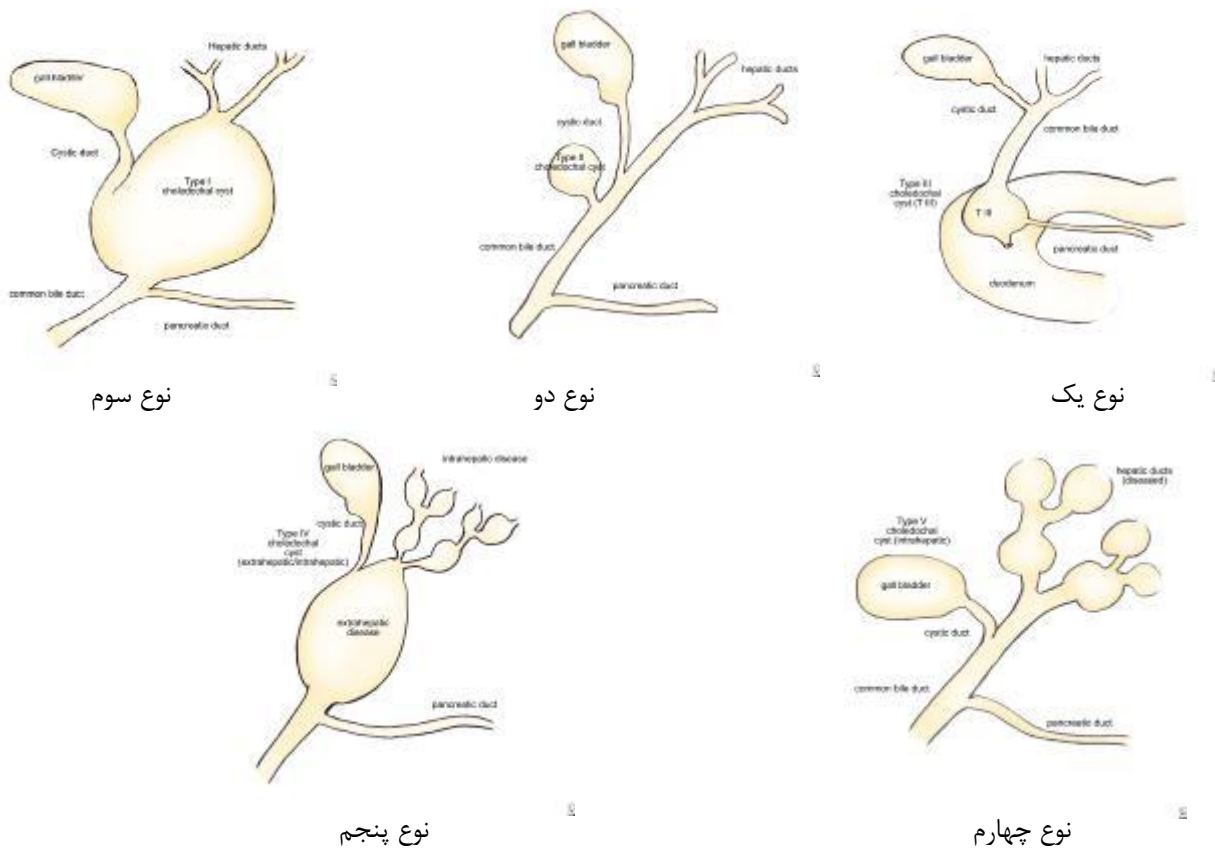
مقدمه: کیست کولدوک ناهنجاری مادرزادی مجاری صفراوی است که بیشتر در دوران شیر خواری و کودکی رخ می‌دهد و در زمان بارداری نادر است. تظاهرات آن در حاملگی نادر، غیراختصاصی و متغیر می‌باشد. در مواردی که علائم دردهای شکمی و یرقان وجود دارد باید جزء تشخیص‌های افتراقی قرار گیرد. ام آر ای از نظر تشخیص کیست تعداد و جایگاه آناتومیک آن روش مطمئن‌تری می‌باشد. کلانژیوپانکراتوگرافی رزونانس مغناطیسی روش انتخابی در حاملگی است. درمان انتخابی تخلیه کیست با لاپاراسکوپی می‌باشد.

واژه‌های کلیدی: کیست کلدوک، حاملگی، گزارش مورد

مقدمه

کیست کولدوک ناهنجاری مادرزادی نادری در بارداری است و به صورت فامیلی به ارث نمی‌رسد. کیست کولدوک می‌تواند مجاری صفراوی داخل کبدی یا خارج کبدی یا هر دو را درگیر نماید. میزان شیوع آن ۱ در دو میلیون می‌باشد (۱). در طبقه‌بندی بالینی کیست‌های کولدوک به پنج دسته تقسیم می‌شوند (شکل ۱). نوع اول ۸۰٪ تا ۹۰٪ موارد را شامل می‌شود (۲) و شایع‌ترین نوعی است که به صورت بیضی شکل است و فقط مجرای صفراوی مشترک را درگیر می‌کند. کیست

کولدوک در هر بیماری که مجرای صفراوی مشترک متسع می‌باشد باید به عنوان تشخیص افتراقی مدنظر قرار بگیرد. پاتوژنز کیست کولدوک چندعاملی می‌باشد (۳). علایم کیست‌های کولدوک درد در قسمت فوقانی شکم و یرقان انسدادی می‌باشد و در کمتر از ۲۰٪ موارد در معاینه کیست‌ها به صورت توده قابل لمس هستند در افراد بالغ دردهای مزمن شکمی وجود دارد و ممکن است علایم یرقان و کولانژیت وجود داشته باشند.



شکل ۱: انواع کیست کولدوک

تظاهرات کیست در حاملگی نادر، غیراختصاصی و متغیر می‌باشد (۱). جهت جلوگیری از عوارض کیست کولدوک و به دلیل دشواری‌های تشخیص و درمان آن، در نظر گرفتن کیست کولدوک به عنوان اولین تشخیص افتراقی ضروری است (۴). در هر حال ام آر ای از نظر تشخیص کیست، تعداد و جایگاه آناتومیک آن روش مطمئن‌تری می‌باشد. کلانژیوپانکراتوگرافی

رزونانس مغناطیسی روش انتخابی در حاملگی است (۵). کیست کولدوک میکس ممکن است با رادیولوژی تشخیص داده نشود و تشخیص این آنومالی گاهی فقط از طریق یافته‌های جراحی امکان پذیر است (۶). در مقایسه با کیست‌های کولدوک، کیست‌های ساده کبدی شایع هستند و میزان شیوع آن ۱ از ۴۰ نفر می‌باشد و جزء تشخیص‌های افتراقی با کیست

کولدوک می‌باشند. کیست‌های ساده کبدی به ندرت علامت‌دار می‌شوند و در بسیاری از مواقع در حین بررسی بیماری‌های دیگر به صورت اتفاقی تشخیص داده می‌شود (۷،۸). اگر کیست ساده کبدی بزرگ و علامت‌دار باشد به صورت دردهای مبهم بالای شکم یا با لمس توده در سمت راست بالای شکم مراجعه می‌نمایند (۹) و با روش‌های طبی یا جراحی درمان می‌شوند که روش‌های جراحی کیست برداشتن قسمتی از دیواره کیست یا کل کیست یا کیست همراه با قسمتی از کبد می‌باشند. درمان انتخابی روش تخلیه کیست با روش لاپاراسکوپی می‌باشد و با این روش میزان مورتالیتی و موربیدیتی کاهش می‌یابد (۱۰). اگر کیست کلدوک درمان نشود می‌تواند منجر به کلانژیت پانکراتیت، پارگی کیست سپسیس، آبسه کبدی و کلانژیو کارسینوما و آبسه کبدی گردد. درمان کامل عبارت است از درمان طبی عوارض و جراحی و پیگیری طولانی مدت در مناطق اندمیک، کیست هیداتید کبدی هم باید یکی از تشخیص‌های افتراقی باشد و درمان استاندارد برای درمان کیست هیداتید انجام می‌شود (۱۱). همراه با کیست کولدوک احتمال وجود اختلالات دیگر نظیر کولدوکوسل دیورتیکول و کلدوک مجرای صفراوی مشترک دابل نیز می‌باشد (۱۲،۱۳).

بیمار خانم ۲۳ ساله با قد حدود ۱۵۵ و وزن ۵۳ کیلوگرم می‌باشد که روز بیستم بعد از زایمان واژینال با درد شکم و تب به بیمارستان شهر محل اقامت خود مراجعه کرده بود و به دلیل شرح حال استفراغ خونی به بیمارستان دارای بخش داخلی گوارش ارجاع داده شد. برای بیمار اندوسکوپی دستگاه گوارش فوقانی انجام شد. یافته اندوسکوپی گاستریت آروزیو و رفلاکس معده به مری بود و خونریزی فعال وجود نداشت. با توجه به درد شکم، سونوگرافی و آزمایشات پاراکلینیک درخواست شد. در سونوگرافی اتساع کیسه صفرا و اتساع شدید مجرای صفراوی مشترک دیده شد. آزمایشات بیمار به شرح ذیل بود:

HB=9.8, WBC=9700, PMN=54%, Lymph=26%, TB
DB=0.6, SGOT=58, SGPT=60 AL/PH=280, FBS=90,
BUN=30, Cr=1.1

بر اساس یافته سونوگرافی، مشاوره جراحی انجام شد. در زمان انجام مشاوره بیمار در ظاهر انمیک بود و در شرح حال وی از نیمه دوم حاملگی علائم دیس پپسی و درد متناوب شکم در قسمت اپی گاستریک و قسمت فوقانی راست شکم وجود داشت. درجه حرارت بیمار ۳۸/۲ بود و در لمس تندرینس در قسمت فوقانی و راست شکم داشت. برای بیمار سرم درمانی آنتی‌بیوتیک تراپی و داروهای کاهش دهنده اسید معده شروع شد. جهت بررسی بیشتر سی تی اسکن شکم درخواست گردید. در بررسی به عمل آمده توده کیستیک به ابعاد ۸ در ۵ در مجرای صفراوی مشترک مشخص شد. بیمار کاندید عمل جراحی شد. در حین عمل جراحی تنها یافته مثبت کیست بزرگ کولدوک و کیسه صفراوی متسع و ملتهب بود لذا کیسه صفرا برداشته شد و کیست با دیسکسیون ظریفی از شریان هپاتیک و ورید پورتال جدا شد، سپس کیست کاملاً برداشته شد. قسمت دیستال کیست سوچور شد و قسمت پروگزیمال مجرای کبدی مشترک به صورت روکس آن وای به ژژنونوم اناستاموز داده شد. بیمار یک هفته بعد از عمل با حال عمومی خوب و تحمل غذا مرخص شد و در پیگیری یک ماه و دو ماه و سه ماه بعد هیچگونه مشکلی خاصی نداشت.

بحث

این گزارش موردی دشواری‌های تشخیص و درمان صحیح کیست کلدوک به ویژه در دوران بارداری را مشخص می‌کند. علت مطرح شدن این مورد عدم تشخیص آن در زمان حاملگی و ارجاع بیمار بعد از زایمان به عنوان خونریزی دستگاه گوارش فوقانی به بخش گوارش بود که در بررسی‌های به عمل آمده بعد از مشاوره با سرویس جراحی، تشخیص بیماری کیست کلدوک داده شد. علت خونریزی نیز گاستریت ساده بود و آزمایشات پاراکلینیک بیمار با معاینه فیزیکی هم خوانی نداشت. بسیاری از موارد کیست‌های بدون علامت به دلیل تغییرات بارداری نظیر انسداد کیست به وسیله فشار رحم، رکود ترشحات پانکراس و صفرا به دلیل کاهش حرکت آنها و پارگی کیست به دلیل افزایش فشار داخل شکمی در حاملگی و لیبر تظاهر پیدا می‌کند (۱۴). نشانه‌های آن معمولاً درد شکمی، تب و استفراغ

اقدامات بعد از درناژ خارجی انجام می‌شود و جراحی بعد از زایمان انجام می‌شود (۱۵). در مورد بیمار ذکر شده علائم در زمان بارداری وجود داشته است اما به دلیل تظاهرات مشابه با تغییرات حاملگی و شدید نبودن آنها تا بعد از زایمان تشخیص داده نشد.

نتیجه‌گیری

اگر چه کیست‌های کلدوک به ندرت در حاملگی رخ می‌دهند برای جلوگیری از تأخیر در تشخیص ضروری است در اولویت تشخیص‌های افتراقی در نظر گرفته شوند. ام آر ای بدون قرار دادن مادر و جنین در معرض خطر اشعه یونیزان روش تشخیصی مطمئن‌تری در بررسی مجاری صفراوی می‌باشد. به منظور جلوگیری از عوارض حین بارداری جراحی کیست کلدوک تا متعادل شدن بیمار بعد از سزارین به تأخیر انداخته می‌شود.

به علت کلانژیت و پانکراتیت می‌باشد که در بیمار ذکر شده این علائم وجود داشت.

اداره کیست در حاملگی دشوار است زیرا خطر جراحی برای مادر و جنین وجود دارد. در صورتی که کیست تشخیص داده شود، سونوگرافی سریال انجام شود و بیمار باید تحت نظر باشد (۱۵). بیماران با کلانژیت یا پانکراتیت حاد باید در بیمارستان بستری گردند و به دقت تحت در مان آنتی‌بیوتیک تراپی و درناژ خارجی باشند. درمان غیرجراحی باید کامل و با دقت زیاد صورت گیرد زیرا پانکراتیت می‌تواند منجر به مرگ مادر و جنین باشد. در طی لیبر افزایش فشار داخل شکمی می‌تواند منجر به پارگی کیست گردد لذا بسیاری از جراحان سزارین را در سه ماهه سوم توصیه می‌کنند (۱۷-۱۵). متعاقب آن برداشتن دقیق کیست و هیپاتیکوانتروستومی باید بعد از زایمان انجام گردد. در صورت پارگی کیست، جراحی اورژانس ضروری است تا صفرآ تخلیه گردد و شستشو انجام شود اما این

References:

- 1- Pai Dhungat PB, Pai Dhungat N, Gothi S. *Choledochal cyst in twin gestation pregnancy*. Bombay Hospital J 2010; 52(3): 436-37.
- 2- Cvetkovic A, Markovic R, Milosevic B. *Choledochal cyst- Presentation of the disease with a case report* . Bonian J Basic Med Sci 2011; 11 (3): 194-96
- 3- Singham J, Yoshida EM, Scudamore CH. *Choledochal cysts: part 1 of 3: classification and pathogenesis*. Can J Surg 2009; 52(5): 434-40
- 4- Singham J, Yoshida EM, Scudamore CH. *Choledochal cysts* .Can J Surg 2009; 52(6): 506-11.
- 5- Jarnagin WR. *Blumgart's surgery of the Liver and Biliary Tract and Pancreas*. Vol. 2. Saunders; 2007.
- 6- Siahaya FJ, Lalisang TJM, Jeo WS, Simanjuntak ABH, Philippi B. *Uncommon mixed type1 and 2 choledochal cyst: an Indonesian experience*. Case Rep Surg 2013; 2013: 821032.
- 7- Gaines PA, Sampson MA. *The prevalence and characterization of simple hepatic cysts by ultrasound examination*. Br J Radiol 1989; 62(736): 335-37.
- 8- Fauanglada T, Kunthareet, Theera T. *Prenatal diagnosis of choledochal cyst*. J Clin Ultrasound 2012; 40(1): 48-50.

- 9- Schiff ER, Sorell MF, Maddrey WC. *Schiff's Diseases of the Liver*. Lippincott Williams & Wilkins Company; 2003. p. A 218.
- 10- Metcalfe MS, Wemyss-Holden SA, Maddern GJ. *Management dilemmas with choledochal cysts*. Arch Surg 2003; 138(3): 333-39.
- 11- Cucinotta E, Palmeri R, Lazzara S, Salamone I, Melita G, Melita P. *Diagnostic problems of choledochal cyst in the adult*. Chir Ital 2002; 54(2): 254-58
- 12- Chen G, Wang H, Zhang L, Li Z, Bie P. *Double common bile duct with choledochal cyst and cholelithiasis surgery Today*. 2014; 44(4): 778-82.
- 13- Cooper IF, Siadaty MS. *'Pathologic Functions' associated with 'Choledochal Cyst Diagnosis*. Bio Med Lib Review 2014; 5(9).
- 14- Lipsett PA, Pitt HA. *Surgical treatment of choledochal cysts*. Hepatobiliary Pancreat Surg 2003; 10(5): 352-59.
- 15- Wu DQ, Zheng LX, Wang QS, Tan WH, Hu SJ, Li PL. *Choledochal cysts in pregnancy: case management and literature review*. World J Gastroenterol 2004; 10(20): 3065-9.
- 16- Beattie GJ, Key S, Muir BB, Boddy K. *Acute pancreatitis with pseudocyst formation complicating pregnancy in a patient with a co-existent choledochal cyst*. Br J Obstet Gynaecol 1993; 100(10): 957-9.
- 17- Adair CD, Castillo R, Quinlan RW, Ramos E, Gaudier FL. *Disease complicating pregnancy*. South Med J 1995; 88(7): 763-4.

A Case Report on the Choledochal Cyst in Pregnancy

Alizadeh SA(MD)¹, Ahrari KH(MSc)², Alizadeh MR(MD Student)³

¹*Department of Surgery, Arak University of Medical Sciences, Arak, Iran*

²*Department of Midwifery, Islamic Azad University, Arak Branch, Arak Iran*

³*Department of Medicine, Shahid Beheshti University of Medical Sciences, Tehran, Iran*

Received: 25 Jul 2013

Accepted: 22 May 2014

Abstract

Introduction: Choledochal cyst is a rare congenital abnormality of the biliary tract presented primarily in infants and young children. It is very uncommon for choledochal cyst to be demonstrated during pregnancy. In fact, its manifestations during pregnancy are nonspecific and variable. If symptoms of abdominal pain, and jaundice were observed, choledochal cyst should be considered as a differential diagnosis. MRI is regarded more reliable in order to diagnose the number and anatomic location of the cyst. Magnetic resonance cholangiopancreatography is another diagnostic method which can be opted for in pregnancy. Moreover, Laparoscopy can be utilized for the cyst fenestration treatment.

Keywords: Case Report; Choledochal Cyst; Pregnancy

This paper should be cited as:

Alizadeh SA, Ahrari KH, Alizadeh MR. *A case report on the choledochal cyst in pregnancy*. J Shahid Sadoughi Univ Med Sci 2014; 22(5): 1586-91.

***Corresponding author: Tel: +98 861 2215000, Email: alizadeh33118@yahoo.com**