

گزارش مورد

تومور دسموئید جدار شکم در یک زن باردار و نحوه انجام سزارین

مهدیه مجیبیان^۱، سید مصطفی شیربزدی^۲، فریبا بینش^۳، عادلہ السادات سجادنیا^{۴*}

- ۱- استادیار گروه زنان و زایمان، دانشگاه علوم پزشکی و خدمات بهداشتی درمانی شهید صدوقی، یزد، ایران
- ۲- استادیار گروه جراحی، دانشگاه علوم پزشکی و خدمات بهداشتی درمانی شهید صدوقی، یزد، ایران
- ۳- دانشیار گروه پاتولوژی، دانشگاه علوم پزشکی و خدمات بهداشتی درمانی شهید صدوقی، یزد، ایران
- ۴- دستیار گروه زنان و زایمان، دانشگاه علوم پزشکی و خدمات بهداشتی درمانی شهید صدوقی، یزد، ایران

تاریخ پذیرش: ۱۳۹۱/۱۲/۱۰

تاریخ دریافت: ۱۳۹۱/۹/۲۲

چکیده

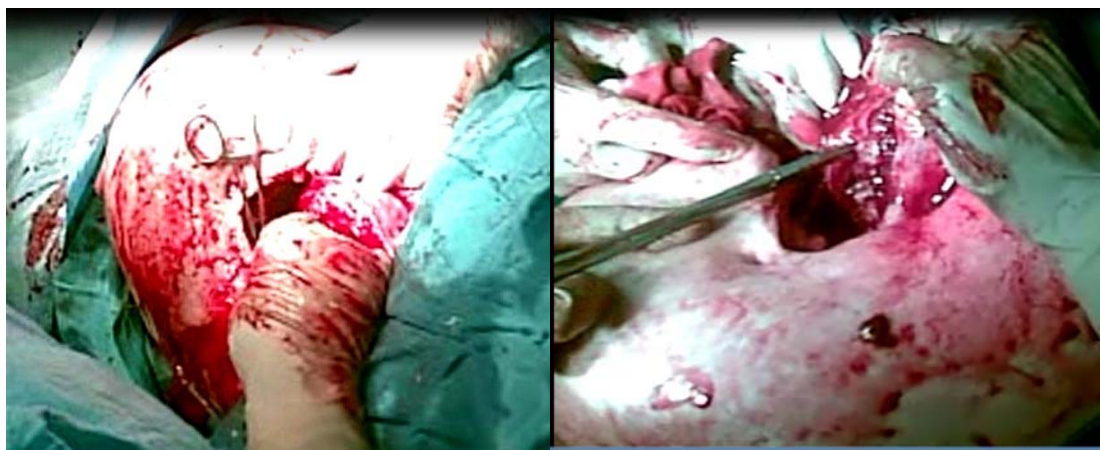
تومور دسموئید اسپورادیک، در موارد افزایش میزان استروژن مانند بارداری یا در زمینه اسکارهای جراحی (شکمی و توراسیک) ایجاد می‌شود به عنوان فیبروماتوزیس شناخته می‌شود. مورد گزارش شده، خانم باردار ۳۰ ساله با سابقه سزارین قبلی است که در سونوگرافی ۴ ماهگی توده ۷×۵ سانتی‌متر در سگمان تحتانی رحم (لیومیوم) تشخیص داده می‌شود و تا زمان ترم به توده‌ای بزرگ در حد ۲۰ سانتی‌متر رسید. سزارین به صورت برش عمود ییوستاز بالای ناف تا زیر جناغ سینه و برش رحم به صورت عمودی از فوندوس به سمت پایین انجام شد. پس از خروج جنین، توده ای به صورت مجزا از رحم و واقع در جدار شکم خارج شد و در بررسی پاتولوژی تشخیص تومور دسموئید داده شد.

واژه‌های کلیدی: تومور دسموئید، حاملگی، سزارین

معرفی بیمار

بیمار خانم ۳۰ ساله، بارداری دوم و بدون سابقه بیماری قبلی می‌باشد که تنها یک مورد جراحی سزارین در ۶ سال قبل داشته است. در سن حاملگی چهار ماهگی به علت بزرگی نامتناسب شکم نسبت به سن حاملگی مراجعه کرد و در طی بررسی سونوگرافی تشخیص توده‌ای با احتمال لیومیوم 5×7 سانتی‌متر در سگمان تحتانی رحم داده شد. در طی بارداری چندین نوبت سونوگرافی داشت که در سونوگرافی ۲۹ هفتگی اندازه توده به 10×10 سانتی‌متر رسید. تنها یک نوبت بستری بیمارستان در ۳۳ هفتگی به علت دردهای زودرس زایمانی داشت که به مدت ۲۴ ساعت سولفات منیزیم دریافت کرده و ۲ روز پس از بهبودی مرخص شد. در سونوگرافی همین زمان توده هتروژن بزرگ به ابعاد 175×140 میلی‌متر در قسمت قدامی تحتانی رحم و سرویکس گزارش شد. جنین زنده سفالیک با سن حاملگی ۳۴ هفته با ضربان قلب نرمال در حفره آندومتر و همچنین جفت انتریور و میزان مایع آمنیون در حد نرمال بود. در معاینه زمان

ترم (۳۷ هفته و ۲ روز) در قسمت تحتانی شکم توده‌ای بزرگ تا حد ناف و حدود ۲۰ سانتی‌متر لمس شد که بیمار جهت سزارین الکتیو آماده شد. در معاینه حین بیهوشی، با توجه به وجود توده در قسمت تحتانی شکم که تا حد ناف وسعت داشت و رحم حامله را به سمت بالای شکم رانده بود امکان باز کردن شکم به روش‌های معمول جهت دستیابی به داخل شکم وجود نداشت و همچنین با توجه به اینکه در مورد خروج جنین نمی‌توان زمان زیادی را صرف بررسی و جدا کردن توده نمود. برش پوست به صورت عمودی از ناحیه بالای ناف به سمت جناغ سینه داده شد که بدین طریق دستیابی به فضای داخل شکم امکانپذیر شد و سپس برش روی رحم به صورت عمودی و از ناحیه فوندوس به سمت پایین داده شد و از آنجا که به علت وجود توده فضاگیر بزرگ تحتانی شکم امکان خروج جنین به صورت سفالیک وجود نداشت، نوزاد به صورت بریچ با آپگار ۱۰ و وزن ۳۶۵۰ گرم خارج شد (شکل ۱).



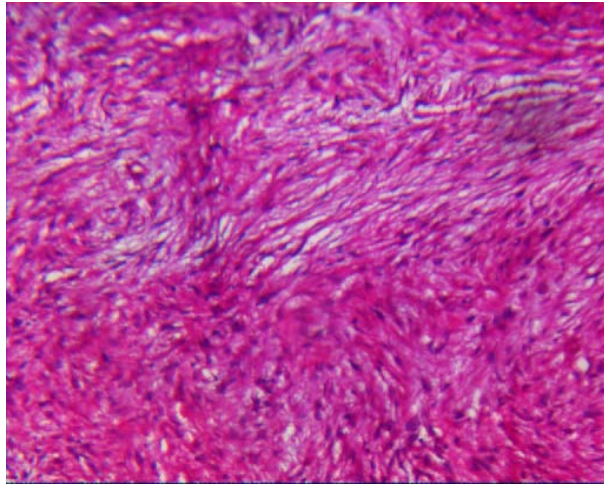
شکل ۱: نحوه ایجاد برش و خروج نوزاد به صورت بریچ

دارای چسبندگی بر روی فاشیای شکم، جدار قدامی مثانه و ناحیه سوپراپوبیک بود که به تدریج چسبندگی‌ها جدا و توده به همراه حاشیه‌ای از بافت نرمال خارج شد. قسمت قدامی مثانه که دسروزه شده بود و جدار شکم ترمیم گردید. در بررسی میکروسکوپی تومور دسموئید تشخیص داده شد (شکل ۳). در

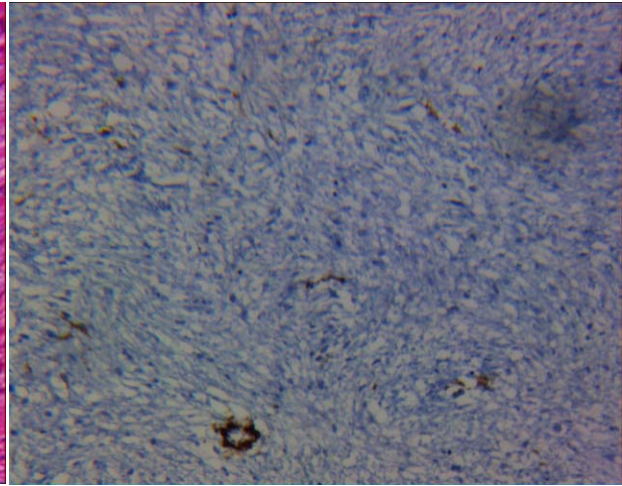
پس از اطمینان از وضعیت نوزاد و با مشاوره جراح، بررسی بیشتر توده انجام شد. برخلاف گزارشات سونوگرافی در طول بارداری مبنی بر وجود لیومیوم سگمان تحتانی رحم، توده منشأ و اتصالی با رحم نداشت و به صورت مجزا از رحم و در جدار تحتانی شکم واقع بود. توده حدود کاملاً نامشخص و

بستری، با حال عمومی خوب مرخص شد و در پیگیری پس از ۱۴ ماه، عود نداشت.

IHC ویمنتین مثبت و دسمین، رسپتور استروژن، پروژسترون و Alpha SMA منفی گزارش شد (شکل ۴). بیمار پس از ۵ روز



شکل ۳: اندازه میکروسکوپی دسموئید



شکل ۲: IHC(Negative Alpha SMA)

بحث

اشتباه لیومیوم سگمان تحتانی رحم تشخیص داده شده بود، افزایش داشت. دو مورد دیگر از تومور دسموئید محل اسکار سزارین در طول بارداری، در گزارش Herman و همکاران در سال ۱۹۹۹ میلادی و Brezinka در سال ۱۹۸۶ میلادی ذکر شده است (۳،۴). تومور دسموئید همزمان با حاملگی نامعمول است و در مورد زمان جراحی اختلاف نظر وجود دارد. جراحی این تومورها در طول دوره بارداری و پس از زایمان با موفقیت انجام شده‌اند. درمان تومور دسموئید تشخیص داده شده در طول بارداری پیچیده بوده و باید به صورت منحصر به فرد صورت گیرد (۵). مورد گزارش شده توسط Durkin و همکاران در سال ۲۰۰۵ میلادی، تومور دسموئید ۱۵ سانتی‌متر در غلاف رکتوس چپ در زن باردار ۱۹ هفته بود که پس از تشخیص با بیوپسی، در ۲۰ هفته جراحی توده انجام شد و این زن در ۳۹ هفته زایمان واژینال بدون مشکلی داشت (۶). در گزارش Brezinka و همکاران در سال ۱۹۸۶ میلادی توده‌ای در محل اسکار جراحی خانم باردار ۲۸ ساله وجود داشت که در زمان سزارین جدا و تشخیص تومور دسموئید داده شد (۴). در بیمار

تومور دسموئید که به عنوان فیبرو ماتوزیس شناخته می‌شود، یک نتوپلاسم نامعمول است که به صورت اسپورادیک یا قسمتی از یک سندرم ارثی مثل پولیپوز آدنوماتوز فامیلی (FAP) یا سندرم گاردنر روی می‌دهد. شیوع تومور دسموئید در جمعیت عمومی ۲/۴ تا ۴/۳ مورد در میلیون می‌باشد. موارد تومور اسپورادیک به طور تیپیک در زنان جوان و در طول دوران بارداری و تا یکسال پس از زایمان دیده می‌شود. مصرف قرص‌های ضد بارداری با این تومور ارتباط دارند و این ارتباطات نقش استروژن را در این بیماری و اهمیت بررسی تومور از نظر رسپتورهای استروژن را نشان می‌دهد (۱). تومور دسموئید در اسکار سزارین، در طول بارداری به صورت نادر گزارش شده است. در مطالعه Franco و همکاران در سال ۱۹۹۹ میلادی یک مورد تومور دسموئید در اسکار سزارین گزارش شد که در طی سه ماهه اول بارداری رشد سریع داشت و در طی ۶ ماه بعدی افزایش رشدی نداشت و در زمان سزارین، تومور دسموئید نیز برداشته شد (۲). در بیمار گزارش شده در تمام طول بارداری در تصویربرداری‌های انجام شده، سایز توده که به

گزارشاتی در مورد پاسخ تعدادی از تومورهای دسموئید در افراد حامله و غیرحامله به درمان آنتی استروژن مثل تاموکسی فن داده شده است (۸،۷). به هر حال در بیمار گزارش شده رسپتور استروژن منفی بود. برداشت تومور با حاشیه وسیع نرمال ۴-۲ سانتی متر درمان مطلوب جهت تومور دسموئید است، زیرا تومور متاستاز نمی‌دهد. لیکن امکان عود موضعی به میزان ۵ تا ۵۰ درصد پس از جراحی اولیه وجود دارد (۹). که به همین جهت نیاز به پیگیری در بیمار را نشان می‌دهد. Rabinson و همکاران در مقاله مروری بیان داشتند که بیشترین محل درگیری تومور دسموئید که در زنان اغلب در همراهی با حاملگی یا پس از زایمان روی می‌دهد، عضلات شکم هستند. لیکن در مناطق دیگر بدن نیز گزارش شده‌اند. درمان انتخابی نیز برداشت جراحی است که اغلب علاج بخش است (حتی اگر حاشیه جراحی درگیر باشد). حاملگی‌های بعدی نیز کونتراندیکاسیون ندارند (۱۰).

گزارش شده نیز توده جدار شکم در زمان سزارین جداسازی و پس از آن تشخیص تومور دسموئید داده شد. نکته مهم دیگری که در مورد این گونه توده‌های بزرگ تحتانی شکم وجود دارند نوع برش پوست و رحم جهت سزارین است و با توجه به اینکه این گونه توده‌های بزرگ، تمام بخش تحتانی شکم را پر می‌کنند امکان دسترسی به داخل شکم از طریق برش‌های معمول مثل فانشتایل و عمودی تحتانی زیر ناف وجود نخواهد داشت. در چنین مواردی با انجام برش پوست از ناحیه بالای ناف به سمت قسمت تحتانی جناغ سینه امکان دسترسی به رحم خواهد بود. همچنین برش روی رحم به صورت عمودی از فوندوس به سمت پایین و اقدام به خروج جنین به صورت بریچ نیز مناسب خواهد بود.

با توجه به اینکه مواردی از تومور دسموئید همراه با حاملگی پس از ختم بارداری و بدون درمان پسرفت می‌کنند. نشان‌دهنده نقش هورمون‌ها در این تومور است. همچنین

References:

- 1- Townsend CM, Beauchamp RD, Evers BM, Mattox KL. *Sabiston textbook of surgery: the biological basis of modern surgical practice*. 19th ed. Saunders; 2012.p.1095-6.
- 2- De Cian F, Delay E, Rudigoz RC, Ranchère D, Rivoire M. *Desmoid tumor arising in a cesarean section scar during pregnancy: monitoring and management*. Gynecol Oncol 1999; 75(1): 145-8.
- 3- Herman K, Marcinek A. *Abdominal desmoid in a 28-year-old pregnant woman*. Ginekol Pol 1996;67(7): 374-5.
- 4- Brezinka C, Huter O, Dietze O, Steiner H. *Desmoid tumor in a cesarean section scar as a labor complication in subsequent pregnancy* Geburtshilfe Frauenheilkd 1986; 46: 908-9.
- 5- Johner A, Tiwari P, Zetler P, Wiseman SM. *Abdominal wall desmoid tumors associated with pregnancy: current concepts*. Expert Rev Anticancer Ther 2009; 9(11): 1675-82.
- 6- Durkin AJ, Korkolis DP, Al-Saif O, Zervos EE. *Full-term gestation and transvaginal delivery after wide resection of an abdominal desmoid tumor during pregnancy*. J Surg Oncol 2005; 89(2): 86-90.
- 7- Bocale D, Rotelli MT, Cavallini A, Altomare DF. *Anti-oestrogen therapy in the treatment of desmoidtumours. a systematic review*. Colorectal Dis 2011; 13(12): e388-95.
- 8- Sportiello DJ, Hoogerland DL. *A recurrent pelvic desmoid tumor successfully treated with tamoxifen*. Cancer

1991; 67(5): 1443-6.

9- Bruni Cardi F, Andersen D, Billiar T, Dunn D, Hunter J, Matthews J, et al. *Schwartz's principles of surgery*. 9 th ed. Mc Graw-Hill Professional; 2009.p.506-7.

10- Rabinson WA, McMillan C, Kendall A, Pearlman N. *Desmoid tumor in pregnant and postpartum women*. Cancers 2012; 4(1): 184-92.

Case Report

Abdominal Wall Desmoid Tumor in a Pregnant Woman and Cesarean Section Management

Mojibian M(MD)¹, Shiryazdi SM(MD)², Binesh F(MD)³, Sajadnia A(MD)*⁴

^{1,4}Department of Obstetrics and Gynecology, Shahid Sadoughi University of Medical Sciences, Yazd, Iran

²Department of Surgery, Shahid Sadoughi University of Medical Sciences, Yazd, Iran

³Department of Pathology, Shahid Sadoughi University of Medical Sciences, Yazd, Iran

Received: 12 Dec 2012

Accepted: 28 Feb 2013

Abstract

Increased risk of sporadic desmoid tumor occurs in increased estrogen level (pregnancy) and surgical incisions (abdominal and thoracic). The frequency of desmoid tumors in the general population is 2.4 to 4.3 cases. The case is 30 year old woman with history of previous cesarean section. In fourth month of pregnancy, ultrasonography revealed a 5×7 cm mass in lower segment of the uterus (leiomyoma). The tumor diameter was 20 cm in term gestation. The time of cesarean, incision of skin was done above the umbilicus and below the sternum and incision of uterus was done from fundus vertically down. After delivery, the mass which was separated from uterus and located in the abdominal wall was extracted. The histological investigation diagnosed a desmoid tumor.

Keywords: Casarean Section; Desmoid Tumor; Pregnancy

This paper should be cited as:

Mojibian M, Shiryazdi SM, Binesh F, Sajadnia A. *Abdominal wall desmoid tumor in a pregnant woman and cesarean section management*. J Shahid Sadoughi Univ Med Sci 2013; 21(3): 330-35.

*Corresponding author: Tel: +98 351 6234641, Email: adelehsajadnia@yahoo.com