

## بررسی اثرات نوروپروتکتیو فراکسیون اتیل استاتی برگ گیاه *Solanum nigrum* L بر شدت دژنراسیون مرکزی موتونورون‌های نخاع پس از کمپرسیون عصب سیاتیک در رت نر ژاد ویستار

مریم طهرانی پور<sup>۱\*</sup>، سعیده ثمره موسوی<sup>۲</sup>

۱- استادیار گروه فیزیولوژی جانوری، دانشگاه آزاد اسلامی، واحد مشهد، مشهد، ایران  
۲- کارشناس ارشد زیست شناسی علوم جانوری، دانشگاه آزاد اسلامی، واحد مشهد، مشهد، ایران

تاریخ پذیرش: ۱۳۹۲/۱/۲۹

تاریخ دریافت: ۱۳۹۱/۶/۲۹

### چکیده

مقدمه: به دنبال آسیب آکسونی فرایندی بنام کروماتولیز درجسم سلولی نورون‌ها ایجاد می‌شود. لیپیدهای استخراج شده از برگ گیاه اسفنگخور *Solanum nigrum* L خاصیت ضد درد، ضد تب و ضدالتهابی را به همراه دارند. پس احتمال اینکه این عصاره شدت تخریب سیستم عصبی مرکزی را کاهش دهد، وجود دارد. هدف از این تحقیق بررسی اثرات نوروپروتکتیو فراکسیون اتیل استاتی برگ این گیاه بر شدت دژنراسیون مرکزی موتونورون‌های نخاع پس از کمپرسیون عصب سیاتیک در رت نر ژاد ویستار می‌باشد. روش بررسی: در این مطالعه ۴۸ سر رت نر ژاد ویستار به وزن ۲۵۰ تا ۳۰۰ گرم به طور تصادفی در شش گروه (کنترل، کمپرسیون، تزریق فراکسیون اتیل استاتی با دوزهای ۲۵mg/kg و ۵۰ و ۷۵ و ۱۰۰) تقسیم شدند. در گروه‌های تیمار، فراکسیون اتیل استات به صورت داخل صفاقی ۲ بار در طول دوره تزریق شد. پس از ۲۸ روز رت‌ها با روش پرفیوژن تثبیت و پس از نمونه‌برداری از قطعات کمری L2-L4 نخاع و پاساژ بافتی از آنها برش‌های ۷ میکرونی سریال تهیه شد. در برش‌ها پس از رنگ آمیزی با آبی تولوئیدین شمارش نورون‌های حرکتی شاخ قدامی نخاع به روش دایسکتور انجام شد. نتایج: به طور کلی دانسیته نورونی در گروه‌های کنترل، کمپرسیون، تیمار ۲۵ و ۵۰ و ۷۵ و ۱۰۰ به ترتیب ۱۷۳۹ و ۷۸۱ و ۱۱۸۹ و ۱۴۱۸ و ۱۶۳۰ و ۱۰۳۰ بود. دانسیته نورونی گروه کمپرسیون نسبت به گروه کنترل کاهش معنی‌داری ( $p < 0.05$ ) داشت. در همه گروه‌های تیمار غیر از تیمار (۱۰۰mg/Kg) دانسیته نورونی نسبت به گروه کمپرسیون افزایش معنی‌داری داشته است ( $p < 0.05$ ). نتیجه‌گیری: فراکسیون اتیل استاتی این گیاه با دوز ۷۵mg/kg دارای بیشترین اثرات نوروپروتکتیو بر نورون‌های شاخ قدامی نخاع پس از ایجاد ضایعه می‌باشد. دانسیته نورونی در این گروه به کنترل نزدیک‌تر است. که احتمالاً حاکی از اثرات آنتی‌اکسیدانتی و ضدالتهابی عصاره می‌باشد.

واژه‌های کلیدی: *Solanum nigrum*، تخریب نورونی، حفاظت نورونی، اسفنگخور

\* نویسنده مسئول: تلفن: ۰۵۱۱-۸۴۱۶۰۱۵، پست الکترونیکی: maryam\_tehranipour@mshdiau.ac.ir

## مقدمه

آسیب سلسله اعصاب مرکزی شبیه انفجار یک ابرکامپیوتر می‌باشد، چرا که در اینجا نیز ترمیم نیازمند اتصال مجدد میلیون‌ها مدار قطع شده است. با وجود این، مفهوم ترمیم در سیستم عصبی مرکزی دور از ذهن نیست و در شرایط مناسب ممکن است صورت گیرد (۱). در واقع ۳ علت اساسی برای عدم ترمیم در سیستم عصبی مرکزی وجود دارد که عبارتند از: سرعت بالای پدیده‌های دژنراسیون، مناسب نبودن محیط به علت مواد آزاد شده مهارکننده رشد و ناکافی بودن ظرفیت ترمیم (۲). به دنبال ضایعات ایجاد شده در سیستم عصبی محیطی گاهی دامنه این ضایعات به سیستم عصبی مرکزی نیز کشیده می‌شود، زمانی که یک عصب تحت کمپرسیون قرار می‌گیرد مواد تولیدی در اثر ضایعه به صورت روتروگراد به سمت جسم سلولی نورون حرکت کرده و باعث دژنراسیون جسم سلولی در سیستم عصبی مرکزی می‌شود (۳). چگونگی تخریب آکسون‌های صدمه دیده با فرایند والرین متفاوت می‌باشد، زیرا تخریب و فاگوسیتوز کردن قطعات در سیستم عصبی مرکزی با سرعت بسیار کمتری انجام می‌شود (۴). در این موارد، قطعات تخریب شده آکسون‌ها بعد از گذشت ماه‌ها هنوز در ناحیه آسیب قابل مشاهده هستند و سلول‌های فاگوسیتی (میکروگلی و اکنشی) حاوی قطعات متلاشی شده می‌باشد و تا چند سال در ناحیه باقی می‌مانند و محل رشته‌های تخریب شده را نشان می‌دهند (۵). کروماتولیز فرایندی است که به دنبال آسیب آکسونی در جسم سلولی نورون‌ها ایجاد می‌شود، بنابراین گاهی به این پدیده واکنش آکسونی (Axonal reaction) گفته می‌شود. در این زمان واکنش‌های جسم سلولی، لازمه ترمیم بقایای هسته می‌باشد (۴). بعضی نورون‌ها می‌توانند آکسونشان را بدون تغییرات قابل توجه در متابولیسم جسم سلولی به طور کامل ترمیم کنند. به علاوه بعضی از نورون‌ها ترمیم آکسونشان را بعد از بهبودی از کروماتولیز دنبال می‌کنند (۶).

گیاه اسفنگخور *Solanum nigrum* L از خانواده سیب زمینی (Solanaceae) است (۷). لیپیدهای استخراج شده از برگ این گیاه خاصیت ضد درد، ضد تب و خاصیت ضدالتهابی

به همراه دارند (۸،۹). عصاره متانولیک استخراج شده از گیاه اسفنگخور باعث کاهش صدمات موکوسی و زخم‌های معدی می‌شود (۱۰). همچنین اثر ضدسرطانی این گیاه ثابت شده است (۱۱).

نتایج تحقیقات نشان می‌دهد که عصاره گیاه اسفنگخور در کاهش ترشح اسید معده نقش دارد (۱۲). همچنین بیان شده است آزیم Liv-52 استخراج شده از گیاهان، از جمله اسفنگخور اثرات حفاظتی از قبیل ضدالتهابی، ضداکسیداتیوی و ایمنی را به همراه دارد (۱۳). گلیکوپروتئین‌های موجود در این گیاه باعث افزایش فعالیت‌های سم‌زدایی و کاهش کلسترول پلاسمای خون در موش می‌شود (۱۴). پلی‌ساکاریدهای جدا شده از این گیاه دارای اثر ضدسرطانی بر تومورهای تیموسی موش می‌باشند (۱۵). اثر حفاظتی عصاره این گیاه در کبد، علیه کربن تتراکلراید و کاهش فرایندهای اکسیداتیو در رت اثبات شده است (۱۶).

هدف از این تحقیق بررسی اثرات نوروپروتکتیو فراکسیون اتیل استانی برگ گیاه *Solanum nigrum* L بر شدت دژنراسیون مرکزی موتونورون‌های نخاع پس از کمپرسیون عصب سیاتیک در رت نر نژاد ویستار می‌باشد.

## روش بررسی

برای انجام این مطالعه تجربی ۴۸ سر موش صحرایی نر نژاد ویستار با سن تقریبی ۱۲ هفته و وزن ۳۵۰-۳۰۰ گرم از مؤسسه سرم‌سازی رازی خریداری شد. موش‌ها در حیوان‌خانه گروه زیست‌شناسی دانشکده علوم دانشگاه آزاد اسلامی واحد مشهد تا زمان آزمایش نگهداری شدند. شرایط نگهداری با دمای ۲۱ درجه سانتی‌گراد و رطوبت ۵۰ درصد و سیکل نوری ۱۲ ساعت نور و ۱۲ ساعت تاریکی بود به طوری که همگی امکان دسترسی به آب و غذای کافی داشتند. پروتکل اخلاقی کار روی حیوانات رعایت شد.

برگ گیاه اسفنگخور از مناطق اطراف مشهد تهیه شد و توسط مرکز هرباریوم دانشکده علوم پایه دانشگاه آزاد اسلامی واحد مشهد به شماره هرباریومی ۲۵۴۸ تأیید شد (هرباریوم

کمپرسیون + تیمار با فراکسیون اتیل استات با دوز ۱۰۰ mg/kg (تقسیم‌بندی گردیدند).

جهت انجام عمل کمپرسیون، موش‌های صحرایی هر گروه با تزریق داخل صفاتی ماده بیهوشی رامپون ۶ mg/kg و کتامین ۶۰ mg/kg بیهوش گردیدند (۱۹). سپس عصب سیاتیک پای راست در ناحیه سر استخوان ران توسط پنس قفل دار (قفل دوم برای ۳۰ ثانیه) تحت کمپرسیون، قرار گرفت. پس از کمپرسیون محل ضایعه ضدعفونی و توسط گیره فلزی بخیه زده شد، در هنگام بیهوشی سعی شد بدن موش‌های صحرایی گرم نگاه داشته شود. بعد از اینکه موش‌های صحرایی هوشیاری اولیه خود را به دست آوردند به قفس‌های جداگانه منتقل و در شرایط استاندارد حیوان‌خانه از نظر نور، دما و رطوبت نگهداری شدند. در طول مدت آزمایش موش‌های صحرایی اجازه داشتند تا به قدر کافی از آب آشامیدنی و خوراک مخصوص رت استفاده نمایند. در گروه‌های تیمار اولین تزریق عصاره بلافاصله بعد از انجام عمل کمپرسیون انجام شد. به طوری که فراکسیون اتیل استات برگ با ۴ دوز مختلف ۲۵ و ۵۰ و ۷۵ و ۱۰۰ میلی‌گرم بر کیلوگرم هفته‌ای یک بار در طول دوره (فقط ۲ هفته اول) به صورت داخل صفاقی (در طول ۲۸ روز ۲ بار پس از کمپرسیون) به حیوانات تزریق شد (۲۰).

۲۸ روز پس از کمپرسیون، از قطعات نخاعی L2-L4 مربوط به عصب سیاتیک نمونه‌برداری انجام شد. از آنجا که بافت عصبی بافتی حساس است و سریعاً دچار فرایندهای اتولیز می‌شود و علاوه بر این، فیکساتور به علت وجود پرده‌های سخت دور نخاع نیز به خوبی در آن نفوذ نمی‌کند، برای فیکساسیون از روش پرفیوژن استفاده شد. در این روش، در حیوان بیهوش فیکساتور (فرمالین ۱۰٪) در بسترهای عروقی جریان می‌یابد. پس از اتمام پرفیوژن نمونه‌برداری از نخاع انجام شد. برای یکسان بودن نمونه‌برداری در همه نمونه‌ها، نخاع به طور کامل تا انتهای دم اسب جدا گردید و از انتهای دم اسب به اندازه ۱۸ میلی‌متر بالا رفته و نمونه‌هایی به طول ۸ میلی‌متر تهیه شد. بعد از نمونه‌برداری نمونه‌ها وارد مرحله پاساژ شدند. نمونه‌ها پس از طی مراحل پاساژ وارد مرحله برش شده و از آنها به صورت سریال

دانشگاه آزاد اسلامی واحد مشهد-IAUM). برگ گیاه توسط دستگاه خردکننده کاملاً آسیاب گردید. پودر برگ تا زمان عصاره‌گیری در جای خشک و خنک نگهداری گردید.

از پودر برگ گیاه اسفنگخور عصاره هیدروالکلی به روش سوکسله تهیه شد (۱۷). برای این کار ۵۰ گرم پودر خشک برگ گیاه را ابتدا داخل کاغذ مخصوص کارتوش ریخته و در دستگاه قرار داده و از ۴۵۰ سی‌سی مخلوط آب مقطر و اتانل به عنوان حلال استفاده شد. در پایان عصاره‌گیری از عصاره حذف حلال صورت گرفت.

عصاره تهیه شده را وزن کرده و از آن برای تهیه فراکسیون اتیل استات به ترتیب زیر استفاده شد.

در یک بشر ۶/۱۵ گرم عصاره با ۱۵۰-۲۰۰ cc آب مقطر مخلوط شد. لازم است اگر پراکندگی به خوبی صورت نگرفت، به وسیله بن ماری حرارت داده شود. محلول مذکور داخل قیف دکانتور (یا جدا کننده) ۵۰۰ cc قرار داده شد. در مرحله اول ۱۰۰ cc آن بوتانول اضافه شده به قیف، تکان داده می‌شود تا ۲ فاز ایجاد شود. فاز اول که سطح فوقانی محلول قرار گرفته آن بوتانول است. در این مرحله آن بوتانول را جدا کرده و در یک بشر جداگانه ریخته شد. در مرحله بعد محلول باقی مانده که حاوی آب مقطر است، در قیف دکانتور ریخته شد در این مرحله ۵۰ cc آن بوتانول به آن اضافه شد و دوباره تکان داده شد تا ۲ فاز ایجاد گردد. این عمل تا جایی تکرار می‌شود که فاز آن بوتانولی در قیف مشاهده نشود. پس از حصول اطمینان از جداسازی فاز آن بوتانول، به محلول باقی مانده ۱۰۰ cc محلول اتیل استات اضافه و مراحل فوق دوباره تکرار می‌شود. زمانی که اطمینان حاصل شد که دیگر فاز اتیل استات وجود ندارد عمل فراکسیون‌گیری به پایان می‌رسد. در پایان ۱/۲۹ گرم فاز آن بوتانول و ۰/۵ گرم فاز اتیل استات و ۰/۲۵ گرم فاز آبی به دست آمد که از عصاره‌های تهیه شده حذف حلال صورت گرفت (۱۸).

حیوانات به شش گروه هشت‌تایی (کنترل، کمپرسیون، کمپرسیون + تیمار با فراکسیون اتیل استات با دوز ۲۵ mg/kg، کمپرسیون + تیمار با فراکسیون اتیل استات با دوز ۵۰ mg/kg، کمپرسیون + تیمار با فراکسیون اتیل استات با دوز ۷۵ mg/kg

درون گروه‌ها و میان گروه‌ها نیاز به شاخص دیگری است بنام NV (Numerical Density) یا دانسیته تعداد است. این شاخص از فرمول زیر محاسبه می‌گردد.

$$NV = \frac{\sum Q}{\sum \text{frame} \times V_{\text{disector}}}$$

در این تحقیق برای به دست آوردن اندازه واقعی مساحت دایسکتور بر روی نمونه و با مقیاس میکرون از لام میکرومتری استفاده شد.

میانگین دانسیته نورون‌های آلفای نیمه راست نخاع به عنوان داده، مورد بررسی قرار گرفت. داده‌ها با استفاده از نرم‌افزار آماری Minitab نسخه ۱۴ و آزمون ANOVA تجزیه و تحلیل و سطح معنی‌داری کمتر از ۰/۰۵ در نظر گرفته شد.

### نتایج

نتایج حاصل از بررسی پدیده دژنراسیون مرکزی در طول یک ماه پس از کمپرسیون و همچنین بررسی اثر نوروپروتکتیو گروه‌های تیمار شده با عصاره به صورت شمارش نورون‌های حرکتی آلفا در شاخ قدامی نیمه راست نخاع در جدول ۱ ارائه گردیده است.

بر اساس جدول ۱ دانسیته نورونی در گروه کمپرسیون نسبت به گروه کنترل بیش از ۵۰ درصد کاهش یافته است. در حالی که در گروه‌های تزریق عصاره دانسیته نورونی نسبت به گروه کمپرسیون افزایش یافته است.

برش‌های ۷ میکرونی تهیه شده که با آبی تولوئیدین و آئوزین رنگ‌آمیزی شدند (۲۱). با استفاده از دستگاه فتومیکروسکوپ از منطقه شاخ قدامی نخاع در لام‌های تهیه شده، عکسهای لازم با حفظ ترتیب و شماره برای مطالعات بعدی گرفته شد. از هر لام دو قطعه عکس یکی از شاخ قدامی نیمه راست برش اول و یکی از شاخ قدامی نیمه راست برش بعدی گرفته شد. بزرگنمایی میکروسکوپ در این مرحله  $4=20 \times 10 \times 5$  است.

به منظور شمارش نورونی از روش نمونه‌برداری سیستماتیک رندوم (تصادفی) استفاده شده است و برای شمارش ذرات یعنی نورون‌های حرکتی آلفا از روش دایسکتور استفاده گردید (۲۲). جهت تجزیه و تحلیل داده‌های خام نیاز به شاخص‌هایی مانند:  $\sum Q$ ،  $\sum \text{frame}$ ، میانگین،  $V_{\text{disector}}$  و ... است که این شاخص چنین تعریف می‌شوند.

$\sum Q$ : مجموع نورن‌های شمارش شده در یک نیمه نمونه.

$\sum \text{frame}$ : مجموع دفعات نمونه برداری شده.

$V_{\text{disector}}$ : حجم چهارچوب نمونه برداری که برابر است با:

$$V_{\text{disector}} = A \text{ frame} \times H$$

$A \text{ frame}$ : مساحت چهارچوب نمونه برداری.

$H$ : فاصله بین دو برش یا ضخامت هر برش.

میانگین:  $\frac{\sum Q}{\sum \text{frame}}$  حاصل تقسیم مجموع نورن‌های شمارش

شده در  $\text{frame}$  یک نیمه نمونه بر مجموع دفعات نمونه برداری

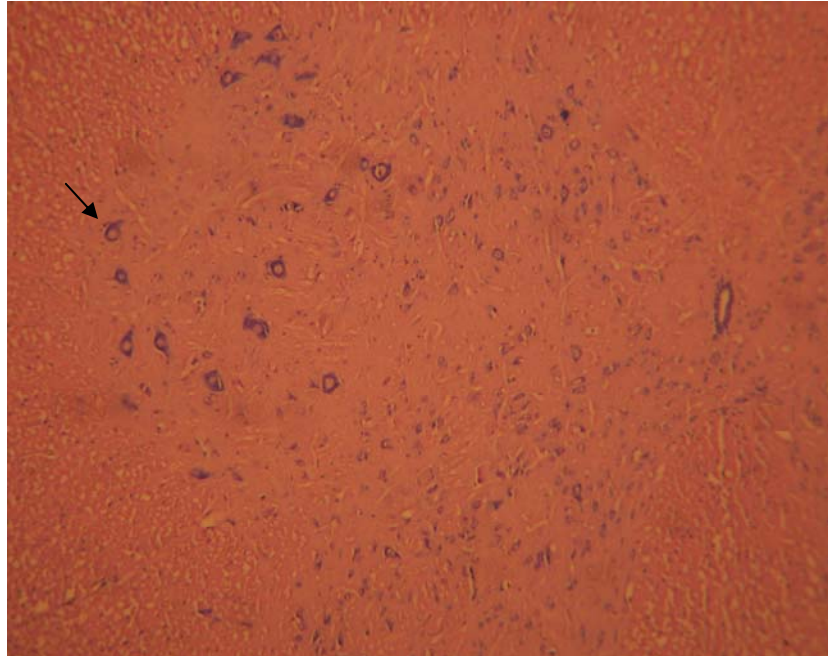
برای بررسی داده‌ها با استفاده از برنامه‌های آماری مانند t-test در

جدول ۱: میانگین دانسیته تعداد نورون‌های حرکتی آلفا شاخ قدامی در نیمه راست نخاع در گروه‌های مختلف

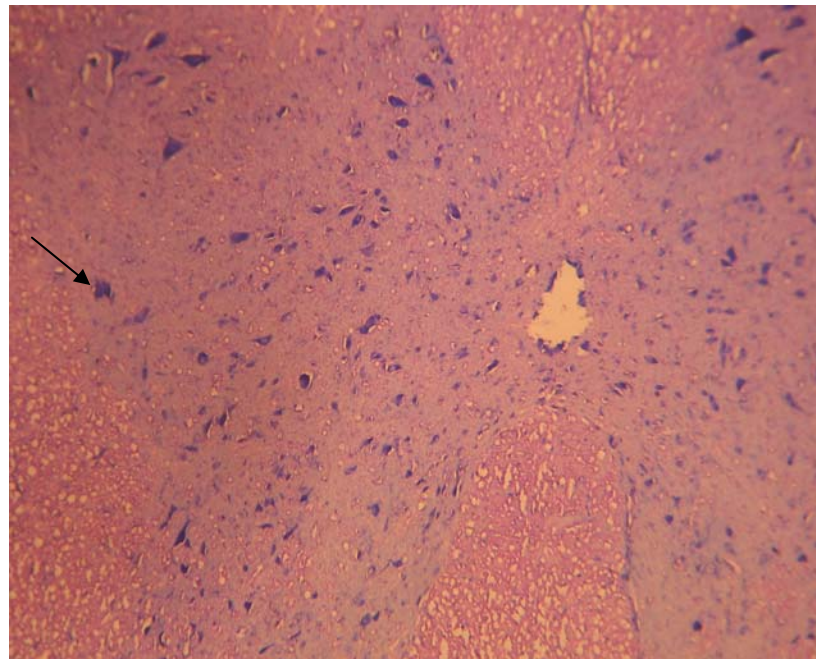
نام گروه	دانسیته تعداد ( $\text{mm}^3$ ) (میانگین + انحراف معیار)
کنترل (Con)	$1739/3 \pm 78/5$
کمپرسیون (Com)	$781/2 \pm 27/9$
تیمار A دوز ۲۵mg/Kg با ۲ بار تزریق در طول دوره - هفته اول و دوم	$1189/5 \pm 14$
تیمار B دوز ۵۰mg/Kg با ۲ بار تزریق در طول دوره - هفته اول و دوم	$1418 \pm 56/4$
تیمار C دوز ۷۵ mg/Kg با ۲ بار تزریق در طول دوره - هفته اول و دوم	$1630/3 \pm 46/5$
تیمار D دوز ۱۰۰mg/Kg با ۲ بار تزریق در طول دوره - هفته اول و دوم	$1030/3 \pm 20/5$

نورونی نسبت به گروه کمپرسیون افزایش معنی‌داری داشته است که نشان دهنده اثرات نوروپروتکتیوی عصاره است.

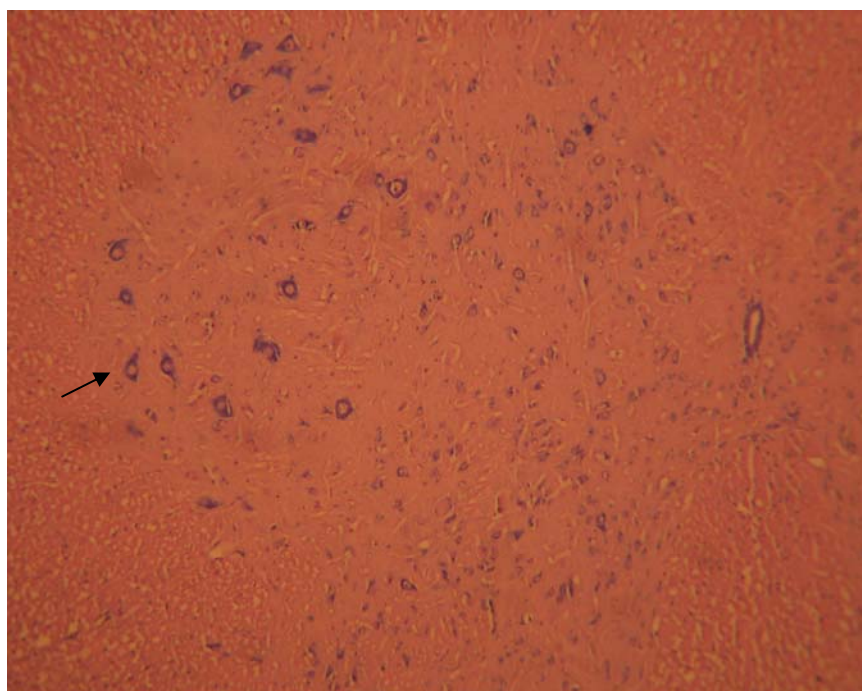
نتایج نشان می‌دهد که دانسیته نورونی گروه کمپرسیون نسبت به گروه کنترل کاهش معنی‌داری داشت ( $p < 0.05$ ). در همه گروه‌های تیمار غیر از تیمار D ( $100\text{mg/Kg}$ ) دانسیته



تصویر ۱: برش شاخ قدامی نخاع در گروه کنترل (درشت نمایی 400x) رنگ آمیزی آبی تولوئیدین. فلش نورون‌های آلفا را نشان می‌دهد.



تصویر ۲: برش شاخ قدامی نخاع در گروه کمپرسیون (درشت نمایی 400x) رنگ آمیزی آبی تولوئیدین. فلش نورون‌های آلفا را نشان می‌دهد.



تصویر ۳: برش شاخ قدامی نخاع در گروه فراکسیون ۷۵ (درشت نمایی 400x) رنگ آمیزی آبی تولوئیدین. فلش نوروهای آلفا را نشان می‌دهد

همان‌گونه که در تصاویر مشخص است شکل ظاهری نورون‌ها در اثر کمپرسیون و تخریب ایجاد شده تغییر کرده است. سلول از حالت مدور به چند وجهی تغییر شکل داده و هسته نیز به کنار سلول رانده شده است، ولی در گروه تیمار به علت مواد حفاظتی موجود در عصاره، این تغییرات اندک بوده و شکل سلولها به حالت نرمال نزدیک‌تر است.

#### بحث

تاریخچه حیات نورون‌ها متشکل از مراحل مجزای نورونیک شامل پدیده القاء، تمایز، تکثیر، مهاجرت، شکل گرفتن راه‌های عصبی و ارتباطات سیناپتیک است که احتمالاً هر نورون یک عملکرد فیزیولوژیک خاصی را انجام می‌دهد. در بسیاری از قسمت‌های سیستم عصبی مرکزی و محیطی تقریباً نیمی از نورون‌ها وارد یک مرحله اضافه بر مراحل فوق شده که در آن پسرفت (Regression) سلولی که نهایتاً به مرگ منتهی می‌شود، اتفاق می‌افتد. این تلفات نسبتاً چشمگیر یک ویژگی مشترک در انواع زیادی از نورون‌های حرکتی، حسی، اتونومیک

و غیره می‌باشد که در همه مهره‌داران اتفاق می‌افتد و به نظر می‌رسد به عنوان نوعی سازگاری در طی رشد سیستم عصبی ایفای نقش می‌کند (۲۳). قطع عصب که به عنوان مدلی جهت القای مرگ نورون‌ها است، باعث ایجاد تغییرات ساختمانی و مرفولوژیک مشابه با تغییرات در نورون‌هایی که به سوی مرگ برنامه‌ریزی شده سلولی می‌روند، می‌گردد. از جمله این تغییرات می‌توان به خارج از مرکز بودن هسته و چین خوردگی غشاء هسته اشاره نمود (۲۴). همچنین به دنبال آکسوتومی، تغییرات مرفولوژیکی و متابولیکی تحت عنوان کروماتولیز در جسم سلولی نورون‌ها به وجود می‌آید که شامل پاره شدن اجسام نیسل و تبدیل آنها به ذرات ریز و ناپدید شدن آنها، حجیم و مدور شدن پریکاریون، قطعه قطعه شدن نوروفیبریل‌ها، تغییر مکان دستگاه گلژی و جا به جایی هسته از مرکز به محیط می‌باشد (۲۵). اگر چه نورون‌ها عموماً پس از تولد فاقد قدرت تکثیر می‌باشند، اما می‌توانند در مقابل درجات معینی از ضایعات مقاومت کرده و بهبود یابند. اگر یک فیبر

عصاره گیاه اسفنگخور با داشتن اثرات ضدالتهای باعث کاهش فیبروز و نکروز کبدی می‌شود (۳۰). احتمالاً این اثر مربوط به ساپونین موجود در گیاه اسفنگخور است که ترکیب ضدالتهایی و آنتی‌اکسیدانی است و عوامل حیاتی را افزایش می‌دهد (۳۱). لذا می‌تواند پس از آسیب آکسونی، از افزایش نفوذ کلسیم به درون آکسون ممانعت و از مرگ سلول‌های عصبی جلوگیری کرده و باعث ترمیم و بقای نورون‌ها شود.

مشخص شده که نورون‌ها دارای گیرنده‌های استروئیدی می‌باشند، به همین دلیل ترکیبات لیپیدی و استروئیدی در ترمیم بافت‌های عصبی نقش بارزی ایفا می‌کنند. چنانچه ثابت شده که تزریق آگزوژن تستوسترون به رت‌هایی که عصب سیاتیک آنها تحت کمپرسیون واقع شده است، باعث کاهش میزان دژنراسیون مرکزی و افزایش ترمیم می‌شود (۳۲). از آنجایی که اتیل استات حلال چربی‌ها بوده است، بنابراین در این عصاره ترکیبات لیپیدی این گیاه دارای بالاترین غلظت خواهند بود که مطابق با نتایج این تحقیق می‌باشد. در میان دوزهای مصرفی با توجه به جدول ۱ مشخص شد که دوز ۷۵mg/kg دارای بیشترین اثر ترمیمی است.

همچنین نتایج، کاهشی را در دانسیته نورونی گروه D (۱۰۰mg/kg) نسبت به گروه C (۷۵mg/kg) نشان داد. این موضوع را می‌توان به اثرات تجمعی عصاره گیاه مربوط ساخت که باعث کاهش سرعت ترمیم گشته است.

### نتیجه‌گیری

با توجه به شواهد موجود مشخص می‌شود که کمپرسیون عصب سیاتیک منجر به اثرات تخریبی در جسم سلولی نورون‌های حرکتی آنها در نخاع می‌شود. این اثرات تخریبی به وسیله حمل آکسونی رتروگراد به جسم سلولی می‌رسد و باعث دژنراسیون مرکزی می‌شود. شواهد این مسئله، کروماتولیز اجسام نیسل، متورم شدن پریکاریون، جابه‌جایی میتوکندری در وضعیتی غیرعادی و جابه‌جایی هسته از مرکز به محیط و ... است. از آنجایی که سلول‌های عصبی قابلیت تجدید شدن را ندارند، دژنراسیون مرکزی سیستم عصبی ضایعات جبران‌ناپذیری را به دنبال دارد. برای جلوگیری یا کاهش این ضایعات، استفاده

عصبی قطع گردد، هم در قسمت‌های محیطی و هم در قسمت‌های مرکزی نورون تغییراتی ایجاد می‌شود که در صورت شدید بودن این تغییرات منجر به مرگ سلولی می‌شود. بنابراین چنانچه میزان تخریب بخش پروکسیمال شدید باشد اثرات ضایعه رو به عقب، به سوی جسم سلولی توسعه یافته و سبب دژنراسیون مرکزی (تخریب جسم سلولی) می‌شود (۲۳). مرگ ناشی از ضایعه در نورون‌های سیستم عصبی مرکزی امری طبیعی است و قطع عصب سیاتیک یا کمپرسیون آن سبب القای مرگ نورونی در آلفا موتونورون‌های نخاع می‌شود (۱۹،۲۶). بعد از آسیب عصب سیاتیک، فرایند ترمیم شروع می‌شود. گانگلیون ریشه پشتی، آکسون‌ها و اتصالات عملکردی بازسازی می‌شوند. در این بین مکانیسم‌های مولکولی فرایند ترمیم نورونی مهم است (۲۷).

بر این اساس، این تحقیق انجام گرفت و نتایج بیانگر این بودند که کمپرسیون ایجاد شده در عصب سیاتیک طبق انتظار دانسیته تعداد نورون‌های شاخ قدامی نخاعی را کاهش می‌دهد. به طوری که بین دانسیته نورونی گروه کمپرسیون و گروه کنترل اختلاف معنی‌داری دیده می‌شود ( $p < 0/001$ ).

علاوه بر این در گروه‌های تیمار A و B و C که تزریق عصاره با دوزهای ۷۵ mg/kg و ۵۰ و ۲۵ و تکرار ۲ بار در طول دوره انجام شده بود، دانسیته نورونی افزایش چشمگیری را بین گروه‌های تیمار در مقایسه با گروه کمپرسیون نشان داد که ظاهراً اثرات نوروپروتکتیوی آن با توجه به دوز مصرفی افزایش می‌یابد.

این نتیجه گویای نقش نوروپروتکتیوی احتمالی عصاره گیاه اسفنگخور با دوزها و تکرار فوق می‌باشد. عنوان مثال اثبات شده که پلی‌ساکاریدهای گیاه اسفنگخور دارای ویژگی ایمنو مدولاتوری می‌باشند که باعث ایجاد پاسخ‌های ایمنی مختلفی می‌شود (۲۸).

یکی از عوامل آسیب نورونی، رادیکال‌های آزاد می‌باشد. گلیکوپروتئین‌های گیاه اسفنگخور نیز باعث از بین رفتن رادیکال‌های آزاد هیدروکسیل، سوپراکسید و اوادی فنیل - ۲ - پیکریل هیدرازول می‌شود (۲۹). علاوه بر این اثبات شده که

### سیاسگزاری

بدین وسیله از کلیه همکاران گروه زیست‌شناسی دانشکده علوم دانشگاه آزاد اسلامی واحد مشهد و ریاست محترم دانشکده علوم جناب آقای دکتر خورشید تشکر و قدردانی می‌شود.

از فراکسیون اتیل استانی برگ گیاه اسفنگخور به عنوان یک ماده نوروپروتکتیو که خواص آنتی‌اکسیدانی و ضدالتهابی آن ثابت شده است. احتمالاً از ضایعات بعدی و یا پیشرفت ضایعات پس از آسیب اعصاب محیطی جلوگیری می‌کند و در این راستا با توجه به نتایج این طرح ثابت می‌شود که بهترین دوز احتمالی دوز ۷۵mg/kg می‌باشد.

### References:

- 1- Mechoulam R, Panikashvili D, Shohami E. *Cannabinoids and brain injury: therapeutic implications*. Trends Mol Med 2002; 8(2): 58-61.
- 2- Jain KK. *Principles of regeneration and repair in the central nervous system*. 2007. Available from: [www.medlink.com/web-Content/index/Mlm0031T.asp](http://www.medlink.com/web-Content/index/Mlm0031T.asp).
- 3- Li XS, Cui N, Zhang CL, Zhao XL, Yu SF, Xie KQ. *Effect of subchronic exposure to acrylamide induced on the expression of bcl-2, bax, caspase-3 in the rat nervous system*. Toxicol 2006; 217(1): 46-53.
- 4- Yiu G, He Z. *Glial inhibition of CNS axon regeneration*. Nat Rev Neurosci 2006; 7(8): 67-627.
- 5- Liu D, Bao F, Ling x. *Reactive species and apoptotic cell death in spinal cord injury*. Neurochemistry 2003; 87: 144.
- 6- Hyashi T, Sakurai M, Abe K, Sadahiro M, Tabayashi K, Itoyama Y. *Apoptosis of motor neurons with induction of caspases in the spinal cord after ischemia*. Strok 1998; 29(5):1007-13.
- 7- Datta AK, Mukherjee S, Saha A, Das A. *Seasonal Influence on the chromosome behavior of diploid (Solanum nigrum L.) and hexaploid (S.americanum Mill.) species of solanum*. Asian J Exp Biol Sci 2012; 1(1) : 193-6.
- 8- Zakaria ZM, Gopalan HK, Zainal H, Mohd Pojan NH, Morsid NA, Aris A. *Antinociceptive anti-inflammatory and antipyretic effect of Solanum nigrum Chloroform extract in animal models*. Yakugaku Zasshi 2006; 126(11): 1171-8.
- 9- Ravi V, Saleem TSM, Patel SS, Raamamurthy J, Gauthaman K. *Anti-Inflammatory Effect of methanolic extract of Solanum nigrum Linn berries*. Int J Applied Res Natural Products 2009; 2(2): 33-6.
- 10- Jainu M, Shymala Devi CS. *Antioxidant effect of methanolic extract of Solanum nigrum berries on aspirin induced gastric mucosal injury*. Indian J Clin Biochem 2004; 19 (1): 57-61.
- 11- Li J, Li Q, Feng T, Li K. *Aqueous extract of Solanum nigrum inhibit growth of cervical carcinoma (U14) via modulating immune response of tumor bearing mice and inducing apoptosis of tumor cells*. Fitoterapia 2008; 79(7-8): 548-56.
- 12- Jainu M, Shyamala Devi CS. *Antiulcerogenic and ulcer healing effects of Solanum nigrum (L) on*



- experimental ulcer models: possible mechanism for the inhibition of acid formation*. J Ethnopharmacol 2006; 104(1-2): 156-63.
- 13- Fallah Huseini H, Alavian SM, Heshmat R, Heydari MR, Abolmali K. *The efficacy of liv-52 on liver cirrhotic patients: A randomized double-blind, Placebo- controlled first approach*. Phytomedicine 2005; 12(9): 619-24.
- 14- Li J, Li Q, Peng y, Zhao R, Han Z, Gao D. *Protective effects of fraction 1a of polysaccharides isolated from Solanum nigrum Linne on thymus in tumor-bearing mice*. J Ethnopharmacol 2010; 129(3): 350-6.
- 15- Kazinczi G, Takacs A, Lukacs D, Horvath J, Gaborjanyl R, Nadasy M, et al. *Biological decline of Solanum nigrum due to virus infections*. J Plant Dis Protect 2006; XX: 325-30.
- 16- Lin HM, Tseng HC, Wang CJ, Li JJ, Lo CW, Chou FP. *Hepatoprotective effects of Solanum nigrum Linn extract against CCl4, induced oxidative damage in rat*. Chem Biol Interact 2008; 171(3): 283-93.
- 17- Cicchetti E, Chaintreau A. *Comparison of extraction techniques and modeling of accelerated solvent extraction for the authentication of natural vanilla flavors*. J Sep Sci 2009; 32(11): 1957-64.
- 18- Rakhshandah H, Shakeri MT, Ghasemzadeh MR. *Comparative hypnotic effect of rosa damascena fractions and diazepam in mice*. Iran J Pharmaceutical Res 2007; 6(3): 193-7.
- 19- Behnam-Rasoli M, Nikravesht MR, Mahdavi-Shahri N, Tehranipour M. *Post-operative time effects after sciatic nerve crush on the number of alfa motoneurons, using a stereological counting method*. Iran Biomed 2000; 4(1): 45-9.
- 20- Tehranipour M, Ghamyari T. *The effects of root aquatic extract of Salvia staminea on neuronal density of alpha motoneurons in spinal cord anterior horn after sciatic nerve compression in rats*. J Biolog Sci 2010; 10(1):48-52.
- 21- Tehernipour M, Khayyatzade J, Javaheri Fard R. *The protective effects of curcuma longa total extract on spinal cord neuroglia cell degeneration after the sciatic nerve compression in rats*. Arak Univ Med Sci 2010; 13(1): 83-9. [Persian]
- 22- Sterio DC. *The unbiased estimation of number and sizes of arbitrary particles using the disector*. J Microsc 1984; 134(pt 2): 127-36.
- 23- Martin LJ. *Neuronal cell death in nervous system development, disease, and injury (Review)*. Int J Mol Med 2010; 7(5): 455-78.
- 24- Mitchell SW. *Injuries of nerves*. Stroke 1872; 30: 1472-7.
- 25- Martin LJ, Al-Abdulla NA, Brambrink AM, Kirsch JR, Sieber FE, Portera-Cailliau C. *Neurodegeneration in excitotoxicity, global cerebral ischemia, and target deprivation: a perspective on the contributions of apoptosis and necrosis*. Brain Res Bull 1998; 46(4): 281-309.
- 26- Hasenjager A, Gillissen B, Muller A, Normand G, Hemmati PG, Schuler M, et al. *Smac induces*

- cytochrome c release and apoptosis independently from Bax/Bcl-x(L) in a strictly caspase-3-dependent manner in human carcinoma cells.* Oncogene 2004; 23(26): 4523-35.
- 27- Vogelaar CF, Hoekman MF, Gispen WH, Burbach JP. *Homeobox gene expression in adult dorsal root ganglia during sciatic nerve regeneration: is regeneration a recapitulation of development?* Eur J Pharmacol 2003; 480(1-3): 233-50.
- 28- Li J, Li QW, Gao DW, Han ZS, Lu WZ. *Antitumor and immunomodulating effects of polysaccharides isolated from Solanum nigrum Linne.* Phytother Res 2009; 23(11): 1524-530.
- 29- Atanu FO, Ebiloma UG, Ajayi EI. *A review of the pharmacological aspect of Solanum nigrum linn.* Biotechnol Molecular Biol Rev 2011; 6(1): 1-7.
- 30- Lin HM, Tseng HC, Wang CJ, Lin JJ, Lo CW, Chou FP. *Hepatoprotective effects of Solanum nigrum Linn extract against CCl4-induced oxidative damage in rats.* Chem. Biol. Interact 2008; 171(3): 283-93.
- 31- Patel S, Gheewala N, Suthar A, Shah A, Patel SK. *In- vitro cytotoxicity activity of Solanum nigrum extract against Hela cell line and Vero cell line pharmacy and pharmaceuticd.* Sci 2009; 1: 38-46.
- 32- Tehranipour M, Kabiri M. *The effect of exogenous testosterone administration on peripheral nerves regeneration after sciatic nerve compression in Rat.* J Biolog Sci 2009; 9(7): 692-6.

## ***Investigating Neuroprotective Effect of Leave of Solanum Nigrum L Ethyl acetate Fraction on Motoneurons Degeneration Rate in Rats***

**Tehranipour M(PhD)<sup>\*1</sup>, Samare- Mousavi S(MSc)<sup>2</sup>**

<sup>1</sup>*Department of Animal Physiology, Islamic Azad University, Mashhad Branch, Mashhad, Iran*

<sup>2</sup>*Department of Biology, Islamic Azad University, Mashhad Branch, Mashhad, Iran*

**Received:** 19 Sep 2012

**Accepted:** 18 Apr 2013

### ***Abstract***

**Introduction:** Axonal injury is followed by chromatolises in cell body of neurons. Peripheral nervous system damages enter to the cell body of alpha neurons retrogradely and cause spinal degeneration. Therefore, in this study, the Solanum nigrum L extract was utilized in living bodies. Since extracted lipids from the leaves of this plant has analgesic, antipyretic and anti-inflammatory effects, this study aimed to investigate the neuroprotective effect of Solanum nigrum L ethyl acetate fraction on alpha motoneurons degeneration rate after sciatic nerve injury in rats.

**Methods:** 48 wistar rats with average body weight of 250 to 300 gr were divided randomly to six groups (control, compression, compression+ extract 25, 50, 75, 100 mg/kg). In the treated group, in addition to compression, extract was injected intraperitoneally too (2time, every week, I.P). After four weeks, lumbar segments of spinal cord L2-L4 were removed, processed, serially sectioned and were stained with Toluidine blue. The alpha motoneurons were counted by dissector method.

**Results:** Totally, neuron density of the control group, compression group and 25, 50, 75 and 100 treatment groups involve 1739, 781, 1189, 1418, 1630 and 1030, respectively. The results show a significant reduction for neuron density in compression group in comparison with the control group, ( $p < 0/05$ ). In all treatment groups, neuronal density has a significant increase compared to the compression group, but this was not observed for 100mg/Kg group, ( $p < 0/05$ ).

**Conclusion:** Results showed that ethyl acetate fraction with dose of 75 mg/kg had the most neuroprotective effect on anterior horn motoneurons of spinal cord after sciatic nerve injury in rats which indicate the antioxidant and anti inflammation activity of Solanum nigrum.

**Keywords:** Neurodegeneration; Neuroprotective; Solanum nigrum

**This paper should be cited as:**

Tehranipour M, Samare- Mousavi S. *Investigating neuroprotective effect of leave of solanum nigrum l ethyl acetate fraction on motoneurons degeneration rate in rats.* J Shahid Sadoughi Univ Med Sci 2013; 21(2): 197-207.

**\*Corresponding author: Tel: +98 511 8416015, Email: maryam\_tehranipour@mshdiau.ac.ir**