



گزارش مورد

ایست قلبی به دلیل سندرم بروگادا: معرفی یک مورد و مرور مقالات مشابه

امید مرادی مقدم^۱، علیرضا صداقت^{۲*}، محمد نیاکان^۳، محمدرضا حاجی اسماعیلی^۴، شهرام سیفی^۵، رضا سلیمانی راد^۶

۱-۳- استادیار گروه بیهوشی، دانشگاه علوم پزشکی و خدمات بهداشتی درمانی تهران، تهران، ایران
۲،۴،۶- فلوشیپ گروه بیهوشی، دانشگاه علوم پزشکی و خدمات بهداشتی درمانی تهران، تهران، ایران
۵- استادیار گروه بیهوشی، دانشگاه علوم پزشکی و خدمات بهداشتی درمانی بابل، بابل، ایران

تاریخ پذیرش: ۱۳۹۱/۱۱/۱۲

تاریخ دریافت: ۱۳۹۱/۵/۲۸

چکیده

سندرم بروگادا از علل ناشی از ایست قلبی ناگهانی است. این سندرم یک الگوی الکتروکاردیوگرافیک منحصر به فرد دارد که با بالا رفتن قطعه ST به صورت Down Sloping در لیدهای پره کوردیال راست، طرح مشابه بلوک شاخه‌ای راست به ویژه در لیدهای جانبی و بالا رفتن نقطه Z تظاهر می‌کند. باید این سندرم را از عوامل تریگرکننده شناخت و در بیهوشی عمومی این بیماران از عوامل تریگرکننده پرهیز کرد. بیمار آقای ۳۹ ساله‌ای است که به دلیل ایست قلبی ناگهانی در اورژانس تحت احیای قلبی ریوی (CPR) قرار گرفت و پس از احیای موفق، به بخش مراقبت‌های ویژه (ICU) منتقل و با تشخیص هیپوکسیک ایسکمیک انسفالوپاتی تحت درمان قرار گرفت. بررسی‌های تکمیلی با مشاوره الکتروفیزیولوژیست تشخیص سندرم بروگادا را قطعی کرد. در ویزیت قبل از عمل بیماران با سابقه خانوادگی ایست قلبی ناگهانی، بایستی این سندرم را مدنظر داشت و در بیهوشی این بیماران از عوامل مساعد کننده آریتمی نظیر تب، برادیکاردی، اختلالات الکتrolیتی به خصوص اختلالات پتاسیم و کلسیم اجتناب کرد و یا در صورت وجود درمان نمود.

واژه‌های کلیدی: سندرم بروگادا، ایست قلبی ناگهانی، بیهوشی

مقدمه

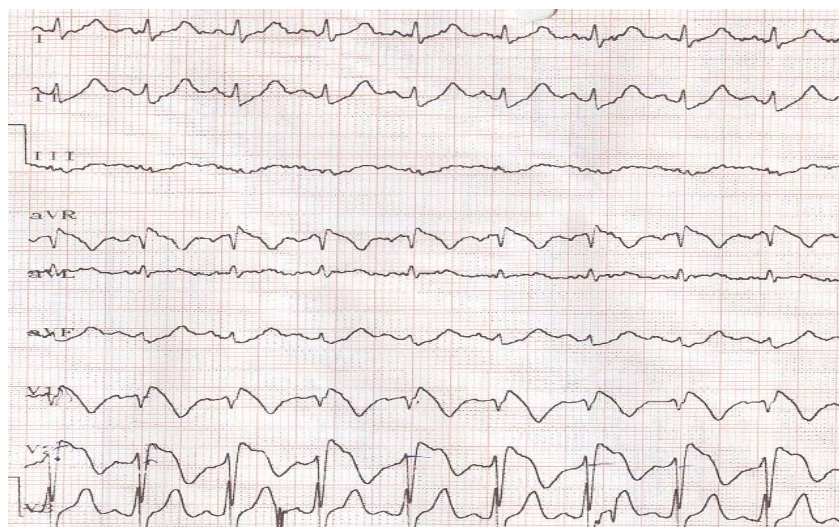
فیبریلاسیون بطنی بلافاصله تحت احیای قلبی ریوی (CPR) مطابق با گایدلاین احیای قلبی ریوی انجمن قلب آمریکا (AHA) قرار گرفت. پس از ۱۵ دقیقه و به دنبال دفیبریلاسیون‌های مکرر و برگشت ریتم سینوسی، پس از اینتوباسیون به ICU منتقل و با تشخیص هیپوکسیک ایسکمیک انسفالوپاتی تحت تهویه مکانیکی و ادامه درمان قرار گرفت. با مشاوره‌های انجام شده، مسمومیت و ترومای مغزی رد شد و درمان آنسفالوپاتی ایسکمیک هاپیوکسیک در ICU ادامه یافت. بررسی‌های آزمایشگاهی به خصوص آنزیم‌های قلبی طبیعی گزارش شد. در ECG انجام شده، بالا بودن قطعه ST در لیدهای V1-V3 و جانبی مشاهده شد. در اکوکاردیوگرافی انجام شده نیز نارسایی خفیف میترا ل گزارش شد. در آنژیوگرافی قلبی انجام شده بیماری کرونری واضحی نداشت. بررسی‌های تکمیلی با مشاوره الکتروفیزیولوژیست تشخیص سندرم بروگادا را قطعی کرد.

به تدریج هوشیاری بیمار بهتر شد و پس از ۲۰ روز اقدامات حمایتی و درمانی، لوله تراشه بیمار با موفقیت خارج گردید و برای بیمار Implantable Cardioverter Defibrillator (ICD) گذاشته شد. انجام ECG غربالگری در خویشاوندان درجه اول بیمار، تغییرات مشابه را در برادر کوچکتر و پسر کوچک بیمار نشان داد.

سندرم بروگادا برای اولین بار در سال ۱۹۹۲ میلادی توصیف شد (۱). سندرم بروگادا یک الگوی الکتروکاردیوگرافیک منحصربه‌فرد دارد که عبارت است از بالا رفتن قطعه ST به صورت Down Sloping در لیدهای پره کوردیال راست، طرح مشابه بلوک شاخه‌ای راست به ویژه در لیدهای جانبی و بالا رفتن نقطه J (۲). این سندرم در افراد دارای قلب با ساختار طبیعی به صورت ایست ناگهانی قلبی تظاهر می‌کند. در مردان شایع‌تر است و معمولاً به صورت فامیلیال و در دهه سوم زندگی تظاهر می‌کند. ۴٪ موارد ایست قلبی ناگهانی به علت سندرم بروگادا اتفاق می‌افتد (۳). لذا شناخت الگوی الکتروکاردیوگرافیک و عوامل تحریک‌کننده و ملاحظات بیهوشی آن برای متخصصین بیهوشی حائز اهمیت است. در این مقاله یک مورد تشخیص داده نشده سندرم بروگادا را که به دلیل ایست ناگهانی قلبی و هیپوکسیک ایسکمیک انسفالوپاتی ناشی از آن در بخش مراقبت‌های ویژه بستری و تحت درمان قرار گرفته بود، معرفی می‌گردد.

گزارش مورد

بیمار، آقای ۳۹ ساله‌ای است که در ساعت ۹ شب، به دلیل ایست قلبی ناگهانی بدون سابقه بیماری کرونری و سابقه طبی دیگر به اورژانس بیمارستان طالقانی مشهد منتقل شد. در بدو ورود به اورژانس به دلیل ایست قلبی، تنفسی و با ریتم



بحث

بدون علامت در معرض خطر آریتمی‌های بطنی هستند (۲). تحلیل اطلاعات رجیستری بروگادای FINGER نشان داده است که خطر بروز حوادث قلبی در این بیماران ۰/۵ درصد در سال است و نوع سندرم بهترین پیشگویی کننده این حوادث قلبی است و جنسیت بیمار، سابقه خانوادگی مرگ ناگهانی و داشتن موتاسیون SCN5A مربوط به سندرم بروگادا پیشگویی کننده نیستند (۷). مرور ۵۲ بار بیهوشی عمومی در ۴۳ بیمار نشان داده است که این بیماران، بیهوشی را به خوبی تحمل می‌کنند و خطر تنوریکال برای پروپوفول و بی‌حس کننده‌های موضعی در این بیماران ذکر شده است و در بیهوشی این بیماران باید از عوامل مساعد کننده آریتمی نظیر تب، برادیکاردی، اختلالات الکترولیتی بخصوص اختلالات پتاسیم و کلسیم اجتناب کرد و یا در صورت وجود درمان نمود (۹).

نتیجه‌گیری

در ویزیت قبل از عمل بیماران با سابقه خانوادگی ایست قلبی ناگهانی، بایستی این سندرم را مد نظر داشت و در بیهوشی این بیماران باید از عوامل مساعدکننده آریتمی نظیر تب، برادیکاردی، اختلالات الکترولیتی به خصوص اختلالات پتاسیم و کلسیم اجتناب کرد و یا در صورت وجود درمان نمود.

سندرم بروگادا یک الگوی الکتروکاردیوگرافیک منحصر به فرد دارد و بیشتر در مردان جوان دارای قلب با ساختار طبیعی به صورت ایست ناگهانی قلبی تظاهر می‌کند. یافته‌های ECG مربوط به سندرم بروگادا دینامیک هستند، لذا ممکن است در ECG ۱۲ لیدی یافت نشوند که در این موارد می‌توان به کمک داروهای Ajmaline, Flecainide, Pilsicainide, Procainamide, Disopyramide, Propafenone سندرم بروگادای ماسکه شده را کشف کرد (۴). همچنین داروهای ضدافسردگی سه حلقه‌ای داروهای واگوتونیک نظیر کوکائین تب و پنومونی می‌توانند سندرم بروگادای ماسکه شده را ظاهر کنند. لذا باید به این بیماران متذکر شد تا تب را به صورت تهاجمی درمان و از مصرف این داروها اجتناب کنند (۵،۶). با بررسی‌های ژنتیک در بستگان درجه یک بیمار و پیگیری موتاسیون SCN5A می‌توان تشخیص قطعی را مطرح کرد (۷).

سنگ بنای درمان این بیماران است و درمان دارویی با بتابلوکرها در کاستن از مرگ و میر این بیماران مفید نیست (۸). سندرم بروگادا سه تیپ دارند که این سه تیپ، خطر مرگ و میر متفاوتی دارند. تشخیص این سه نوع با مطالعات الکتروفیزیولوژیک صورت می‌گیرد و گاهاً بیماران بدون علامت، نیاز به مطالعه الکتروفیزیولوژیک ندارند (۲). یک سوم بیماران

References:

- 1- Brugada P, Brugada J. *Right bundle branch block, persistent ST segment elevation and sudden cardiac death: a distinct clinical and electrocardiographic syndrome. a multicenter report.* J Am Coll Cardiol 1992; 20(6): 1391-6.
- 2- Antzelevitch C, Brugada P, Borggrefe M, Brugada J, Brugada R, Corrado D, et al. *Brugada syndrome: report of the second consensus conference. endorsed by the Heart Rhythm society and the European Heart Rhythm Association.* Circulation 2005; 111(5): 659-70.
- 3- Kalavakunta JK, Bantu V, Tokala H, Kodenchery M. *Sudden cause of cardiac death-be aware of me a case report and short review on brugada syndrome.* Case Report Med 2010; 2010: 823490.
- 4- Postema PG, Wolpert C, Amin AS, Probst V, Borggrefe M, Roden DM, et al. *Drugs and Brugada syndrome*

- patients: review of the literature, recommendations, and an up-to-date website (www.brugadadrugs.org).* Heart Rhythm 2009; 6(9): 1335-41.
- 5- Grogan SP, Cube RP, Edwards JA. *Brugada syndrome unmasked by fever.* Mil Med 2011; 176(8): 946-9.
- 6- Weir RA, Murphy CA, Petrie CJ, Dargie HJ. *Brugada syndrome unmasked by pneumonia.* Int J Cardiol 2011; 152(1): e16-8.
- 7- Probst V, Veltmann C, Eckardt L, Meregalli PG, Gaita F, Tan HL, et al. *Long-term prognosis of patients diagnosed with brugada syndrome: results from the finger brugada syndrome registry.* Circulation 2010; 121(5): 635-43.
- 8- Nademanee K, Veerakul G, Mower M, Likittanasombat K, Krittayapong R, Bhuripanyo K, et al. *defibrillator versus beta-blockers for unexplained death in thailand(DEBUT): a randomized clinical trial.* Circulation 2003; 107(17): 2221-6.
- 9- Kloesel B, Ackerman MJ, Sprung J, Narr BJ, Weingarten TN. *Anesthetic management of patients with Brugada syndrome: a case series and literature review.* Can J Anaesth 2011; 58(9): 824-36.

CASE REPORT***Sudden Cardiac Arrest due to Brugada Syndrome: a Case Report and Literature Review***

*Moradimoghadam O(MD)¹, Sedaghat A(MD)^{*2}, Niakan M(MD)³, Hajiesmaeili MR(MD)⁴, Seifi Sh(MD)⁵, Soleimanirad R(MD)⁶*

^{1-4,6}*Department of Anesthesiology and Critical Care, Tehran University of Medical Sciences, Tehran, Iran*

⁵*Department of Anesthesiology and Critical Care, Babol University of Medical Sciences, Babol, Iran*

Received: 18 Agu 2012

Accepted: 31 Jan 2013

Abstract

Brugada Syndrome is a rare cause of sudden cardiac arrest and has a unique ECG pattern. In fact, with ST-segment elevation down sloping in the right precordial leads (v1-v3), RBBB pattern in lateral leads and J-point elevation is revealed. We must notice and avoid trigger factors of this syndrome during general anesthesia. Patient is a 39 old man who attended to emergency department with sudden cardiac arrest and resuscitate. He was transferred to ICU for management of hypoxic ischemic encephalopathy. Complementary studies concluded the diagnosis of Brugada syndrome.

We must consider Brugada syndrome within patients with family history of sudden cardiac arrest. Moreover, we must avoid trigger factors of this syndrome such as fever, bradycardia and electrolyte abnormality (specialy Na, Ca abnormalities) during general anesthesia and if they appear, we should treat them.

Keywords: Anesthesia; Brugada syndrome; Sudden cardiac arrest

This paper should be cited as:

Moradimoghadam O, Sedaghat A, Niakan M, Hajiesmaeili MR, Seifi Sh, Soleimanirad R. *Sudden cardiac arrest due to brugada syndrome: a case report and literature review*. J Shahid Sadoughi Univ Med Sci 2013; 21(1): 113-17.

***Corresponding author: Tel: + 98 9153119505, Email: a-sedaghat@razi.tums.ac.ir**