



بررسی شش ماهه ضایعات خوش خیم پلک‌ها

محمد رضا بشارتی^۱، محسن گوهری^۲، زهرا اسداللهی^۳، الهه عباسی شوازی^{۴*}

- ۱- استاد گروه چشم، مرکز تحقیقات چشم پزشکی سالمندان، دانشگاه علوم پزشکی و خدمات بهداشتی درمانی شهید صدوقی، یزد، ایران
- ۲- استادیار گروه چشم، مرکز تحقیقات چشم پزشکی سالمندان، دانشگاه علوم پزشکی و خدمات بهداشتی درمانی شهید صدوقی، یزد، ایران
- ۳- پزشک عمومی، دانشگاه علوم پزشکی و خدمات بهداشتی درمانی شهید صدوقی، یزد، ایران
- ۴- پزشک عمومی، مرکز تحقیقات چشم پزشکی سالمندان، دانشگاه علوم پزشکی و خدمات بهداشتی درمانی شهید صدوقی، یزد، ایران

تاریخ پذیرش: ۱۳۹۱/۱۱/۱۲

تاریخ دریافت: ۱۳۹۱/۳/۲۴

چکیده

مقدمه: ضایعات خوش خیم پلک به ضایعات عفونی، التهابی و توده‌های خوش خیم تقسیم می‌شود. تعدد و تنوع این ضایعات به دلیل آناتومی منحصر به فرد پلک است. این ضایعات در بسیاری موارد، ساده و بدون نیاز به درمان می‌باشند و گاهی بیماران به علت زیبایی و در مواردی نیز به علت درد یا تورم به پزشک مراجعه می‌کنند. هدف این پژوهش بررسی و مقایسه فراوانی نسبی ضایعات خوش خیم پلک در مراجعین به درمانگاه چشم بیمارستان شهید صدوقی و مطب شخصی در یزد می‌باشد.

روش بررسی: این تحقیق یک مطالعه مقطعی ۶ ماهه در سال ۱۳۹۰ است که ۲۴۷ بیمار مراجعه کننده به درمانگاه چشم بیمارستان شهید صدوقی و مطب شخصی، بدون در نظر گرفتن علت مراجعه، تحت معاینه از لحاظ ضایعات التهابی، عفونی و تومورهای خوش خیم پلک، با مشاهده مستقیم و معاینه با اسلیت لامپ قرار گرفتند. داده‌ها از طریق پرسشنامه جمع‌آوری گردید و با استفاده از نرم افزار SPSS نسخه ۱۶ تجزیه و تحلیل شد.

نتایج: به طور کلی ۲۴۷ بیمار وارد مطالعه شدند که ۸۴ از آنها مرد و ۱۶۳ نفر از آنها زن بودند. میانگین سنی بیماران ۴۲/۷ سال بود. از کل ضایعات، ۶۰/۲٪ در پلک بالا و ۳۹/۸٪ در پلک پایین و نیز ۵۱/۲٪ در چشم راست و ۴۸/۸٪ در چشم چپ بوده است. شایع‌ترین ضایعات به ترتیب: پاپیلوما (۳۲/۹٪)، خال (۲۱/۹٪) و شالازیون (۱۴/۱٪) بودند.

نتیجه‌گیری: پاپیلوما، خال و شالازیون، به ترتیب شایع‌ترین ضایعات خوش خیم پلک‌ها می‌باشند. به طور کلی شیوع ضایعات خوش خیم پلک در زن‌ها و در پلک بالا بیشتر می‌باشد. تفاوت معنی‌دار آماری بین ضایعات در چشم راست و چپ وجود نداشت.

واژه‌های کلیدی: پلک، تومورهای خوش خیم، ضایعات عفونی، ضایعات التهابی

مقدمه

ضایعات خوش‌خیم پلک به ضایعات عفونی، التهابی و توده‌های خوش‌خیم تقسیم می‌شود. تعدد و تنوع این ضایعات به دلیل آناتومی منحصر به فرد پلک است که شامل ساختمان کامل پوست، زوائد، عضله، غدد غشای موکوسی ملتحمه می‌باشد. این ضایعات در بسیاری موارد، ساده و بدون نیاز به درمان می‌باشند که برخی اوقات در معاینات دوره‌ای چشم و یا در مراجعه بیمار به پزشک به علت زیبایی و در مواردی نیز به علت درد یا تورم به پزشک کشف می‌شود. البته معمولاً تشخیص بدخیم بودن ضایعات از نظر بالینی دشوار می‌باشد و در صورت هر نوع شکی باید نمونه‌برداری صورت گیرد (۱،۲).

به طور کلی شایع‌ترین ضایعه عفونی پلک: هوردنولوم (عفونت غدد پلک) (۱)، شایع‌ترین ضایعه التهابی: شالازیون (التهاب گرانولوماتوی مزمن و استریل غدد میبومین) (۱،۳) و مهم‌ترین تومورهای خوش‌خیم پلک شامل: خال (شیوع بالایی در پلک‌ها دارد و ضایعات پاتولوژیک آن همانند بقیه بدن می‌باشد) (۴)، پاپیلوما (شایع‌ترین تومور خوش خیم پلک) (۵،۶)، گزانتلازما (پچ‌های زردرنگ که در حقیقت رسوب چربی در سلول‌های هیستوسیت درم می‌باشد) (۷،۸)، همانژیوم کاورنوس (شایع‌ترین تومور خوش‌خیم مادرزادی پلک در کودکان) (۹) و همانژیوم کاپیلر (۱۰،۱۱) می‌باشد.

شیوع ضایعات خوش‌خیم پلک در مطالعات مختلف بررسی شده و نتایج متفاوتی در نواحی مختلف جغرافیایی گزارش شده است (۲۲-۵،۱۲) که می‌توان تأثیر عواملی مثل منطقه جغرافیایی، نوع آب و هوا، نژاد، رنگ پوست، میزان قرار گرفتن در معرض نور آفتاب، استفاده از مواد آرایشی و کرم‌های ضدآفتاب و سایر عوامل را علت این تفاوت‌ها دانست. با توجه به شرایط جغرافیایی خاص یزد، عدم وجود مطالعات مشابه در منطقه، از لحاظ مقایسه شیوع ضایعات خوش‌خیم پلک، کمک به شناخت عوامل و علل شیوع آنها در منطقه و کمک به پیشگیری از نوع ضایعات این مطالعه به بررسی و مقایسه فراوانی ضایعات خوش‌خیم پلک‌ها در مراجعین به کلینیک چشم در یزد پرداخته است.

روش بررسی

این پژوهش یک مطالعه مقطعی به روش Case Series است

که در مدت زمان ۶ ماه در سال ۱۳۹۰ انجام گردید. جامعه مورد بررسی بیماران مراجعه‌کننده به درمانگاه چشم بیمارستان شهید صدوقی یزد و مطب شخصی بودند که در این فاصله زمانی بدون در نظر گرفتن علت مراجعه، تحت معاینه از لحاظ ضایعات خوش‌خیم، التهابی و عفونی پلک قرار گرفتند و در صورت وجود یک یا چند نوع ضایعه، مراتب در فرم پرسشنامه طراحی شده درج گردید. روش تشخیص، مشاهده مستقیم و معاینه با اسلیت لامپ و در موارد مشکوک بیوپسی از ضایعه بود.

معیار ورود به این طرح داشتن هر نوع ضایعه خوش‌خیم روی پلک‌ها صرف نظر از سن افراد بود و بیماران با ضایعات بدخیم یا پیش بدخیم پلک‌ها یا ضایعات خارج از منطقه توپوگرافیک پلک‌ها از مطالعه خارج می‌شدند.

به دلیل آنکه بعضی افراد دارای چند نوع ضایعه به صورت همزمان و یا یک نوع ضایعه در چند مکان مختلف بودند از مجموع ۲۴۷ نفر، ۳۸۹ ضایعه ثبت شد. به منظور تعیین توزیع فراوانی ضایعات خوش‌خیم پلکی بر حسب جنس در نمونه‌های جمع‌آوری شده، ضایعات تکرار شده در یک فرد از مطالعه حذف گردید، اما ضایعات مختلف در یک فرد به عنوان موارد مختلف تلقی گردید که حاصل این فرآیند، ۲۹۷ مورد بود.

داده‌های جمع‌آوری شده با استفاده از نرم‌افزار آماری SPSS نسخه ۱۶ و آزمون آماری کای اسکوئر مورد تجزیه و تحلیل قرار گرفتند. سطح معنی‌داری کمتر از ۰/۰۵ در نظر گرفته شد.

نتایج

به طور کلی ۲۴۷ بیمار وارد مطالعه شدند که از این تعداد ۸۴ نفر (۳۴٪) مرد و ۱۶۳ نفر (۶۶٪) زن بودند. به دلیل آنکه بعضی افراد دارای چند نوع ضایعه به صورت همزمان و یا یک نوع ضایعه در چند مکان مختلف بودند، در کل ۳۸۹ ضایعه ثبت شد.

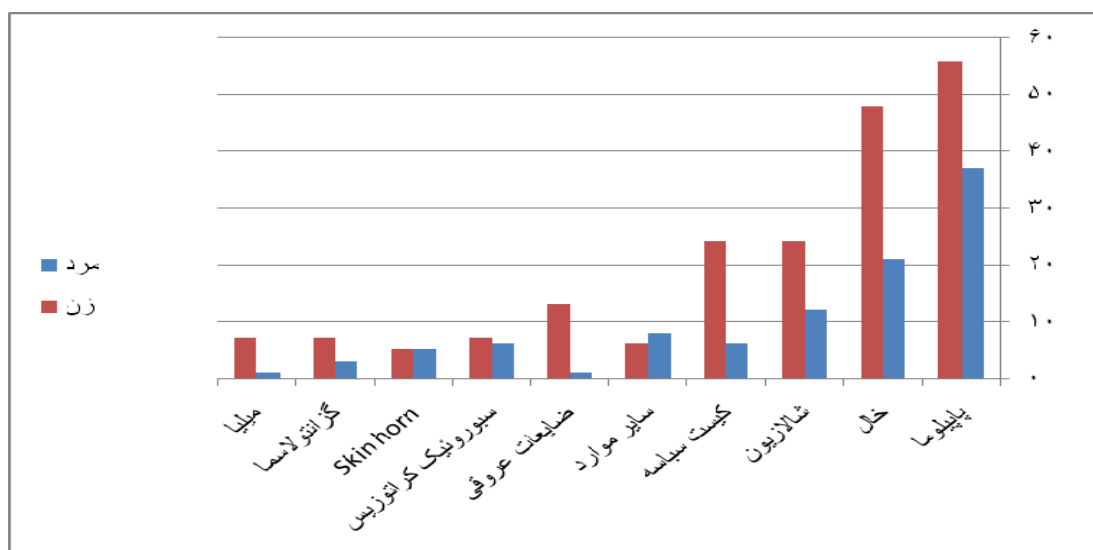
میانگین سنی افراد مورد مطالعه ۴۲/۷ سال به دست آمد که بالاترین میانگین سنی در سبورئیک کراتوزیس و پایین‌ترین میانگین سنی در ضایعات عروقی دیده شد.

پاپیلوما، خال و شالازیون به ترتیب شایع‌ترین ضایعات در زن و مرد می‌باشند و ضایعات عروقی و میلیا در مردها و اسکین هورن در زن‌ها نادرترین ضایعات بودند. در کل بین زن‌ها و مردها از نظر توزیع فراوانی ضایعات تفاوت معنی‌داری بر حسب جنس وجود نداشت ($p = 0/187$) (نمودار ۱).

در این مطالعه، پاپیلومای پلک در ۱۲۸ مورد (۳۲/۹٪) و خال در ۸۵ مورد (۲۱/۸٪) به ترتیب شایع‌ترین ضایعات خوش‌خیم و شالازیون در ۵۵ مورد (۱۴/۱٪) شایع‌ترین ضایعه التهابی پلک بود. میزان فراوانی سایر ضایعات خوش‌خیم پلکی به ترتیب شیوع در جدول ۱ نشان داده شده است.

جدول ۱: توزیع فراوانی ضایعات خوش‌خیم پلک در مراجعین به کلینیک چشم در یزد

نوع ضایعه	تعداد ضایعه	(درصد)
پاپیلوما	۱۲۸	(۳۲/۹)
خال	۸۵	(۲۱/۸)
شالازیون	۵۵	(۱۴/۱)
کیست سباسبه	۳۳	(۸/۵)
گزانتولاسما	۱۹	(۴/۹)
سپوروتیک کراتوزیس	۱۶	(۴/۱)
اسکین هورن	۱۰	(۲/۶)
میلیا	۱۰	(۲/۶)
همانژیوم کاپیلر	۹	(۲/۳)
سایر موارد	۶	(۱/۵)
کیست درموئید	۴	(۱)
هیدروسیست	۴	(۱)
همانژیوم کاورنو	۳	(۰/۸)
کیست زایس	۳	(۰/۸)
هوردئولوم	۲	(۰/۵)
کیست اینکلوزن	۱	(۰/۳)
کیست مول	۱	(۰/۳)



نمودار ۱: توزیع فراوانی ضایعات خوش‌خیم پلکی بر حسب جنس

بین فراوانی ضایعات پلک بالا و پایین بر اساس آزمون Chi square تفاوت معنی‌دار مشاهده شد ($p=0/00$). ضایعات پاپیلوما و شالازیون در پلک بالا شایع‌تر از پلک پایین بود، اما ضایعه خال در پلک پایین شایع‌تر بود (جدول ۲).

بین ضایعات خوش خیم پلکی بین دو چشم راست و چپ تفاوت معنی‌داری به دست نیامد ($p=0/6$). پاپیلوما، خال و شالازیون به ترتیب شایع‌ترین ضایعات در پلک‌های هر دو چشم هستند.

جدول ۲: توزیع فراوانی ضایعات خوش خیم در پلک بالا و پایین

نوع ضایعه	پلک بالا		پلک پایین		کل	
	تعداد	(درصد)	تعداد	(درصد)	تعداد	(درصد)
پاپیلوما	۸۷	(۶۷/۹۶)	۴۱	(۳۲/۰۳)	۱۲۸	(۱۰۰)
خال	۳۳	(۳۸/۸۲)	۵۲	(۶۱/۱۷)	۸۵	(۱۰۰)
شالازیون	۳۲	(۵۸/۱۸)	۲۳	(۴۱/۸۱)	۵۵	(۱۰۰)
کیست سباسبه	۲۳	(۶۹/۶۹)	۱۰	(۳۰/۳۱)	۳۳	(۱۰۰)
گزانتولاسما	۱۷	(۸۹/۴۷)	۲	(۱۰/۵۲)	۱۹	(۱۰۰)
موارد متفرقه	۱۰	(۵۵/۵)	۸	(۴۴/۴)	۱۸	(۱۰۰)
سبورویک کراتوزیس	۷	(۴۳/۷۵)	۹	(۵۶/۲۵)	۱۶	(۱۰۰)
ضایعات عروقی	۱۳	(۸۶/۶)	۲	(۱۳/۳)	۱۵	(۱۰۰)
اسکین هورن	۶	(۶۰)	۴	(۴۰)	۱۰	(۱۰۰)
میلیا	۶	(۶۰)	۴	(۴۰)	۱۰	(۱۰۰)
جمع	۲۳۴	(۶۰/۱۵)	۱۵۵	(۳۹/۸۴)	۳۸۹	(۱۰۰)

بحث و نتیجه گیری

ضایعات خوش خیم پلک به دلیل درد، تورم، قرمزی و ایجاد آستیگماتیسم و گاهی اشکال در زیبایی فرد می‌توانند سبب ناراحتی و یا شکایت بیمار گردد. شیوع ضایعات خوش خیم پلک در مطالعات مختلف بررسی شده و نتایج متفاوتی در نواحی مختلف گزارش شده است (۲۲-۵، ۱۲).

طبق نتایج به دست آمده در این تحقیق، شایع‌ترین تومور خوش خیم پلک‌ها، پاپیلوم (۳۲/۹٪) گزارش شده است که مطابق با بررسی Kersten و همکاران در ایالات متحده و Ni در چین می‌باشد (۵، ۱۵).

اما نتایج برخی مطالعات متفاوت با مطالعه حاضر می‌باشند که می‌توان تأثیر عواملی مانند منطقه جغرافیایی، نوع آب و هوا، نژاد، رنگ پوست، میزان قرار گرفتن در معرض نور آفتاب، استفاده از مواد آرایشی و کرم‌های ضدآفتاب و سایر عوامل را علت این تفاوت دانست.

در مطالعه Chi و همکارش در جنوب کره و Sadeghi و

همکاران، خال، شایع‌ترین تومور خوش خیم پلک گزارش شده است در حالی که این مطالعه خال با ۲۱/۹٪ دومین رتبه شیوع را داشته است (۱۶، ۱۷).

شالازیون (۱۴/۱٪) سومین ضایعه خوش خیم در مطالعه حاضر بود، در حالی که در بررسی Tran و همکاران شایع‌ترین و در مطالعات Kersten و همکاران و Yassel دومین درجه شیوع را داشته است (۵، ۱۸، ۱۹).

در مطالعه‌ای در سانفرانسیسکو که توسط Paul و همکاران انجام شده است، شایع‌ترین ضایعات پلکی به ترتیب: سبورویک کراتوزیس (۱۹/۷٪)، شالازیون (۱۳/۷٪)، خال داخل درمی (۱۲/۲٪) بوده است و پاپیلوما از شیوع نسبتاً کمی (۳/۴٪) برخوردار بوده است (۲۰). شیوع شالازیون در آنها قابل مقایسه با این مطالعه است. تفاوت در شیوع پاپیلوما می‌تواند با شیوع کمتر ویروس پاپیلوما‌ی انسانی (HPV) در سانفرانسیسکو ارتباط داشته باشد. علت احتمالی دیگر در این تفاوت‌ها

در این مطالعه صرفاً به بررسی ضایعات خوش خیم و محدود به پلک‌ها پرداخته شده و در صورتی که ضایعات بدخیم و ضایعات موجود در ملتحمه میز بررسی می‌شد، نتایج جامع و کاملتری به دست می‌آمد.

در این مطالعه، هر کدام از ضایعات به تفکیک بر حسب جنس مقایسه شده‌اند. در مورد پاپیلوما، نسبت زن به مرد دو برابر می‌باشد که می‌تواند ناشی از شیوع بالاتر ویروس HPV در زن‌ها باشد. در مورد خال، شالازیون و گزانتولاسما نیز چنین تفاوت واضحی وجود دارد. طبق مطالعه‌ای که در سانفرانسیسکو انجام شده است، شالازیون و سبورئیک کراتوزیس در زن و مرد مساوی بوده است، ولی شیوع خال و پاپیلوما در زن‌ها بیشتر بوده است (۲۰).

کمترین سن موجود در مطالعه حاضر، ۲ ماه و بالاترین سن ۸۲ سال بوده است و میانگین کلی ۴۲/۷ سال می‌باشد. در مطالعه انجام شده در دانشگاه آسان کره، سن متوسط ۴۲/۳ سال گزارش شده و در مطالعه‌ای که در بیمارستان فارابی انجام گرفته است، سن متوسط ۳۶ سال می‌باشد (۱۶، ۱۷).

در این مطالعه ۶۰/۱۵٪ ضایعات، در پلک بالا و ۳۹/۸۴٪ آنها در پلک پایین بوده است که نشان‌دهنده احتمال بیشتر وجود این ضایعات در پلک بالا می‌باشد. این در حالی است که در مطالعات انجام شده در آسان کره ۵۱/۰۸٪ و در بیمارستان فارابی ۵۶/۰۹٪ ضایعات مربوط به پلک بالا بوده است (۱۶، ۱۷). همچنین در نتایج به دست آمده از این تحقیق ۵۱/۲٪ ضایعات در چشم سمت راست و ۴۸/۸٪ آنها در چشم سمت چپ بوده است که تفاوت آماری مهم و معنی‌داری از لحاظ فراوانی ضایعات بین سمت راست و چپ وجود ندارد.

نتیجه‌گیری

در این تحقیق شایع‌ترین تومور خوش خیم پلک‌ها، پاپیلوم و خال می‌باشد. بالاترین میانگین سنی در سبورئیک کراتوزیس و پایین‌ترین میانگین سنی در ضایعات عروقی دیده شد. به طور کلی شیوع ضایعات خوش خیم پلک در زن‌ها و در پلک بالا بیشتر می‌باشد.

می‌تواند نوع مطالعه باشد. مطالعه Paul بر اساس نتایج هیستوپاتولوژیک از پرونده بیماران مراجعه کننده به بیمارستان به دست آمده است که معمولاً در بیماران جهت درمان خال یا پاپیلوما به بیمارستان مراجعه نمی‌کنند. از طرفی در این مطالعه بیمارانی که به علل دیگر ضایعات چشمی نیز مراجعه کرده بودند از نظر این ضایعات در پلک مورد بررسی قرار دادیم.

در مطالعه دیگری که در بیمارستان فارابی طی ۱۰ سال به صورت گذشته‌نگر انجام شده، ۱۱۰۳ بیمار مبتلا به نئوپلاسم بررسی شده‌اند که ۴۴٪ آنها خوش خیم و ۵۶٪ بدخیم بوده‌اند و شایع‌ترین تومورهای خوش خیم به ترتیب: خال (۳۷/۷٪)، هامارتوم (۱۹/۶٪)، پاپیلوما (۱۵/۹٪) و نوروفیبروم (۷٪) بوده است (۱۷).

در مطالعه Yasser و همکارانش در عربستان شایع‌ترین ضایعه خوش خیم هیدروسیستومی غده عرق (۲۹/۳٪) بوده است (۱۹)، که بر خلاف مطالعه حاضر می‌باشد که هیدروسیست جزء موارد نادر بوده است (۱٪). دلیل این تفاوت احتمالاً شرایط خاص آب و هوایی عربستان می‌باشد و دومین شیوع شالازیون (۳۱/۶٪) بوده است که کمی بیشتر از مطالعه حاضر بوده، در حالی که شیوع پاپیلومای آنها کمتر از این مطالعه بوده است (۱۵/۳٪). شیوع سبورئیک کراتوزیس، گزانتولاسما و همانژیوم کاپیلر در این مطالعه با مطالعه حاضر همخوانی داشته است.

در مطالعه Obata و همکاران در ژاپن ۷۳٪ ضایعات پلک خوش خیم بودند و شایع‌ترین ضایعه خال (۱۴ مورد) بود که تقریباً با این مطالعه همخوانی دارد ولی شیوع پاپیلوما در آنها برخلاف مطالعه حاضر کمتر بوده است (۶ مورد). دومین ضایعه از نظر شیوع در مطالعه Obata و همکاران سبورئیک کراتوزیس بود (۲۱).

در مطالعه‌ای در جنوب تایوان ۴۶ پسر و ۳۱ دختر از نظر ضایعات پلک بررسی شدند و اپیدرمال کیست (۲۳/۱٪) و درموئید کیست (۱۷/۹٪) شایع‌ترین تومورهای پلک در بچه‌ها بودند (۲۲). پاپیلوما (۱۱/۵٪) و خال (۹٪) در درجه بعدی از نظر شیوع در این مطالعه بودند که با مطالعه حاضر همخوانی نداشت.

References:

- 1- Deprez M, Uffer S. *Clinicopathological features of eyelid skin tumors. a retrospective study of 5504 cases and review of literature*. Am J Dermatopathol 2009; 31(3): 256-62.
- 2- Bernardini FP. *Management of malignant and benign eyelid lesions*. Curr Opin Ophthalmol 2006; 17(5): 480-4.
- 3- Gilchrist H, Lee G. *Management of chalazia in general practice*. Aust Fam Physician 2009; 38(5): 311-4.
- 4- Rumelt S, Pe'er J, Rubin PA. *The clinicopathological spectrum of benign peripunctal tumors*. Graefes Arch Clin Exp Ophthalmol 2005; 243(2): 113-9.
- 5- Kersten RC, Ewing-Chow D, Kulwin DR, Gallon M. *Accuracy of clinical diagnosis of cutaneous eyelid lesions*. Ophthalmology 1997; 104(3): 479-84.
- 6- Bashour M. *Eyelid papilloma*. [cited 15 Feb 2012]. Available from: <http://emedicine.medscape.com/article/1211855-overview>.
- 7- Roy H. *Xanthelasma*. [cited 6 Oct 2011]. Available from :<http://emedicine.medscape.com/article/1213423-overview>.
- 8- Ribera M, Pinto X, Argimon JM, Fiol C, Pujol R, Ferrandiz C. *Lipid metabolism and apolipoprotein E phenotypes in patients with xanthelasma*. Am J Med 1995; 99(5): 485-90.
- 9- Murgova S, Balabanov C. *Conservative treatment of cavernous hemangioma on eyelids*. IMAB, Annual Proceeding 2007; 1: 38-40.
- 10- Shields CL, Shields JA, Minzter R, Singh AD. *Utaneous capillary hemangiomas of the eyelid, scalp, and digits in premature triplets*. Am J Ophthalmol 2000; 129(4): 528-31.
- 11- Slaughter K, Sullivan T, Boulton J, O'Reagon P, Gole G. *Early surgical intervention as definitive treatment for ocular adnexal capillary haemangioma*. Clin Exp Ophthalmol 2003; 31(5): 418-23.
- 12- Solo S, Siddaraju N, Sirinivasan R. *Use of fine needle cytology in the diagnosis of orbital and eyelid mass lesions*. Acta Cytol 2009; 53(1): 41-52.
- 13- Bajaj MS, Aalok L, Gupta V, Sen S, Pushker N, Chandra M. *Ultrasound biomicroscopic appearances of eyelid lesions at 50 MHz*. J Clin Ultrasound 2007; 35(8): 424-9.
- 14- Lee B, Chiu M, Soriano T, Craft N. *Adult-onset tufted angioma: a case report and review of the literature*. Cutis 2006; 78(5): 341-5.
- 15- Ni Z. *Histopathological classification of 3510 cases with eyelid tumor*. Zhonghua Yan Ke Za Zhi 1996; 32(6): 435-7.
- 16- Chi MJ, Beak SH. *Clinical analysis of benign eyelid and conjunctival tumors*. Ophthalmologica 2006; 220(1): 43-51.
- 17- Sadeghi Tari A, Tabatabaei Z, Kasaei AAF, Asadi Amoli F, Khabari A. *Tumors of eyelids & conjunctiva in*

- Farabi hospital 1989-1998*. Iran Ophthalmol 2001; 13(1): 72-80. [Persian]
- 18- Tran DT, Wolgamot GM, Olerud J, Hurst S, Argenyi Z. *An 'eruptive' variant of juvenile xanthogranuloma associated with langerhans cell histiocytosis*. J Cutan Pathol 2008; 35(Suppl 1): 50-4.
- 19- Yasser H, Al-Faky YH. *Epidemiology of benign eyelid lesions in patients presenting to a teaching hospital*. Saudi Ophthalmol 2012; 26(2): 211-16.
- 20- Paul S, Vo DT, Silkiss RZ. *Malignant and benign eyelid lesions in san francisco: study of a diverse urban population*. Am J Clin Med 2011; 8(1): 40-6.
- 21- Obata H, Aoki Y, Kubota S, Kanai N, Tsuru T. *Incidence of benign and malignant lesions of eyelid and conjunctival tumors*. Nihon Ganka Gakkai Zasshi 2005; 109(9): 573-9.
- 22- Hsu HC, Lin HF. *Eyelid tumors in children: a clinicopathologic study of a 10-year review n southern Taiwan*. Ophthalmologica 2004; 218(4): 274-7.

Benign Eyelid Lesions: Six Months Study

*Besharati MR(MD)¹, Gohari M(MD)², Asadollahi Z(MD)³, Abbasi Shavvazi E(MD)^{*4}*

^{1,2}*Department of Ophthalmology, Geriatric Ophthalmology Research Center, Shahid Sadoughi University of Medical Sciences, Yazd, Iran*

³*General Practitioner, Shahid Sadoughi University of Medical Sciences, Yazd, Iran*

⁴*General Practitioner, Geriatric Ophthalmology Research Center, Shahid Sadoughi University of Medical Sciences, Yazd, Iran*

Received: 15 Jun 2012

Accepted: 31 Jan 2013

Abstract

Introduction: Benign eyelid lesions are classified to infectious, inflammatory and tumoral lesions. The various number of these lesions is due to unique eyelid anatomical structure. Some lesions are simple and do not need any treatment but sometimes patients refer to ophthalmologists due to beauty or problems such as pain, swelling. The aim of our study is to investigate and compare the relative frequency of benign eyelid lesions in Shahid Sadoughi eye clinic as well as the private offices.

Methods: This cross sectional six month study was done on 247 patients who referred to Shahid Sadoughi eye clinic and the private offices in 2011. They were examined by direct observation and slit lamp regardless of the cause. The information was gleaned by a questionnaire and the research data was analyzed by SPSS (ver.16).

Results: we studied 247 patients including 84(34%) male and 163(6%) female). The mean age of the patients was 42.7 years. 60.2% of lesions were in upper lid and 39.8% were in lower lid. 51.2% of lesions were in right eye and 48.8% were in left eye. The most common eyelid lesions were papilloma (32.9%) nevus (21.9%) and chalazion (14.1%) respectively.

Conclusion: Papilloma, nevus and chalazion are respectively the most common lesion in men and women. Benign lesions were more common in women located more in upper lid, though there was no statistically difference between right and left lid.

Keywords: Benign tumors; Eyelid; Infectious lesions; Inflammatory lesions

This paper should be cited as:

Besharati MR, Gohari M, Asadollahi Z, Abbasi Shavvazi E. *Benign eyelid lesions: six months study*. J Shahid Sadoughi Univ Med Sci 2013; 21(1): 45-52.

***Corresponding author: Tel: + 98 351 8229200, Email: dr_eabbasi@yahoo.com**